Том 7. № 1 2013
www.annaly-nevrologii.ru
ISSN 2075-5473

Анналы клинической и экспериментальной НЕВРОЛОГИИ

1

Оригинальные статьи

Клиническая неврология

Аутоантитела к ганглиозидам при синдроме Гийена-Барре
Полиневромиопатия критических состояний
Ультразвуковое исследование нервов поясничного сплетения
Картирование речевой системы с помощью фМРТ

Технологии

Текалоскопия – новый метод в спинальной нейрохирургии

Клинический разбор

Паранеопластическая коагулопатия

Научный обзор

О роли астроглии в головном мозге в норме и патологии
Нейропластичность и реабилитация в острейшем периоде инсульта

Кафедра

История кафедры неврологии и нейрохирургии Смоленской государственной медицинской академии (1923–2013 гг.)
(к 90-летию со дня основания)

Информация

II Национальный конгресс «Кардионеврология»

ferrer

Цераксон®
ЦИТИКОЛИН

НЕ УПУСТИ ВРЕМЯ

Инновационный нейропротектор с доказанной эффективностью

- ☐ Уменьшает объем поражения мозга при ишемическом инсульте[1]
- ☐ Способствует восстановлению неврологических нарушений при инсульте и черепно-мозговых травмах[2]
- ☐ Улучшает когнитивную функцию[3]

Сокращенная информация по назначению: Цераксон (Ceraxon). Регистрационный номер ЛСР- 000089. МНН: цитиколин. Ампулы 4 мл по 500 мг или по 1000 мг, раствор для приема внутрь 30 мл (100 мг/мл). **Показания к применению:** острый период ишемического инсульта (в составе комплексной терапии), восстановительный период ишемического и геморрагического инсультов, черепно-мозговая травма (ЧМТ), острый (в составе комплексной терапии) и восстановительный период, когнитивные и поведенческие нарушения при дегенеративных и сосудистых заболеваниях головного мозга. **Противопоказания:** не следует назначать больным с выраженной ваготонией (преобладание тонуса парасимпатической части вегетативной нервной системы) и при гиперчувствительности к любому из компонентов препарата. В связи с отсутствием достаточных клинических данных не рекомендуется применять у детей до 18 лет. **Способ применения и дозы:** препарат назначают внутривенно и внутримышечно. Внутривенно препарат назначают в форме медленной внутривенной инъекции. Острый период ишемического инсульта и черепно-мозговой травмы (ЧМТ) – 1000 мг каждые 12 ч с первых суток постановки диагноза, длительность курса не менее 6 недель. Восстановительный период ишемического, геморрагического инсультов и ЧМТ, когнитивные и поведенческие нарушения при дегенеративных и сосудистых заболеваниях головного мозга – по 500-2000 мг в день. Дозировка и длительность лечения – в зависимости от тяжести симптомов заболевания. **Побочное действие:** редко аллергические реакции, кратковременное изменение артериального давления. Полная информация по препарату и противопоказаниях содержится в инструкции по медицинскому применению.

1. Andersen M., Overgaard K., Meden P. et al. Stroke 1999; 30: 1464-1471.
2. Tazaki Y., Sakai F., Otomo E. et al. Stroke 1988; 19: 211-216.
3. Spiers P.A., Myers D., Hochanadel G.S. et al. Arch Neurol 1996; 53: 441-448.

На правах рекламы. Информация для специалистов здравоохранения.
Имеются противопоказания. Регистрационный номер ЛСР 000089-311210 для перорального раствора,
ЛСР 002287/07-270910 для инъекционных форм
ООО "Никомед Дистрибъюшн Сентэ": РФ, 119048 Москва, ул. Усачева, д. 2, стр. 1,
Тел.: +7 (495) 933 5511, факс: +7(495) 502 1625, www.ceraxon.ru; www.nycomed.ru.
Дата выпуска рекламы: январь 2013

Takeda

Журнал Научного совета по неврологии Российской Федерации
ФГБУ «Научный центр неврологии» РАМН

Главный редактор

З.А. Суслина – *академик РАМН*

Заместители главного редактора

С.Н. Иллариошкин – *д.м.н., проф.*
М.А. Пирадов – *д.м.н., проф., член-корреспондент РАМН*

Ответственные секретари

Е.В. Гнедовская – *к.м.н.*
В.М. Пивоварова – *к.м.н.*

Редакционная коллегия

Г.Н. Авакян – *д.м.н., проф.*
Ю.Я. Варакин – *д.м.н., проф.*
И.А. Завалишин – *д.м.н., проф.*
Л.А. Калашникова – *д.м.н., проф.*
В.Г. Скребицкий – *д.б.н., проф., член-корреспондент РАН и РАМН*
Н.Н. Яхно – *д.м.н., проф., академик РАМН*
Н.Н. Боголепов – *д.м.н., проф., академик РАМН*
Т.С. Гулевская – *д.м.н., проф.*
А.С. Кадыков – *д.м.н., проф.*
В.Н. Корниенко – *д.м.н., проф., академик РАМН*
М.М. Танашян – *д.м.н., проф.*

Редакционный совет

Г.Н. Бельская – *д.м.н., проф.*
М.Ф. Исмагилов – *д.м.н., проф.*
Л.Б. Лихтерман – *д.м.н., проф.*
К.В. Лядов – *д.м.н., проф., член-корреспондент РАМН*
М.М. Одинак – *д.м.н., проф., член-корреспондент РАМН*
С.В. Прокопенко – *д.м.н., проф.*
А.А. Скоромец – *д.м.н., проф., академик РАМН*
И.Д. Столяров – *д.м.н., проф.*
Л.Г. Хаспеков – *д.б.н.*
В.П. Чехонин – *д.м.н., проф., академик РАМН*
А.И. Григорьев – *д.м.н., проф., академик РАН и РАМН*
Е.И. Гусев – *д.м.н., проф., академик РАМН*
С.А. Лимборская – *д.б.н., проф.*
В.В. Машин – *д.м.н., проф.*
П.И. Пилипенко – *д.м.н., проф.*
В.И. Скворцова – *д.м.н., проф., член-корреспондент РАМН*
А.И. Федин – *д.м.н., проф.*
Л.А. Черникова – *д.м.н., проф.*
В.И. Шмырев – *д.м.н., проф.*

Editor-in-Chief

Professor Z.A. Suslina – *D.Med.Sci, member of the Russian Academy of Medical Sciences*

Vice Editors

Professor S.N. Illarioshkin – *D.Med.Sci*
Professor M.A. Piradov – *D.Med.Sci, corresponding member of the Russian Academy of Medical Sciences*

Executive Editors

E.V. Gnedovskaya – *Ph. D.*
V.M. Pivovarova – *Ph. D.*

Editorial Board

Professor G.N. Avakyan – *D.Med.Sci*
Professor Yu.Ya. Varakin – *D.Med.Sci*
Professor I.A. Zavalishin – *D.Med.Sci*
Professor L.A. Kalashnikova – *D.Med.Sci*
Professor V.G. Skrebitskiy – *D.Biol.Sci, corresponding member of the Russian Academy of Sciences and corresponding member of the Russian Academy of Medical Sciences*
Professor N.N. Yakhno – *D.Med.Sci, member of the Russian Academy of Medical Sciences*
Professor N.N. Bogolepov – *D.Med.Sci, member of the Russian Academy of Medical Sciences*
Professor T.S. Gulevskaya – *D.Med.Sci*
Professor A.S. Kadykov – *D.Med.Sci*
Professor V.N. Korniyenko – *D.Med.Sci, member of the Russian Academy of Medical Sciences*
Professor M.M. Tanashyan – *D.Med.Sci*

Editorial Council

Professor G.N. Belskaya – *D.Med.Sci*
Professor M.F. Ismagilov – *D.Med.Sci*
Professor L.B. Likhterman – *D.Med.Sci*
Professor K.V. Lyadov – *D.Med.Sci, corresponding member of the Russian Academy of Medical Sciences*
Professor M.M. Odinak – *corresponding member of the Russian Academy of Medical Sciences*
Professor S.V. Prokopenko – *D.Med.Sci*
Professor A.A. Skoromets – *D.Med.Sci, member of the Russian Academy of Medical Sciences*
Professor I.D. Stolyarov – *D.Med.Sci*
L.G. Khaspekov – *D.Biol.Sci*
Professor V.P. Chekhonin – *D.Med.Sci, member of the Russian Academy of Medical Sciences*
Professor A.I. Grigoryev – *D.Med.Sci, member of the Russian Academy of Sciences and member of the Russian Academy of Medical Sciences*
Professor Ye.I. Gusev – *D.Med.Sci, member of the Russian Academy of Medical Sciences*
Professor S.A. Limborskaya – *D.Med.Sci*
Professor V.V. Mashin – *D.Med.Sci*
Professor P.I. Pilipenko – *D.Med.Sci*
Professor V.I. Skvortsova – *D.Med.Sci, corresponding member of the Russian Academy of Medical Sciences*
Professor A.I. Fedin – *D.Med.Sci*
Professor L.A. Chernikova – *D.Med.Sci*
Professor V.I. Shmyrev – *D.Med.Sci*

Анналы
клинической и экспериментальной
НЕВРОЛОГИИ
Annals of clinical and experimental neurology

Том 7. № 1 2013
www.annaly-nevrologii.ru

УЧРЕДИТЕЛИ: ФГБУ «НАУЧНЫЙ ЦЕНТР НЕВРОЛОГИИ» РАМН и ЗАО «РКИ СОВЕРО ПРЕСС».
© Издатель ЗАО «РКИ Соверо пресс». Президент: В.Б. Тараторкин. Генеральный директор: Е.М. Акимова,
отдел развития и распространения: К.А. Бабаскина, арт-директор: Е.В. Анферова, редакторы: М.И. Лаптева, С.М. Сосновская, технический редактор: А.В. Калгушкина.
Россия, 125130 Москва, 4-й Новоподмосковный пер., д. 4. Тел./факс: +7 (499) 159-98-47, e-mail: soveropress@bk.ru, **www.annaly-nevrologii.ru**, www.soveropress.ru
Издание зарегистрировано в Федеральной службе по надзору за соблюдением законодательства
в сфере массовых коммуникаций и охране культурного наследия 16 февраля 2007 года. Свидетельство о регистрации ПИ № ФС77-27224.
Решением президиума ВАК РФ журнал включен в перечень периодических изданий, рекомендованных для публикации работ соискателей ученых степеней.
Все права защищены. Ни одна часть этого издания не может быть занесена в память компьютера либо воспроизведена любым способом без предварительного письменного разрешения издателя.
Инструкция для авторов размещена на сайте **www.annaly-nevrologii.ru** Плата с аспирантов за публикации не взимается.
Рукописи и иллюстрации не возвращаются. За содержание рекламных публикаций ответственность несет рекламодатель.
Журнал рецензируемый, выходит 4 раза в год, тираж до 4 100 экз. Подписка в редакции – см. с. 64.
Подписной индекс в каталоге «Пресса России»: 29662.
На 1-й с. обложки: рисунок из статьи А.А. Кащеева, С.О. Арестова, А.О. Гущи (с. 34).

В номере:

Оригинальные статьи 4

Клиническая неврология

Патогенетическая и прогностическая роль аутоантител к ганглиозидам периферических нервов при синдроме Гийена-Барре

Н.А. Супонева, М.А. Пирадов, С.С. Никитин, О.Л. Тимченко, Л.А. Грачева, Л.П. Быкова, С.В. Лапин, Ю.А. Федькина, М.В. Костырева, А.В. Шабалина, Д.А. Гришина – ФГБУ «Научный центр неврологии» РАМН; ФГБУ «Научно-исследовательский институт общей патологии и патофизиологии» РАМН; ГБОУ ВПО «Московский государственный медико-стоматологический университет им. А.И. Евдокимова» МЗ России; ФГБУ «Российская детская клиническая больница» МЗ России, лаборатория клинической иммунологии (Москва); ГБОУ ВПО «Санкт-Петербургский государственный медицинский университет им. акад. И.П. Павлова», лаборатория диагностики аутоиммунных заболеваний

Полиневромиопатия критических состояний 12

А.М. Алашеев, А.А. Белкин, Б.Д. Зислин – Клинический институт мозга Средне-Уральского научного Центра РАМН (Екатеринбург)

Ультразвуковое исследование нервов поясничного сплетения 20

С.А. Лихачев, Н.И. Черненко – Республиканский научно-практический центр неврологии и нейрохирургии Минздрава Республики Беларусь

Организация нейрональной речевой системы у здоровых лиц и ее реорганизация у пациентов с постинсультной афазией 25

А.В. Белопасова, А.С. Кадыков, Р.Н. Коновалов, Е.И. Кремнева – ФГБУ«Научный центр неврологии» РАМН (Москва)

Технологии 31

Текалоскопия – новый минимально инвазивный метод в диагностике и лечении патологии спинного мозга

А.А. Кащеев, С.О. Арестов, А.О. Гуща – ФГБУ «Научный центр неврологии» РАМН (Москва)

Клинический разбор 39

Паранеопластическая коагулопатия как причина повторных нарушений мозгового кровообращения (клинико-морфологическое наблюдение)

М.Ю. Максимова, И.Н. Смирнова, М.А. Лоскутников, Ю.А. Селиверстов, Р.П. Чайковская – ФГБУ «Научный центр неврологии» РАМН (Москва)

Научный обзор 45

О роли астроглии в головном мозге в норме и патологии

С.А. Горяйнов, С.В. Процкий, В.Е. Охотин, Г.В. Павлова, А.В. Ревищин, А.А. Потапов – ФГБУ «Институт нейрохирургии им. акад. Н.Н. Бурденко» РАМН; ФГБУ «Научный центр неврологии» РАМН; ФГБУН «Институт биологии гена» РАН (Москва)

Механизмы нейропластичности и реабилитация в острейшем периоде инсульта 52

И.В. Сидякина, Т.В. Шаповаленко, К.В. Лядов – ФГБУ «Лечебно-реабилитационный центр» Минздрава РФ (Москва)

Кафедра 57

История кафедры неврологии и нейрохирургии Смоленской государственной медицинской академии (1923–2013 гг.) (к 90-летию со дня основания)

В.А. Павлов, Н.Н. Маслова

Информация 62

II Национальный конгресс «Кардионеврология»

А.В. Фонякин, Л.А. Гераскина, Н.М. Князева, Е.Л. Молькова – ФГБУ «Научный центр неврологии» РАМН (Москва)

Том 7. № 1 2013
www.annaly-nevrologii.ru

Патогенетическая и прогностическая роль аутоантител к ганглиозидам периферических нервов при синдроме Гийена-Барре

Н.А. Супонева, М.А. Пирадов, С.С. Никитин, О.Л. Тимченко, Л.А. Грачева, Л.П. Быкова, С.В. Лапин, Ю.А. Федькина, М.В. Костырева, А.В. Шабалина, Д.А. Гришина

ФГБУ «Научный центр неврологии» РАМН;
ФГБУ «Научно-исследовательский институт общей патологии и патофизиологии» РАМН;
ГБОУ ВПО «Московский государственный медико-стоматологический университет им. А.И. Евдокимова» МЗ России;
ФГБУ «Российская детская клиническая больница» МЗ России, лаборатория клинической иммунологии (Москва);
ГБОУ ВПО «Санкт-Петербургский государственный медицинский университет им. акад. И.П. Павлова», лаборатория диагностики аутоиммунных заболеваний

Изучен спектр суммарных (IgG+IgM) аутоантител (АТ) к ганглиозидам периферических нервов (asialo-GM1, GM1, GM2, GD1a, GD1b, GQ1b) у 95 пациентов с синдромом Гийена-Барре (СГБ) – жителей Москвы. Острая воспалительная демиелинизирующая полиневропатия (ОВДП) диагностирована у 70 чел. (74%), ОМАН или ОМСАН – у 25 (26%). Оценена роль АТ к ганглиозидам в прогнозе течения болезни и ответа на патогенетическую терапию. АТ к ганглиозидам выявлены у 55 чел. (57,9%), чаще при ОМАН/ОМСАН ($p<0,05$). Как при ОВДП, так и ОМАН/ОМСАН, присутствовал весь спектр АТ. Анти-GM1 отмечены при обеих формах СГБ, с ОМАН/ОМСАН оказались ассоциированы анти-GD1b ($p<0,05$). Анти-GM1 коррелировали с диареей ($p<0,05$), анти-asialo-GM1 – с кампилобактериозом ($p<0,05$). Значимой корреляции между анти-GD1a и аксональными формами, диареей в анамнезе и кампилобактериозом не выявлено. Подтверждены данные об ассоциации тяжелого течения СГБ с пожилым возрастом, кампилобактериозом и аксональными формами. С недостаточным эффектом патогенетической терапии связаны форма ОМАН/ОМСАН, тяжесть течения заболевания, необходимость в искусственной вентиляции легких (ИВЛ). Эти же факторы, а также пожилой возраст, ассоциированы с неблагоприятным прогнозом в виде отсутствия самостоятельной ходьбы через 6 и 12 мес. Анти-GD1a ассоциированы с тяжелым течением болезни, в т.ч. с ИВЛ. Иммунологические факторы не обладают ценностью в плане прогноза эффекта терапии. С неблагоприятным прогнозом в виде отсутствия самостоятельной ходьбы через 6 мес связаны АТ к GM1. Ведущую роль в диагностике и прогнозировании течения СГБ играют клинические и нейрофизиологические данные. Исследование аутоантител к ганглиозидам может помочь в диагностике СГБ. Возможно применение этого теста для выявления аксональной формы (анти-GD1b), прогнозирования тяжелого течения СГБ (анти-GD1a) и определения неблагоприятного полугодового прогноза на восстановление самостоятельной ходьбы (анти-GM1).

Ключевые слова: синдром Гийена-Барре, прогноз, антитела к ганглиозидам, GM1, GD1a, GD1b

Введение

Синдром Гийена-Барре (СГБ), или острая аутоиммунная полирадикулоневропатия, в настоящее время является самой частой причиной острых периферических параличей во многих странах мира, в т.ч. и в России [5]. Ежегодно СГБ заболевают в среднем 1–2 чел. на 100 тыс. населения [1–3, 17, 27]. В зависимости от точки приложения аутоиммунной атаки выделяют три основные формы СГБ – ОВДП (70–80% случаев), острую моторную аксональную невропатию (ОМАН, 10–15%) и острую моторно-сенсорную аксональную невропатию (ОМСАН, до 5%) [11]. Две последние часто объединяют в одну группу аксональных форм, т.к. считается, что они являются разной степенью проявления одного и того же патологического состояния. Другие формы СГБ (синдром М. Фишера, острая пандизавтономия, фаринго-цервико-брахиальная форма и др.) встречаются крайне редко [4, 5, 7].

Клинический симптомокомплекс при СГБ включает в себя прогрессирующие двигательные и чувствительные нарушения в виде парезов рук и ног, чувства онемения, парестезий в конечностях и болей в мышцах. В каждом третьем случае развивается тяжелая форма заболевания с нарушением ходьбы, каждый пятый больной требует проведения ИВЛ из-за вовлечения в патологический процесс дыхательной мускулатуры [5, 7, 9]. В большинстве случаев развитию неврологической симптоматики предшествуют различные инфекционные заболевания, чаще всего – гриппоподобные состояния, гастроэнтерит, лихорадка неясного генеза и др. [17, 20]. В основе патогенеза СГБ лежат механизмы молекулярной мимикрии с формированием перекрестно реагирующих аутоантител, атакующих структуры миелиновой оболочки и/или аксонов периферических нервов. В качестве такой мишени для аутоиммунной атаки в последнее десятилетие за рубежом особенно тщательно изучаются ганглиозиды периферических нервов. В настоящее время известна локализация некоторых разновидностей ганглиозидов в периферической нервной системе, а также

ассоциация аутоантител к ним с отдельными формами аутоиммунных полиневропатий, включая СГБ [10].

Патогенетическая роль аутоантител к ганглиозидам периферических нервов доказана в ряде исследований, показавших высокую вероятность выявления аутоантител к GM1 у больных с СГБ, перенесших кампилобактериоз [30], и аутоантител к GM2 у переболевших острой цитомегаловирусной (ЦМВ) инфекцией, а также рядом других инфекционных процессов [12, 13]. Хорошо известно, что анти-GM1 аутоантитела чаще всего выявляются при аксональных формах СГБ. Кроме того, преимущественно моторные формы заболевания ассоциированы с аутоантителами к GD1a ганглиозиду [14, 23], у пациентов с выраженными чувствительными нарушениями обнаруживаются антитела к GD1b [33], а глазодвигательные расстройства коррелируют с высоким уровнем антител к ганглиозиду GQ1b [22].

Синдром Гийена-Барре характеризуется монофазным самоограничивающим течением. Уникальность этого заболевания состоит и в том, что, несмотря на тяжесть течения в остром периоде, у большинства больных (60–80%) наблюдается полное восстановление двигательных функций и хороший ответ на патогенетическую терапию (курс программного высокообъемного плазмафереза (ПФ) или внутривенного иммуноглобулина класса G) [5, 28]. В этой связи особого внимания заслуживает изучение различных аспектов неблагоприятного течения СГБ (до 20% случаев) с недостаточным эффектом от лечения или его отсутствием, замедленным и/или неполным восстановлением утраченных функций [4, 8]. В настоящее время нет консенсуса по критериям прогноза течения, а также причинам неэффективности плазмафереза и/или внутривенного иммуноглобулина (ВИГ), наблюдаемого у 25–30% больных. По данным литературы, наиболее значимы в этом аспекте возрастной фактор (старше 60 лет), предшествующая диарея, тяжелое течение заболевания в остром периоде с необходимостью проведения ИВЛ и наличие нейрофизиологического подтверждения аксонального поражения двигательных нервов [5, 28]. Несмотря на то, что СГБ – нервно-мышечное заболевание с доказанными аутоиммунными механизмами в своей основе, иммунологические тесты в оценке прогноза течения болезни в клинической практике не применяются, кроме определения антител класса IgA к *Campylobacter jejuni*, являющихся подтверждением перенесенного накануне кампилобактериоза.

Многолетний опыт в области изучения патогенеза СГБ позволил ввести тест на определение аутоантител к ганглиозидам в протокол обследования при подозрении на СГБ в большинстве зарубежных специализированных клиник. В нашей стране этот анализ проводится крайне редко, поэтому отсутствуют систематизированные данные о спектре аутоантител к ганглиозидам при данной патологии и связи их с наиболее распространенными инфекционными агентами-триггерами (*Campylobacter jejuni*, ЦМВ) у пациентов российской популяции.

Целью данной работы явилось изучение спектра аутоантител к ганглиозидам периферических нервов, оценка их роли в прогнозе течения болезни и ответа на патогенетическую терапию при СГБ на примере пациентов, проходивших лечение в крупнейшей российской специализированной клинике – ФБГУ «Научный центр неврологии» РАМН (Москва).

Материал и методы

В исследование были включены 95 пациентов с СГБ в возрасте от 15 до 79 лет (Me=49 л, [LQ=32;UQ=61]), находившихся на лечении в период с 2008 по 2010 гг., 49 мужчин (52%) и 46 женщин (48%). Диагноз СГБ устанавливался на основании диагностических критериев ВОЗ (1993). Форма заболевания уточнялась по результатам электронейромиографического исследования, которое проводилось в условиях лаборатории клинической нейрофизиологии ФБГУ НЦН РАМН с использованием приборов экспертного класса Nicolet (США) и Keypoint (США). В зависимости от полученных при электромиографическом исследовании данных, в соответствии с электрофизиологическими критериями форм СГБ [5], общая выборка была разделена на две группы.

Критерии включения в 1 группу: с первично демиелинизирующим поражением по R. Hadden – форма ОВДП; мужчины и женщины; возраст от 18 до 75 лет; жители Москвы или Московской области (имеющие постоянную или временную регистрацию); острый период (0–4 недель от появления первых неврологических симптомов). *Критерии исключения:* детский возраст (до 18 лет), острая полинейропатия другого генеза (токсическая, дисметаболическая, инфекционная), хроническая воспалительная демиелинизирующая полинейропатия (ХВДП) с острым началом, поздние сроки заболевания (более 4 недель от начала).

Критерии включения во 2 группу: с первично аксональным поражением по R. Hadden – формы ОМАН и ОМСАН; мужчины и женщины; возраст от 18 до 75 лет; жители Москвы или Московской области (имеющие постоянную или временную регистрацию); острый период (0–4 недель от появления первых неврологических симптомов). *Критерии исключения:* детский возраст (до 18 лет), острая полинейропатия другого генеза (токсическая, дисметаболическая, инфекционная), ХВДП с острым началом, поздние сроки заболевания (более 4 недель от начала).

Группы сравнения были сопоставимы по половозрастным характеристикам. В 1 группу вошли 70/95 (74%) чел.: пациенты с ОВДП, возраст от 18 до 79 лет, медиана возраста 47 [30; 58] лет, в т.ч. мужчины – 35/70 (50%) чел., медиана – 42 [26; 56] лет, женщины – 35/70 (50%) чел., медиана – 49 [31; 60] лет. Во 2 группу вошли 25/95 (26%) чел.: пациенты с ОМАН и ОМСАН, возраст от 21 до 72 лет, медиана возраста 53 [21; 72] лет, в т.ч. мужчины – 14/25 (56%) чел., медиана – 45 [34; 63] лет, женщины – 11/25 (44%) чел., медиана – 58 [46; 66] лет.

Всем пациентам проводилось тщательное обследование, включавшее сбор анамнеза, неврологический осмотр и оценку тяжести заболевания с применением шкалы нарушений двигательных функций R. Hughes (2000) [5, 7, 28]. Большинство пациентов в остром периоде заболевания были обездвижены (IV стадия по R. Hughes, 41 чел., 43%) или дополнительно нуждались в проведении ИВЛ (V стадия, 26 чел., 27,5%) (рис. 1).

В остром периоде СГБ (0–4 недель от начала) до проведения курса специфической терапии в сыворотке всех больных определялись суммарные аутоантитела (IgM+G) к ганглиозидам asialo-GM1, GM1, GM2, GD1a, GD1b, GQ1b методом иммуноферментного анализа (ИФА) с применением диагностических наборов GanglioCombi EIA (BUHLMANN, Швейцария). Ответ считался позитивным при превышении уровня аутоантител к ганглио-

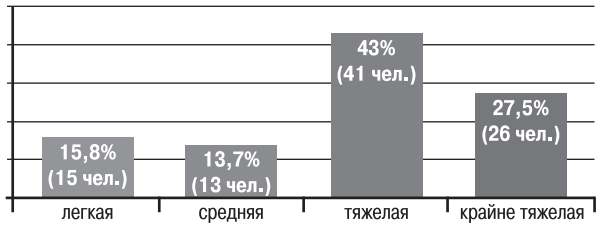

рис. 1: Степень тяжести течения СГБ у обследованных пациентов (n=95) по шкале Hughes, 2000.

Легкая степень тяжести – пациент способен ходить без поддержки (II стадия по Hughes), средняя – ходит с посторонней помощью или опорой (III стадия), тяжелая – больной прикован к постели или передвигается с помощью инвалидного кресла (IV стадия), крайне тяжелая – пациенту проводится ИВЛ (V стадия).

зидам больного по сравнению со стандартом на 30% и более. В этот же период была исследована сыворотка больных методом ИФА на содержание антител классов IgA и IgG к *Campylobacter jejuni* (MIKROGEN DIAGNOSTIC, Германия). Ответ считался позитивным при выявлении антител в значении >24 Ед/мл. При определении антител класса IgM и IgG к ЦМВ ответ считался позитивным при уровне показателя оптической плотности >0,20 (БиоХимМак, метод ИФА). В качестве триггера аутоиммунного процесса острая ЦМВ инфекция рассматривалась при выявлении у пациента антител к ЦМВ класса IgM. Кампилобактериоз был диагностирован при выявлении антител класса IgA к *Campylobacter jejuni*, либо в случае перенесенной накануне диареи и наличии высокого титра антител класса IgG.

В остром периоде заболевания (чаще всего, в первые две недели от его дебюта) программный ПФ или ВИГ получили 83 (87%) чел., в остальных немногочисленных случаях наблюдался спонтанный драматический регресс двигательных нарушений еще до начала патогенетической терапии. Эффект проведенного лечения оценивался по времени появления первых признаков восстановления утраченных двигательных функций: на фоне или сразу после курса лечения (классифицирован как «хороший») или через 2–4 недели после его окончания («недостаточный»). В первом случае полный регресс двигательных функций происходил достаточно быстро, во втором – восстановление было отсроченным и крайне замедленным. Терапия считалась неэффективной при продолжении нарастания неврологической симптоматики, несмотря на лечение, либо при отсутствии начальных признаков восстановления в течение более 4 недель после завершения курса лечения.

При оценке прогноза течения заболевания и эффекта терапии учитывались клинические и иммунологические факторы: возраст > 60 лет, предшествующая диарея, тяжелое течение в остром периоде болезни, необходимость проведения ИВЛ, наличие аксональной формы СГБ (по данным электронейромиографии (ЭНМГ)), диагностированный кампилобактериоз. Отдельное внимание уделялось наличию аутоантител к ганглиозидам периферических нервов. В работе анализировался эффект патогенетической терапии и восстановление самостоятельной ходьбы через 6 и 12 месяцев от начала болезни.

Статистическая обработка данных проводилась с использованием программного пакета STATISTICA 6,0 (StatSoft, USA). Описательная статистика для качественных учетных признаков представлена в виде абсолютных значений, процентных долей. Данные для вариационных рядов с непараметрическим распределением описаны в виде медианы и перцентилей. Вид распределения определялся с помощью критерия Шапиро-Уилкса. При сравнении двух независимых групп и оценке непараметрических данных использовался тест Манна-Уитни, для выявления корреляций применялся коэффициент корреляции Спирмена. Полученные различия считались значимыми при $p<0,05$. Анализ с использованием ROC-кривых проводился с помощью пакета MedCalc 12.2.1 (MedCalc Software, Бельгия). Оценивались величины площадей под ROC-кривыми (AUROC), значения чувствительности и специфичности. Учитывались модели с хорошей (при AUROC 0,7–0,8) и очень хорошей (при AUROC >0,8) предсказательной способностью при оптимальных уровнях чувствительности и специфичности. Вероятность неблагоприятного исхода определялась по формуле Байеса. При проведении статистической обработки данных и интерпретации полученных результатов учитывали современные международные требования к представлению результатов статистического анализа в статьях и диссертациях на соискание ученой степени.

Результаты

По данным анамнеза, предшествующие заболевания были отмечены у 63 (66,3%) чел. с СГБ: диарея – у 20 (21%) чел.,

таблица 1: Результаты иммунологического исследования сыворотки крови больных СГБ на наличие антител к кампилобактеру и цитомегаловирусу.

Класс антител/инфекционный возбудитель	IgA, чел. (%)	IgG, чел. (%)	Число пациентов с диагностированной острой инфекцией, чел. (%)
C.jejuni (n=82)	18 (32,7%)	52 (63,4%)	25 (30,4%)
ЦМВ (n=17)	7 (41,2%)	17 (100%)	7 (41,2%)

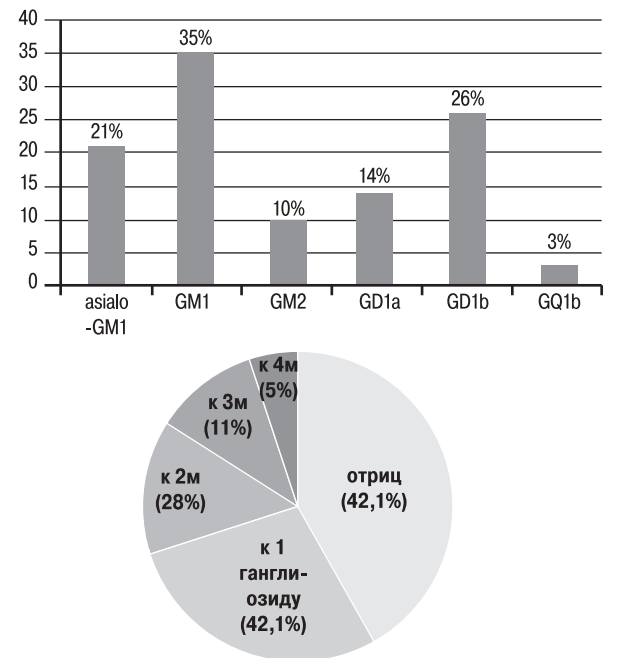

рис. 2: Спектр аутоантител к ганглиозидам периферических нервов у обследованных больных СГБ (n=95). На графике и диаграмме указана доля пациентов.

ОРВИ – у 27 (28,4%) чел. Другие потенциальные триггеры (переохлаждение, стресс, травма, хирургические вмешательства, лихорадка) имели место у 16 (16,7%) больных. СГБ развился на фоне «полного здоровья» в 32 (33,7%) случаях. По данным иммунологического исследования, острую ЦМВ инфекцию перенесли 7 (41,2%) чел., кампилобактериоз – 25 (30,4%) чел. (табл. 1).

Аутоантитела к ганглиозидам периферических нервов были выявлены у 55 (57,9%) пациентов с СГБ. Спектр их был достаточно широк, однако у каждого третьего пациента наблюдались аутоантитела к ганглиозиду GM1 (35% случаев). Чаще всего обнаруживались аутоантитела к одному (42,1%) или двум (28%) ганглиозидам (рис. 2). В группе контроля (n=38) антитела к ганглиозидам не были выявлены ни в одном случае.

Статистический анализ показал, что положительные результаты теста на аутоантитела к ганглиозидам были обнаружены значимо чаще при аксональных формах СГБ: у 19 (76%) чел. с ОМАН/ОМСАН против 36 (51,4%) чел. с ОВДП ($p<0,05$). Обе формы характеризовались присутствием практически всего спектра аутоантител, при этом анти-GM1 были выявлены как при ОВДП, так и при ОМАН/ОМСАН, а анти-GD1b встречались в 2 раза чаще при аксональных формах (44% против 20% случаев), но без статистически значимых различий (табл. 2).

При оценке патогенетической роли аутоантител к ганглиозидам у москвичей и жителей Московской области с СГБ оказалось, что антитела к ганглиозиду GM1 были ассоциированы с диареей ($p<0,05$), к asialo-GM1 – с кампилобактериозом ($p<0,05$), анти-GD1b – с аксональными формами СГБ ($p<0,05$). Статистически значимой корреляции между аутоантителами GD1a и аксональными формами СГБ, диареей в анамнезе и кампилобактериозом не выявлено. В группе из 17 больных с СГБ, обследованных на ЦМВ, корреляционной связи между анти-GM2 и острой ЦМВ инфекцией также не отмечалось.

Результаты анализа клинико-иммунологических прогностических факторов у больных с СГБ показали, что, как в группе больных с ОВДП, так и ОМАН/ОМСАН, пациенты старше 60 лет встречались одинаково часто (23% и 25% соответственно). Диарея предшествовала СГБ в обеих группах больных, но статистически значимо чаще при ОМАН/ОМСАН (36% против 16%). Аксональные формы СГБ характеризовались большей частотой встречаемости

таблица 2: Спектр аутоантител к ганглиозидам при демиелинизирующей и аксональных формах СГБ.

Аутоантитела к ганглиозидам	ОВДП (чел., %) n=70	ОМАН/ОМСАН (чел., %) n=25
Факт наличия аутоантител к ганглиозидам	36 (51,4)	19 (76)*
asialo-GM1	14 (20)	6 (24)
GM1	22 (31)	11 (44)
GM2	7 (10)	2 (8)
GD1a	8 (11)	5 (20)
GD1b	14 (20)	11 (44)
GQ1b	3 (4)	0
GM1+GD1a	1 (7)	2 (8)

* $p<0,05$

таблица 3: Прогностические клинико-иммунологические факторы при разных формах СГБ.

Прогностические факторы	СГБ, n=95 чел. (%)	ОВДП, n=70 чел. (%)	ОМАН/ОМСАН, n=25 чел. (%)
Возраст > 60 лет	26 (27)	16 (23)	10 (25)
Предшествующая диарея	20 (21)	11 (16)	9 (36)*
Тяжелое и крайне тяжелое течение СГБ	67 (70)	44 (63)	23 (92)*
ИВЛ	26 (27)	14 (20)	13 (52)*
анти-GD1b	25 (26)	14 (20)	11 (44)*

* $p<0,05$

тяжелых и крайне тяжелых форм (92% против 63%): ИВЛ проводилась каждому пятому больному с ОВДП и каждому второму – с ОМАН/ОМСАН ($p<0,05$). Из всего спектра аутоантител к ганглиозидам отмечена корреляция только между анти-GD1b и аксональными формами СГБ (табл. 3).

При оценке роли клинико-иммунологических факторов в прогнозе течения СГБ оказалось, что с тяжестью заболевания были статистически значимо ассоциированы возрастной фактор, кампилобактериоз и аксональные формы заболевания. Отдельное рассмотрение риска крайне тяжелого течения СГБ с необходимостью проведения ИВЛ показало высокую степень прямой корреляционной зависимости с пожилым возрастом и развитием ОМАН/ОМСАН. Из иммунологических фактов только антитела к ганглиозиду GD1a были ассоциированы с тяжелым течением болезни. Уровень аутоантител к другим ганглиозидам с тяжестью заболевания не коррелировали ($p\geq0,05$).

Анализ результатов патогенетической терапии показал, что в целом лечение оказалось эффективно у 63 (76%) чел., при этом эффект был хорошим в большинстве случаев (44 чел., 71%) (рис. 3). Отсутствие эффекта патогенетической терапии в 5 раз чаще наблюдалось при аксональных формах – 54% при ОМАН/ОМСАН против 11% при ОВДП ($p<0,05$). В группе пациентов, ответивших на лечение, недостаточный эффект патогенетической терапии при ОМАН/ОМСАН отмечался у каждого второго больного, тогда как при ОВДП – у каждого четвертого ($p<0,05$).

Изучение роли клинико-иммунологических факторов в оценке отдаленного эффекта терапии показало, что ни возраст, ни перенесенные диарея и кампилобактериоз статистически значимой роли в данном аспекте не имели, так же как и уровень аутоантител к ганглиозидам периферических

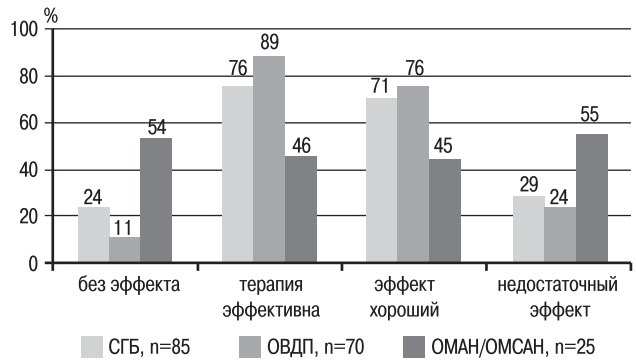

рис. 3: Эффективность патогенетической терапии у пациентов с СГБ. На графике указана доля пациентов.

нервов. Из клинических факторов только тяжелое течение заболевания и необходимость в проведении ИВЛ были ассоциированы с отсутствием и недостаточным эффектом ПФ или ВИГ ($p<0,05$).

Проспективное наблюдение за пациентами с СГБ показало, что из 83 чел., получивших патогенетическое лечение, 47 (57%) чел. могли самостоятельно ходить без поддержки спустя 6 мес от начала заболевания, и 67 (80%) чел. – спустя 1 год. Анализ восстановления двигательных функций в зависимости от формы заболевания подтвердил благоприятное течение ОВДП: из 60 больных 43 (72%) чел. ходили без поддержки спустя 6 мес от начала заболевания и подавляющее большинство (56 чел, 93%) – через 1 год. Напротив, аксональные формы характеризовались худшими показателями: из 23 больных только 4 (17%) чел. смогли пройти первые 10 м без опоры через полгода ($p<0,05$) и лишь каждый второй (11 чел, 48%) – через 1 год ($p<0,05$). Таким образом, через 6 и 12 мес от начала заболевания грубые нарушения локомоторных функций в виде невозможности самостоятельной ходьбы наблюдалось в 2 раза чаще при ОМАН/ОМСАН (рис. 4). В целом вероятность неблагоприятного прогноза, т.е. неспособность пациента ходить самостоятельно через полгода и год от начала заболевания, при тяжелой форме СГБ составило 42% и 20% соответственно.

Проведенный анализ показал, что при СГБ как диарейный синдром, так и диагностированный по результатам иммунологического исследования кампилобактериоз прогностической ценностью в вопросе восстановления двигательных функций не обладают. С плохим прогнозом на восстановление локомоторных функций спустя 6 и 12 мес от начала заболевания были связаны: возраст больного (старше 60 лет), тяжелое течение заболевания, необходимость в проведении ИВЛ, аксональные формы СГБ ($p<0,05$). Поиск корреляционной зависимости между ответом на патогенетическую терапию и прогнозом на восстановление локомоторных функций показал, что при отсутствии эффекта от лечения имеется тесная связь с отсутствием самостоятельной ходьбы через 6 и 12 мес ($p<0,05$). В случае, если эффект ПФ или ВИГ был недостаточным, показана корреляция с невозможностью самостоятельной ходьбы пациента в позднем восстановительном периоде – через 1 год от дебюта СГБ ($p<0,05$). Также подтвердилось предположение, что при отсутствии этой возможности через 6 мес от начала заболевания высока вероятность сохранения зависимости от посторонней помощи и спустя год ($p<0,05$). Из иммунологических факторов только уровень аутоантител к ганглиозиду GM1 коррелировал с низким реабилитационным потенциалом после перенесенного СГБ в виде невозможности самостоятельной ходьбы у больного через 6 мес.

При ROC-анализе взаимосвязи между уровнем аутоантител к шести ганглиозидам и эффективностью терапии СГБ, а

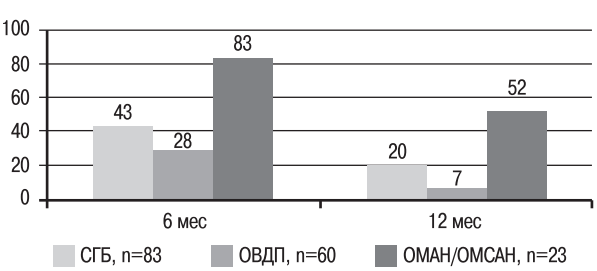

рис. 4: Процент пролеченных больных с СГБ, не имеющих возможности самостоятельно ходить через 6 и 12 мес от начала заболевания.

таблица 4: Прогностическая значимость определения уровня анти-GM1 в остром периоде СГБ (ROC-анализ).

Исход заболевания	Пороговое значение анти-GM1	Чувствительность	Специфичность
Эффективность лечения	≤36,1	80,00%	60,00%
Восстановление ходьбы через 6 мес	≤31,3	79,07%	55,17%
Восстановление ходьбы через 12 мес	≤17,2	65,00%	83,33%

также восстановлением функции ходьбы через 6 и 12 мес от начала заболевания, было выявлено, что в качестве негативного прогностического фактора наибольшей значимостью обладал уровень антител к ганглиозиду GM1 (табл. 4).

Обсуждение

Несмотря на то, что СГБ стоит первым в списке причин острых прогрессирующих периферических парезов, с диагностикой этого заболевания нередко возникают сложности. Это может быть связано с нетипичной клинической картиной заболевания, неоднозначными анамнестическими данными, организационными проблемами, не позволяющими провести диагностику в полном объеме, а также с обычными сомнениями клинициста, который редко сталкивается с подобными пациентами и недостаточно уверен в диагнозе СГБ (табл. 5). Во всех подобных случаях неоценимую помощь могли бы оказать дополнительные лабораторные методы обследования, подтверждающие аутоиммунную природу заболевания. В роли такого «помощника» может выступать исследование аутоантител к ганглиозидам периферических нервов, которые активно изучаются в последнее десятилетие. Именно для ОМАН/ОМСАН наиболее подробно изучены звенья патогенеза и четко определен триггерный фактор, запускающий аутоиммунный процесс – *Campylobacter jejuni* [22, 33]. Кроме того, в сыворотке крови пациентов с аксональными формами СГБ, а также в эксперименте, обнаружены аутоантитела к ганглиозидам GM1 и GD1a, которые перекрестно реагируют с антителами, направленными против липо-

таблица 5: Возможные причины, вызывающие трудности в диагностике СГБ.

Нетипичная клиническая картина заболевания	• распространение парезов по «нисходящему» типу; • преимущественное поражение проксимальных отделов конечностей; • умеренная асимметрия клинических проявлений; • молниеносное нарастание симптоматики и др.
Спорные анамнестические данные, не позволяющие с уверенностью проводить дифференциальную диагностику	• факт злоупотребления алкоголем накануне заболевания; • слишком короткий промежуток времени между острым гастроэнтеритом и появлением первых неврологических симптомов, особенно если дополнительно имелись указания на употребление в пищу консервов или некачественных продуктов; • редко встречающиеся при СГБ триггерные факторы (оперативное вмешательство, травма); • сопутствующие заболевания, которые могут приводить к развитию полиневропатии (сахарный диабет, патология щитовидной железы, аденома надпочечников и др.)
Организационные сложности с проведением обследования пациента с подозрением на СГБ	• отказ пациента от люмбальной пункции; • отсутствие в стационаре необходимой аппаратуры (электромиограф, магнитно-резонансный томограф с напряженностью магнитного поля >1 Тесла); • нетранспортабельное состояние пациента (ИВЛ, нестабильная гемодинамика и др.)

олигосахаридов *Campylobacter jejuni*. и, наконец, в эксперименте по пассивному переносу антител к GM1 у экспериментальных животных (японских кроликов) развивается ОМАН-подобный синдром [29].

Следует упомянуть, что в литературе имеются сообщения о результатах исследования аутоантител к ганглиозидам при СГБ как класса IgG (наибольшее число публикаций), так и IgM [12, 22, 23, 25, 26, 33, 35]. В нашем исследовании были использованы диагностические наборы, позволяющие определить суммарные антитела двух этих классов (M+G). Как было показано в настоящей работе, доля аксональных форм СГБ у пациентов НЦН РАМН оказалась больше, чем в общей европейской популяции – 26% случаев против 15%, что объясняется специализацией Центра на лечении тяжелых форм СГБ (75%). Результаты проведенного анализа продемонстрировали, что именно аксональные формы имеют тенденцию к более тяжелому течению и большую вероятность развития у больного дыхательной недостаточности.

Примерно у каждого второго больного (58% наблюдений) с СГБ были выявлены аутоантитела, чаще всего к одному или двум разновидностям ганглиозидов, при этом вероятность их обнаружения была в 2 раза выше при ОМАН/ОМСАН. В отличие от данных литературы, свидетельствующих о тесной ассоциации аксональных форм с антителами к ганглиозиду GM1 [6, 21, 26, 33, 35], в нашем исследовании эта разновидность аутоантител встречалась одинаково часто как при ОВДП, так и при ОМАН/ОМСАН; при этом последние оказались в тесной связи с другими антителами – анти-GD1b, что совпадает с результатами японских ученых [25]. Известно, что ганглиозид GD1b локализуется не только в чувствительных ганглиях, но также и в паранодальном миелине, нарушение функции которого лежит в основе формирования парциальных блоков проведения при аксональных формах СГБ (так называемые ОМАН с обратимыми и необратимыми блоками проведения) [5, 10, 15, 24].

С нашей точки зрения, результаты исследования аутоантител к ганглиозидам периферических нервов могут учитываться не только в процессе установки диагноза СГБ. При обнаружении у пациента с СГБ анти-GD1b антител имеются основания предполагать аксональную форму заболевания, что в условиях отсутствия нейрофизиологической диагностики даст дополнительный стимул лечащим врачам оптимизировать процесс дифференциальной диагностики и организации курса патогенетической терапии (ПФ или ВИГ). Это особенно важно, т.к. по данным нашего исследования, аксональные формы СГБ протекали не только тяжелее, но и чаще вызывают необратимый двигательный дефицит.

Дополнительно к вопросу определения патогенетической роли антиганглиозидных аутоантител у жителей Москвы и Московской области, нами была полностью подтверждена связь анти-GM1 с диарейным синдромом [6, 21]. В роли этиологического фактора, вызывающего диарею в обследованной группе больных, в большинстве случаев выступал *Campylobacter jejuni*. В нашей работе была обнаружена прямая корреляционная зависимость между уровнем анти-asialo-GM1 антител и кампилобактериозом. Как было показано в ряде статей, анти-GM1 антитела могут перекрестно реагировать с рядом других ганглиозидов, в т.ч. asialo-GM1 [32, 34]. Таким образом, полученные нами данные о патогенетической роли аутоантител к ганглиозидам GM1 и asialo-GM1 среди жителей Москвы и Московской области с СГБ полностью совпадают с данными зарубежными исследователей, указывая на отсутствие явных различий между российской популяцией и жителями Великобритании, Китая, Нидерландов и Японии [13, 14, 21, 23, 33].

В настоящее время разработаны и усовершенствуются шкалы оценки прогноза течения СГБ и ответа на специфическую терапию, в которых в основном принимаются во внимание клинические факторы [30]. Следует отметить, что клиницистам особенно важно получить представление о риске неблагоприятного течения заболевания в как можно более ранние сроки – с целью оптимизации диагностического процесса и скорейшего проведения патогенетической терапии. Кроме того, выделение факторов риска неэффективности патогенетической терапии актуально в свете запланированных в международном сообществе клинических испытаний новых лекарственных препаратов, отличных от традиционных методов лечения СГБ (интерфероны, моноклональные антитела и др.).

Анализируя клинико-иммунологические факторы тяжелого течения СГБ, нами подтверждена негативная прогностическая роль возраста больных свыше 60 лет на момент дебюта кампилобактериоза и аксональных форм заболевания. При оценке роли иммунологических факторов оказалось, что среди всего исследуемого спектра аутоантител к ганглиозидам с тяжелым течением СГБ коррелировал только высокий уровень анти-GD1a антител, что может быть использовано в клинической неврологической практике.

Общемировая позиция в отношении тактики ведения пациентов СГБ в настоящее время состоит в том, что данное заболевание относится к категории состояний, требующих немедленной госпитализации и тщательного наблюдения в остром периоде заболевания за состоянием жизненно важных функций. Согласно международным рекомендациям, в терапии этого синдрома одинаково успешно применяются курсы ПФ или ВИГ [16, 18, 19]. Эффективность этих двух методов лечения сопоставима, однако не во всех случаях терапия высокоэффективна. Как показали результаты проведенного нами исследования, у 24% больных СГБ курс патогенетической терапии оказывается неэффективным. Заболевание у этих больных протекало, как правило, длительно, с низким реабилитационным потенциалом в отношении восстановления локомоторных функций (самостоятельной ходьбы) в течение 6 и 12 мес от дебюта заболевания. Анализ представленности форм СГБ среди не ответивших на терапию больных показал, что при аксональных формах этот риск статистически значимо выше: у каждого второго пациента с ОМАН/ОМСАН патогенетическое лечение оказывается неэффективным. В тех случаях, когда положительный эффект все-таки наблюдается, в каждом втором случае он недостаточно выражен, что, в свою очередь, повышало риск отсутствия восстановления самостоятельной ходьбы у наблюдаемых нами пациентов через 12 мес от начала заболевания. Таким образом, при наличии у больного аксональной формы СГБ вероятность успешной терапии снижалась в 4 раза. Проведенный статистический анализ базы данных показал, что иммунологические факторы не позволяют прогнозировать эффект терапии ($p \geq 0{,}05$). Ведущую роль играл здесь клинический фактор – тяжелое течение заболевания, в т.ч. с проведением ИВЛ.

Проспективный анализ течения заболевания в исследуемой группе пациентов с СГБ показал, что в целом самостоятельная ходьба становится возможной у каждого второго больного спустя 6 мес от начала болезни и у 80% – спустя 1 год. При этом была выявлена корреляционная

связь между формой заболевания и низким реабилитационным потенциалом в раннем и позднем восстановительных периодах: самостоятельная ходьба не восстанавливалась при ОМАН/ОМСАН по сравнению с ОВДП в 2,9 раза чаще через 6 мес от начала болезни и в 7,4 раза чаще спустя 12 мес (или в каждом втором случае). Наибольшее влияние на такой неблагоприятный исход также оказывали возраст больного старше 60 лет, тяжелое течение СГБ, необходимость в ИВЛ, а также отсутствие эффекта от проведенной патогенетической терапии. При оценке роли иммунологических факторов было обнаружено, что только высокий уровень аутоантител к ганглиозиду GM1 коррелировал с отсутствием самостоятельной ходьбы через 6 мес.

Таким образом, данное исследование еще раз продемонстрировало ведущую роль клинической и нейрофизиологической составляющих в диагностике СГБ. Тем не менее, как показали результаты проведенного анализа, исследование аутоантител к ганглиозидам периферических нервов может быть рекомендовано в качестве вспомогательного метода диагностики СГБ, а также для предположительного определения аксональной формы заболевания (детекция анти-GD1b антител). Этот тест может применяться также и для прогнозирования тяжелого течения СГБ (детекция анти-GD1a антител) и для неблагоприятного полугодового прогноза на восстановление самостоятельной ходьбы (детекция анти-GM1 антител).

Список литературы

1. *Мументалер М., Маттле Х.* Неврология. М.: МЕДпресс-информ», 2007. 918 с.

2. *Пирадов М.А.* Синдром Гийена-Барре: диагностика и лечение. Неврологический журнал. 2001; 2: 4–9.

3. *Пирадов М.А.* Синдром Гийена-Барре. М.: Интермедика. 2003.

4. *Пирадов М.А., Авдюнина И.А.* Синдром Гийена-Барре: проблемы лечения и терминологии. Неврологический журнал. 1996; 3: 33–36.

5. *Пирадов М.А., Супонева Н.А.* Синдром Гийена-Барре: диагностика и лечение. М.: Медпресс, 2011.

6. *Ang C.W., Endtz H.P., Jacobs B.C. et al.* Campylobacter jejuni lipopolysaccharides from Guillain-Barre syndrome patients induce IgG anti-GM1 antibodies in rabbits. J neroimmunol 2000; 104: 133–138.

7. *Dyck P.J., Thomas P.K.* Peripheral Neuropathy. Saunders. 2005; 4th Edition.

8. *Forsberg A., Press R., Einarsson U. et al.* Disability and health-related quality of life in Guillain-Barré syndrome during the first two years after onset: a prospective study // Clin. Rehabil. 2005; 19 (8): 900–909.

9. *Gareth J. Parry, Joel S. Steinberg.* Guillain-Barre syndrome. From diagnosis to recovery. AAN Interprises, 2007.

10. *Gong Y., Lunn M.P., Heffer-Lauc M. et al.* Localization of major gangliosides in the PNS: implications for immune neuropathies. J Periph Nerv Syst. 2001; 6: 42.

11. *Hadden R.D., Cornblath D.R., Hughes R. et al.* Electrophysiological classification of Guillain-Barre syndrome: clinical associations and outcome. Ann. Neurol. 1998; 44: 780–788.

12. *Hao Q., Saida T., Kuroki S. et al.* Antibodies to gangliosides and galactocerebroside in patients with Guillain-Barre syndrome with preceding Campylobacter jejuni and other identified infections. J. Neuroimmunol. 1998; 81: 116–126.

13. *Ho T.W., Mishi B., Li C.Y. et al.* Guillain-Barre syndrome in northern China. Relationship to Campylobacter jejuni infection and anti-glicolipid antibodies. Brain. 1995; 118: 597–605.

14. *Ho T., Willison H.J., Nachamkin D. et al.* Anti-GD1a antibody is associated with axonal but not demyelinating forms of Guillain-Barre syndrome. Ann. Neurol. 1999; 45: 168–173.

15. *Hong Y.H., Sung J.J., Oh M.Y. et al.* Axonal conduction block at intermediate nerve segments in pure motor Guillain-Barré syndrome. J Peripher Nerv Syst. 2011; 16 (1): 37–46.

16. *Hughes R., Raphael J., Swan A., van Doorn P.* Intravenous immunoglobulin for Guillain-Barre syndrome (Cochrane Review). Cochrane Database Syst Rev. 2004; (1): CD002063.

17. *Hughes R., Rees J.* Clinical and epidemiologic features of Guillain-Barre syndrome. J. Infect. Dis. 1997; 176 (2): 92–98.

18. *Hughes R., Swan A.V., Raphael J.-C. et al.* Immunotherapy for Guillain-Barre syndrome: a systematic review. Brain. 2007; 130: 2245–2257.

19. *Hughes R., Swan AV, van Doorn PA.* Intravenous immunoglobulin for Guillain-Barré syndrome. Cochrane Database Syst Rev. 2010, Jun 16; (6): CD002063.

20. *Jacobs B.C., Rothbarth P.H., van der Meche F.G.A. et al.* The spectrum of antecendent infections in Guillain-Barre syndrome. Neurology. 1998; 51: 1110–1115.

21. *Jacobs B.C., van Doorn P.A., Schmitz P.I. et al.* Campylobacter jejuni infections and anti-GM1 antibodies in Guillain-Barre syndrome. –Ann. Neurol 1996; 40: 181–187.

22. *Kaida K., Ariga T., Yu R.K.* Antiganglioside antibodies and their pathophysiological effects on Guillain-Barrй syndrome and related disorders-a review. Glycobiology. 2009; 19 (7): 676–92.

23. *Kaida K., Kusunoki S., Kamakura K. et al.* Guillain-Barre syndrome with antibody to a ganglioside, N-acetylgalactosaminyl GD1a. Brain. 2000; 123: 116–124.

24. *Kokubun N., Nishibayashi M., Uncini A. et al.* Conduction block in acute motor axonal neuropathy. Brain 2010; 133 (10): 2897–2908.

25. *Kuwabara S., Ogawara K., Mizobuchi K. et al.* Isolated absence of F waves and proximal axonal dysfunction in Guillain-Barre syndrome with antiganglioside antibodies. J Neurol Neurosurg Psychiatry 2000; 68: 191–195.

26. *Latov N.* Antibodies t o glycoconjugates in neuropathy and motor-neuron disease. Proc Brain Res. 1994; 101: 295–303.

27. *McGrogan A., Madle G.C., Seaman H.E., de Vries C.S.* The epidemiology of Guillain-Barré syndrome worldwide. A systematic literature review. Neuroepidemiology. 2009; 32 (2): 150–163.

28. *Ropper A., Wijdicks E., Truax B.* Guillain-Barre syndrome. Philadelphia: F.A. Davis Company, 1991.

29. *Shahrizaila N, Yuki N.* Guillain-Barré syndrome animal model: the first proof of molecular mimicry in human autoimmune disorder.J Biomed Biotechnol. 2011; 2011: 829129. Epub 2010 Dec 15.

30. *van Doorn P.A., Kuitwaard K., Walgaard C. et al.* IVIG treatment and prognosis in Guillain-Barré syndrome. J. Clin. Immunol. 2010; May 30. Suppl 1: 74–78.

31. *Van Schaik I.N., Bossuyt P.M., Brand A., Vermeulen M.* Diagnostic value of GM1 antibodies in motor-neuron disorders and neuropathies: a meta-analysis. Neurology 1995; 45: 1570–1577.

32. *Weller M., Stevens A., Sommer N. et al.* Ganglioside antibodies: a lack of diagnostic specificity and clinical utility? J Neurol 1992; 239: 455–459.

33. *Willison H., O'Halon G., Paterson G. et al.* Mechanisms of action of anti-GM1 and anti-GQ1b ganglioside antibodies in Guillain-Barre syndrome. J. Infect. Dis. 1997; 176 (suppl.2): 144–149.

34. *Willison H., Yuki N.* Peripheral neuropathies and anti-glycolipid antibodies. Brain 2002; 125: 2591–2625.

35. *Yuki N.* Pathogenesis of Guillain-Barre syndrome and Miller Fisher syndrome to Campylobacter jejuni enteritis. Jpn. Infect. Dis. 1999; 52: 99–105.

Pathogenetic and prognostic role of autoantibodies to gangliosides of the peripheral nerves in Guillain-Barre syndrome

N.A. Suponeva, M.A. Piradov, S.S. Nikitin, O.L. Timchenko, L.A. Gracheva, L.P. Bykova, S.V. Lapin, J.A. Fedkina, M.V. Kostyreva, A.A. Shabalina, D.A. Grishina

Research Center of Neurology, Russian Academy of Medical Sciences;
The Institute of General Pathology and Pathophysiology, Russian Academy of Medical Sciences;
Moscow State University of Medicine and Dentistry;
Russian Children's Clinical Hospital (Moscow);
St. Petersburg State Medical University

Key words: Guillain-Barre syndrome, prognosis, anti-GM1, anti-GD1a, anti-GD1b

Testing for IgG+IgM autoantibodies to gangliosides of peripheral nerves (asialo-GM1, GM1, GM2, GD1a, GD1a, GD1b, GQ1b) was performed in 95 patients with Guillain–Barré syndrome (GBS) in Moscow. In 70 patients (74%) acute inflammatory demyelinating polyneuropathy (AIDP) was diagnosed, and in 25 patients (26%) – either acute motor axonal neuropathy (AMAN) or acute motor-sensory neuropathy (AMSAN). The role of antibodies to gangliosides for prognosis of the disease course and response to pathogenic treatment was assessed. Antibodies to gangliosides were found in 55 patients (57.9%) – more often in patients with AMAN/AMSAN ($p<0.05$). The whole range of antibodies was found both in patients with AIDP and AMAN/AMSAN. Anti-GM1 were found in both subtypes of GBS. Anti-GD1b were associated with AMAN/AMSAN ($p<0.05$). There was a correlation between anti-GM1 and diarrhea ($p<0.05$), anti-asialo-GM1 and campylobacteriosis ($p<0.05$). There wasn't found significant correlation between anti-GD1 and axonal subtypes, diarrhea in anamnesis, and campylobacteriosis. Association of severe GBS and elderly age, camplylobacteriosis and axonal subtypes was confirmed. AMAN/AMSAN subtypes, severity of the disease, necessity in mechanical ventilation were characterized by insufficient efficacy of pathogenic therapy. The same factors and elderly age were associated with unfavorable prognosis in terms of absence of unassisted walking in 6 and 12 months. Anti-GD1a were associated with sever course of the disease, including necessity in mechanical ventilation. Immunologic factors are not sufficient in prognosis of the treatment efficacy. Antibodies to GM1 were associated with unfavorable prognosis with absence of unassisted walking in 6 months. Clinical and neurophysiological data is crucial for making diagnosis and prognosis of the GBS course. Testing for autoantibodies to gangliosides could be helpful in diagnostics of GBS. It is possible to use that test for revealing axonal type of the disease (anti-GD1b), prognostication of severe course of GBS (anti-GD1a) and unfavorable rehabilitation of unassisted walking.

Контактный адрес: Супонева Наталья Александровна – канд. мед. наук, ст. науч. сотр. отделения реанимации ФГБУ «Научный центр неврологии» РАМН. 125367, Москва, Волоколамское ш., д. 80. Тел. +7 (495) 490-22-19; e-mail: nasu2709@mail.ru;

Пирадов М.А. – зам. директора по научной работе, зав. отд. реанимации и интенсивной терапии ФГБУ «НЦН» РАМН;

Никитин С.С. – гл. науч. сотр. лаб. клинической патологии мотонейрона НИИ общей патологии и патофизиологии РАМН;

Тимченко О.Л. – доц. каф. инфекционных болезней и эпидемиологии Московского государственного медико-стоматологического университета им. А.И. Евдокимова МЗ России;

Грачева Л.А. – зав. лаб. клинической иммунологии Российской детской клинической больницы МЗ России;

Быкова Л.П. – врач клинич. и лаб. диагностики лаборатории клинической иммунологии ФГБУ РДКБ МЗ России;

Лапин С.В. – зав. лаб. диагностики аутоиммунных заболеваний Санкт-Петербургского государственного медицинского университета им. И.П. Павлова;

Федькина Ю.А. – асп. каф. инфекционных болезней и эпидемиологии Московского государственного медико-стоматологического университета им. А.И. Евдокимова МЗ России;

Костырева М.В. – врач клинич. и лаб. диагностики лаборатории гемореологии и гемостаза (с клинической лабораторной диагностикой) ФГБУ «НЦН» РАМН;

Шабалина А.В. – науч. сотр. лаборатории гемореологии и гемостаза (с клинической лабораторной диагностикой) ФГБУ «НЦН» РАМН;

Гришина Д.А. – врач лаб. клинич. нейрофизиологии ФГБУ «НЦН» РАМН.

Том 7. № 1 2013
www.annaly-nevrologii.ru

Полиневромиопатия критических состояний

А.М. Алашеев, А.А. Белкин, Б.Д. Зислин

Клинический институт мозга Средне-Уральского научного Центра РАМН (Екатеринбург)

Полиневромиопатия критических состояний – это приобретенный вследствие критического состояния синдром нервно-мышечных нарушений по типу полиневропатии и/или миопатии, обусловленный длительной иммобилизацией больного, клинически проявляющийся общей мышечной слабостью и являющийся основной причиной затруднений в прекращении искусственной вентиляции легких (ИВЛ). В обзоре представлена современная информация по истории, эпидемиологии, этиологии, патогенезу, клинике, диагностике, дифференциальному диагнозу, течению, исходу, профилактике и лечению полиневромиопатии критических состояний.

Ключевые слова: полиневропатия, миопатия, нервно-мышечные заболевания, критическое состояние, синдром системной воспалительной реакции, электромиография

Современные медицинские технологии позволяют уменьшать долю летальных исходов на острой стадии тяжелого заболевания, но при этом создается новая популяция больных – с перманентной дисфункцией различных органов и систем [41].

В последнее время особое внимание неврологов и реаниматологов привлекают случаи возникновения нервно-мышечных нарушений [18], связанных с длительным пребыванием в отделении реанимации и интенсивной терапии (ОРИТ), обусловленных долговременной иммобилизацией больного [69], в т.ч. и в условиях продолжительной ИВЛ. Проявляется стремление объединить эти случаи в отдельный синдром с условным названием «полиневромиопатия критических состояний (ПМКС)».

Терминология

За время изучения данного синдрома исследователями различных стран не было сформировано единой позиции относительно названия этой патологии. В их публикациях используется ряд синонимов: «парез, приобретенный в отделении интенсивной терапии» (paresis acquired in the intensive care unit) [32]; «полиневромиопатия критического состояния» (critical illness polyneuromyopathy) [71]; «нервно-мышечные нарушения» (neuromuscular abnormalities) [28]; «нервно-мышечные проявления критического состояния» (neuromuscular manifestations critical illness) [18].

Термин «полиневропатии критического состояния» (critical illness polyneuropathy) акцентирует внимание на поражение периферических нервов [96]. В случае необходимости выделить патологию мышц используется термин «миопатия критического состояния» (critical illness myopathy) [95] или его синоним – «острая миопатия с тетраплегией» (acute quadriplegic myopathy) [51].

В МКБ-10 нет отдельного кода для ПМКС, поэтому она классифицируется в подрубриках других уточненных полиневропатий (G62.8) и миопатий (G72.8).

История вопроса

До середины 1980-х гг. в литературе встречались лишь описания единичных случаев нервно-мышечных нарушений после различных критических состояний. В 1984 г. C.F. Bolton и соавт. [19], наблюдая в отделении интенсивной терапии пятерых пациентов с затрудненным отлучением от ИВЛ и выраженной мышечной слабостью в конечностях, провели тщательное нейрофизиологическое и морфологическое исследование и выявили первичную дистальную аксональную дегенерацию моторных и сенсорных волокон. Исключив такие причины этой патологии, как недостаточность питания, коллагеноз, интоксикации и ишемию спинного мозга, исследователи предположили, что полиневропатия может быть обусловлена «токсическими» эффектами самого критического состояния.

Учитывая, что повреждения нервов развивались у больных в критическом состоянии, авторы назвали этот синдром «полиневропатия критического состояния» [96]. Нейрофизиологические и морфологические исследования показали, что у части пациентов с данной патологией наблюдается также поражение мышц в виде нарушения цитоархитектоники и некроза мышечных волокон, что дало основания назвать этот синдром «миопатией критического состояния» [95].

Обилие названий данного синдрома указывает на то, что ни одно из них не может претендовать на полноценную его характеристику. Нам представляется, что термин ПМКС несколько более корректен, т.к. подчеркивает наличие миоплегии, в большинстве случаев обусловленной невропатией, что практически всегда имеет место в условиях длительной ИВЛ. Исключение составляют случаи ИВЛ на фоне применения мышечных релаксантов.

Эпидемиология

По данным систематического обзора [81], ПМКС встречается у 46% (доверительный интервал (ДИ) 43–49%) больных, находящихся в условиях продленной ИВЛ. ПМКС диагностируется у больных ОРИТ различного профиля по всему

миру. Заболеваемость ПМКС не изучена, но ее можно приблизительно подсчитать на примере США. Там ежегодно регистрируется 200–314 новых случаев ИВЛ на каждые 100 тыс. населения [42], из которых около 36% требуют продленной ИВЛ [94]. Следовательно, заболеваемость ПМКС составляет 33,1–52,0 случая на 100 тыс. населения. Для сравнения: заболеваемость синдромом Гийена-Барре и myasthenia gravis составляет всего 1,1–1,3 [64] и 0,2–2,1 [55] на 100 тыс. населения соответственно. По-видимому, синдром ПМКС является одной из наиболее часто встречающихся нервно-мышечных патологий. В ближайшие годы заболеваемость ПМКС будет увеличиваться в связи с ростом числа хронических форм критических состояний.

Этиология

На начальном этапе изучения предпринимались попытки найти какую-либо причину ПМКС, но поиски не увенчались успехом [19]. Затем появилась идея о том, что критическое состояние само по себе уже может быть достаточной причиной ПМКС [96]. Было достигнуто понимание того, что нервно-мышечные нарушения могут входить в структуру полиорганной недостаточности наряду с дисфункцией других органов и систем, и, следовательно, причиной ПМКС является именно критическое состояние. Под «критическим состоянием» принято понимать состояние, требующее протезирования или эффективной поддержки хотя бы одной из основных систем жизнеобеспечения организма.

Факторы риска

К доказанным факторам риска ПМКС относятся: тяжесть заболевания [14, 18, 66] и наличие синдрома системной воспалительной реакции [14, 33]; длительность синдрома полиорганной недостаточности и ИВЛ [32]; значение по шкале комы Глазго менее 10 баллов [40]; иммобилизация [36]; применение миорелаксантов [40], кортикостероидов [32] и аминогликозидов [66]; гипергликемия [19, 50].

Патогенез

В начале критического состояния медиаторы системного воспаления вызывают каскад патологических реакций, что приводит к развитию ПМКС несколькими параллельными путями.

Нарушение электровозбудимости тканей

Исследования на животных показали, что нервно-мышечные нарушения развиваются с первых суток экспериментального сепсиса [25]. У пациентов ПМКС регистрируется в течение 72 часов от начала критического состояния [56, 84]. Нейрофизиологические проявления предшествуют морфологическим изменениям и обусловлены снижением электрической возбудимости нервов и мышц вследствие инактивации быстрых натриевых каналов [70]. Продолжительность инактивации пока не известна, как и не выяснена причина восстановления нормальной работы ионных каналов, объясняющая быстрый регресс ПМКС у части больных.

Митохондриальная дисфункция

Исследования образцов биопсии мышц с помощью электронного парамагнитного резонанса обнаружили при критическом состоянии митохондриальную дисфункцию [83]. Магнитно-резонансная спектроскопия по фосфору 31P подтверждает биоэнергетическую недостаточность мышц больных с ПМКС [18]. Митохондриальная дисфункция вызывает первичную аксональную дегенерацию, преимущественно в дистальных отделах нерва, где реализуются высокоэнергозависимые системы аксонального транспорта структурных протеинов. Преимущественно дистальное поражение нерва объясняет также раннее выздоровление некоторых больных, т.к. на небольшом участке нерва аксональная регенерация происходит достаточно быстро.

Активация протеолиза

Объем мышечной массы тяжелобольного человека уменьшается в среднем на 1,6% в день [74]. Потеря белка происходит в основном за счет тяжелых цепей миозина, в норме составляющих до 40% всего миофибриллярного протеина взрослого здорового человека [38]. Протеолиз осуществляется двумя механизмами: Ca^{2+}-зависимый – через активацию калпаинов и АТФ-зависимый – через убиквитиновые протеосомы.

Калпаины – класс Ca^{2+}-зависимых нелизосомальных цистеиновых протеаз, экспрессия которых усиливается медиаторами воспаления. Выход кальция из внутриклеточных запасов критически важен для активации калпаинов [89].

Для инициации второго механизма протеолиза требуется соединение белка с убиквитином в АТФ-зависимой реакции. Цикл конъюгации повторяется до тех пор, пока лизиновые остатки протеина не будут помечены цепочкой различных убиквитинов. Далее белок перемещается в 26S протеосому и расщепляется на маленькие пептиды, а убиквитин возвращается обратно в цикл [65]. Протеолиз структурных белков объясняет длительное течение ПМКС при хронически протекающих критических состояниях. Важно отметить, что иммобилизация сама по себе снижает синтез белка [35]. Этим объясняется замедленное восстановление ПМКС у обездвиженных больных, например, при вегетативном статусе.

Другие механизмы

Патогенез ПМКС сложен и не изучен до конца. Повреждению нервов и мышц способствуют: нарушение микроциркуляции, эндотелиальная дисфункция, оксидантный стресс и ряд других механизмов [48].

Клиническая картина

Характерную клиническую картину ПМКС можно наблюдать у больного после сепсиса на четвертой неделе ИВЛ. Объем мышечной массы и сила мускулов снижены [93], больной не может приподнять руки и ноги или же делает это с большим усилием. Парезы симметричные, могут преобладать как в проксимальных [96], так и в дистальных [32] сегментах конечностей. Отмечается патологическое сгибание (эквинус) стоп. Редко наблюдаются парезы глазодвигательных, мимических мышц и мышц бульбарной группы. Дыхательные мышцы, напротив, вовлекаются часто [30]. Пациент становится зависимым от вентиляционной поддержки (см. «Трудности отлучения от респиратора»). При отлучении от ИВЛ дыхание больного становится учащенным и поверхностным,

быстро приводящим к мышечной усталости и гипоксии. Мышечный тонус и сухожильные рефлексы симметрично снижены [93]. В дистальных сегментах конечностей определяется снижение болевой, температурной и вибрационной чувствительности [96]. Кожа больного, как правило, сухая, шелушащаяся; дериваты кожи с признаками трофических нарушений. Вышеперечисленные симптомы указывают на сочетание двух синдромов: симметричного периферического тетрапареза и нервно-мышечной дыхательной недостаточности. При ПМКС имеет место дисфункция вегетативной нервной системы [21], но в настоящее время этот вопрос остается недостаточно изученным.

К сожалению, провести полноценный неврологический осмотр у больного в ОРИТ часто не представляется возможным. По данным N.J. Witt и соавт. [91], у половины больных с нейрофизиологически подтвержденной ПМКС достоверность клинической симптоматики вызывала серьезные сомнения вследствие затрудненного контакта с пациентом в условиях ИВЛ или сопутствующей при критическом состоянии энцефалопатии.

Нет надежного клинического теста, который позволил бы отличить полиневропатию критического состояния от миопатии критического состояния. С помощью дополнительных методов (см. «Диагностика») можно уточнить, какой компонент ПМКС преобладает. Так, на долю полиневропатии приходится треть случаев, столько же – на миопатию и оставшаяся треть – на сочетание полиневропатии и миопатии [81].

Особенностью хронически протекающего критического состояния при тяжелом церебральном поражении (например, у пациентов в вегетативном статусе) является сочетание центральных (как проявление основного заболевания) и периферических (вследствие ПМКС) парезов. В таком случае мышечный тонус и сухожильные рефлексы могут быть повышены [54], а степень парезов может быть непропорционально выраженной.

Трудности отлучения от респиратора

Затрудненностью отлучения от респиратора считается неспособность больного самостоятельно обеспечивать нормальную вентиляцию легких более 24 час [61]. У животных респираторные нервы и мышцы повреждаются в течение первых 6 час от начала экспериментального сепсиса [67]. У пациентов атрофические изменения диафрагмы (по результатам биопсии) начинаются с первых суток ИВЛ [60] . Наряду с повреждением диафрагмы у больных с ПМКС обнаруживается поражение диафрагмальных нервов, межреберных нервов и мышц [96]. По нашим данным, у половины нейрореанимационных больных с ПМКС уже в первую неделю ИВЛ регистрируется нарушение проведения импульса по диафрагмальным нервам [3]. По данным U.A. Zifko и соавт. [93], вовлечение мышц и нервов респираторной группы наблюдалось в 82% случаев ПМКС. В результате патологии нервно-мышечного аппарата дыхания при ПМКС развивается нейрогенная дыхательная недостаточность и затрудненность отлучения от условий ИВЛ. Установлена связь между степенью тетрапареза и выраженностью дыхательных нарушений [30]. Доказано, что ПМКС удлиняет сроки отлучения от ИВЛ [31, 39]. В дополнение к клинической картине существует ряд тестов, позволяющих объективно оценить максимальный объем вдоха и давление во время двусторонней стимуляции диафрагмальных нервов у больного в условиях ИВЛ [72]. Для этих тестов не требуется кооперации со стороны пациента, что позволяет объективно оценить вклад ПМКС в дыхательную недостаточность у больного в коме или вегетативном статусе.

Диагностика

Для подтверждения диагноза ПМКС применяются все известные методы диагностики нервно-мышечных заболеваний.

Нейрофизиологические методы

Электронейромиография (ЭНМГ) – основной метод диагностики ПМКС, позволяющий подтвердить заболевание и уточнить топический уровень поражения: периферический нерв, нейромышечный синапс или мышца.

Для ПМКС нарушение нейромышечной передачи не характерно [19], поэтому патологический (более 10%) декремент амплитуды при ритмической стимуляции указывает на блок синаптической передачи. У критических больных в условиях ИВЛ нейромышечный блок чаще всего вызван продленным действием миорелаксантов на фоне дисфункции печени и почек (см. «Дифференциальный диагноз»).

При стимуляции моторных и сенсорных волокон нерва определяется аксонопатия, для которой характерны нормальная или умеренно сниженная скоростью проведения по нерву и уменьшение амплитуды суммарного потенциала действия мышцы и/или потенциала действия сенсорного нерва [20]. Для установки диагноза ПМКС аксонопатия должна определяться как минимум в двух нервах, но разных конечностей. Нейрофизиологическая оценка патологии мышц и нервов респираторной группы при ПМКС схожа с исследованием мышц и нервов конечностей, но имеет свои особенности [17]. Для исследования труднодоступных нервов, таких как диафрагмальные и межреберные, наряду с электрической стимуляцией применяется также магнитная [26, 80].

Игольчатая электромиография выявляет изменения, характерные для миопатии: снижение амплитуды и длительности потенциала двигательных единиц [93]. Патологическая спонтанная активность на электромиограмме в виде потенциалов фибрилляций и положительных острых волн может отражать как миопатию, так и острую денервацию. Исследование диафрагмальной мышцы проводится с помощью игольчатых электродов, которые вводятся в нее под контролем ультразвукового сканирования [22].

Прямая стимуляция мышц позволяет провести дифференциальную диагностику между полиневропатией и миопатией критического состояния [75]. Для этого используется отношение амплитуды суммарного мышечного ответа при стимуляции нерва (MNSamp) к амплитуде при прямой стимуляции мышцы, иннервируемой этим же нервом (DMSamp). На невропатию указывает снижение отношения MNSamp/DMSamp менее 0,5 при нормальной величине DMSamp. Нижние границы нормы DMSamp при регистрации с помощью субдермальных и концентриче-

ских электродов составляют 1,0 мВ и 3,0 мВ соответственно [85]. В случае снижения DMSamp одновременно со значением MNSamp/DMSamp более 0,5 диагностируется миопатия [75]. Изменения на электромиограмме при прямой стимуляции мышц выявляются с первой недели критического состояния и предсказывают развитие парезов в последующем [88].

Тестирование электрической возбудимости нервов [92], электромиография единичных мышечных волокон [77] и определение скорости проведения импульса по мышечным волокнам [10] применяются реже, поскольку эти исследования достаточно трудоемки.

Гистологические исследования

Биопсия нервов и мышц – «золотой» стандарт диагностики ПМКС, но как инвазивная методика применяется в основном для дифференциального диагноза с конкурирующими нервно-мышечными заболеваниями, которые нельзя исключить другими способами.

Биопсия нервов выявляет первичную аксональную дегенерацию преимущественно дистальных сегментов без свидетельств воспаления [96]. Но отсутствие морфологических признаков не исключает ПМКС, потому что нарушение функции предшествует структурным изменениям нервов [57].

При световой микроскопии в образцах мышц обнаруживаются атрофия волокон (преимущественно волокон II типа), некрозы и вакуоли [29, 46, 73]. В единичных случаях наблюдаются признаки воспаления [29]. Исследование ультраструктуры мышечных волокон выявляет потерю миозина [24, 47, 76]. Величина отношения миозин/актин, составляющая менее единицы, является дополнительным диагностическим критерием ПМКС [82]. Иммуногистохимический анализ подтверждает изменение количества структурных протеинов и активацию протеолиза [47]. Результаты исследования активности ферментов в биоптате указывают на митохондриальную дисфункцию [8].

Другие методы

Уровень креатининфосфокиназы при ПМКС может быть повышенным вследствие некроза мышечных волокон [18]. Ультразвуковое сканирование мышц позволяет оценивать динамику их атрофии [74], в т.ч. диафрагмы [11].

Критерии диагноза

Диагноз ПМКС устанавливается при наличии нижеперечисленных признаков [4]:

1. Критическое состояние (или предшествовало критическое состояние).
2. Слабость мышц конечностей и/или затрудненность отлучения от условий ИВЛ.
3. Нейрофизиологическое подтверждение полиневропатии по аксональному типу и/или миопатии.
4. Исключение других причин, полностью объясняющих симптомы и данные нейрофизиологического обследования.

Классификация

В 2005 г. C.F. Bolton [18] опубликовал классификацию генерализованной нервно-мышечной патологии, связанной с критическим состоянием:

1. Полиневропатия критического состояния.
2. Продленный нейромышечный блок.
3. Миопатия критического состояния:

3.1. миопатия с потерей миозиновых филаментов;
3.2. острая некротизирующая миопатия;
3.3. рабдомиолиз;
3.4. кахектическая миопатия.

Дифференциальный диагноз

Дифференциальный диагноз ПМКС необходимо проводить с другими состояниями, быстро приводящими к диффузной мышечной слабости и/или нейрогенной дыхательной недостаточности. Список заболеваний, схожих с ПМКС, насчитывает несколько десятков нозологий [62], но большинство из них отличаются тем, что развились до поступления в ОРИТ или до критического состояния.

Синдром Гийена-Барре

Синдром Гийена-Барре (СГБ) – острая полиневропатия аутоиммунной природы. Клинически СГБ практически неотличим от ПМКС, потому что имеет такое же монофазное течение с быстро прогрессирующим периферическим тетрапарезом и дыхательной недостаточностью. Около 3% случаев СГБ развивается в условиях стационара в послеоперационном периоде, но гораздо чаще СГБ развивается до госпитализации [7]. Для дифференциального диагноза необходима ЭНМГ. Приблизительно в 75% случаев наблюдается демиелинизирующая форма СГБ [63], что отличает синдром от ПМКС, для которой характерно аксональное поражение [20]. Наибольшую сложность для дифференциального диагноза представляет аксональная форма СГБ. В отличие от ПМКС для СГБ характерны: 1) развитие до критического состояния; 2) симптомы инфекционного заболевания (лихорадка, диарея) до неврологических проявлений; 3) повышение белка в ликворе; 4) антитела IgG к ганглиозидам GM1, GM1b, GD1a или GalNAc-GD1a [34]. В сложных случаях показана биопсия нерва, в результате которой при СГБ определяются: повреждение миелина и аксонов, периваскулярные лимфоцитарные инфильтраты, очаговые скопления лимфоцитов в эндоневрии [7]. В пользу СГБ также свидетельствует положительная динамика на фоне специфического лечения: программного плазмафереза и пульс-терапии иммуноглобулинами класса G.

Порфирия

Острая перемежающаяся порфирия – генетически обусловленная острая аксональная полиневропатия, которая развивается вследствие дефицита фермента порфобилиноген-дезаминазы, участвующего в процессе синтеза гема. Порфирия обнаруживается в периоды обострения, которые могут быть спровоцированы операцией или приемом лекарств (полный перечень см. http://www.drugs-porphyria.org). Дифференциальный диагноз основывается на предшествующих эпизодах в анамнезе и определении порфиринов в моче [6].

Продленный нейромышечный блок

Воздействие миорелаксантов на больного может быть непредсказуемо долгим: во-первых, вследствие изменения их клиренса и, во-вторых, по причине стойкой дисфункции синаптической передачи на фоне имеющегося субклинического дефекта, электролитных нарушений или непосредственно длительного применения миорелаксантов [87]. Установить продленный нейромышечный блок позволяют факт недавнего применения препаратов и наличие патологического декремента амплитуды мышечного ответа при ритмической стимуляции нервов. Также можно провести пробу с антихолинестеразными препаратами.

Миастения

В основе миастении лежит аутоиммунное (реже врожденное) нарушение нейромышечной передачи. Резкое прогрессирование симптомов может быть вызвано широким спектром препаратов, применяющихся для лечения критического состояния: соли магния, блокаторы кальциевых каналов, бета-блокаторы, деполяризующие миорелаксанты, антибиотики (аминогликозиды, макролиды, фторхинолоны), нейролептики, мочегонные препараты (кроме калий-сберегающих), фторсодержащие кортикостероиды [5]. Миастению подтверждают данные анамнеза, положительные клинические тесты на утомляемость мышц и наличие патологического декремента амплитуды мышечного ответа при ритмической стимуляции.

Вентилятор-ассоциированная диафрагмальная дисфункция

Диафрагмальная мышца по своей природе в большей степени подвержена риску иммобилизации. Патология диафрагмальной мышцы вследствие ее бездействия в условиях ИВЛ получила название «вентилятор-ассоциированной диафрагмальной дисфункции» (ВАДД) [86]. Механизм развития ВАДД схож с патогенезом ПМКС. Также их общим признаком является затрудненность отлучения от условий ИВЛ. В отличие от ПМКС при ВАДД отсутствует поражение нервов и мышц, не участвующих в акте дыхания.

Течение и исход

По нашим наблюдениям [1], развившись, нервно-мышечные нарушения в дальнейшем идут по собственному пути и уже слабо связаны с критическим состоянием. В течении ПМКС можно выделить три стадии: развитие, стабилизация и регресс. В начале заболевания выраженность ПМКС прогрессирует, но к четвертым суткам отмечается переход в стадию стабилизации, длительность которой индивидуальна для каждого пациента. Далее идет стадия восстановления, которое может быть неполным. По данным обзора, включающего 36 исследований, из 263 больных с ПМКС у 68% восстановилась способность ходить без поддержки (средний срок наблюдения – 3–6 мес), в то время как 28% пациентов остались тяжелыми инвалидами, вплоть до необходимости условий ИВЛ [58]. Основной причиной инвалидности у таких пациентов являются выраженные парезы. По нашим наблюдениям, у пациентов в вегетативном статусе признаки ПМКС могут сохраняться до конца жизни. Необходимо отметить, что при повторном развитии критического состояния (например, вследствие поздних гнойно-септических осложнений) выраженность ПМКС может стремительно нарасти. Нами выявлено, что у пациентов с летальным исходом ПМКС протекала тяжелее, чем у выживших [1]. Больные с ПМКС восстанавливались медленнее, чем пациенты без нервно-мышечных нарушений [59]. Результаты зарубежных исследований [37, 45] относительно исхода ПМКС достаточно противоречивы. Поэтому пока трудно сказать, какой компонент ПМКС восстанавливается быстрее: миопатия или полиневропатия.

Влияние на сроки госпитализации и летальность

По данным систематического обзора [81], ПМКС удлиняет сроки лечения в ОРИТ и стационаре. В этом же обзоре указано, что в трех из двенадцати публикаций отмечена связь ПМКС с летальностью в ОРИТ, а в четырех из восьми – с количеством смертельных исходов за время лечения в стационаре. В этот обзор не вошло новое многоцентровое исследование, специально посвященное этому вопросу [9], в результате которого установлено, что вне зависимости от тяжести состояния больных, ПМКС связана с госпитальной летальностью: отношение шансов составило 7,8 (95%-ый ДИ 2,4–25,3).

Профилактика

Согласно данным обзора Кокрановского Сотрудничества [49], доказано, что только строгий контроль гликемии инсулином в границах 4,4–6,1 ммоль/л снижает риск развития ПМКС. Относительный риск составил 0,65 (ДИ 0,55–0,78), следовательно, в группе строго контроля гликемии риск ПМКС приблизительно в полтора раза меньше, чем в контрольной группе. По данным обзора, в целях профилактики ПМКС нет оснований рекомендовать питание с повышенным содержанием аргинина или глутамина, а также назначать глутатион, гормон роста или иммуноглобулин.

Исходя из информации о факторах риска ПМКС (см. «Факторы риска»), целесообразно ограничить назначение миорелаксантов, аминогликозидов и кортикостероидов, однако клинических исследований, подтверждающих эффективность такой профилактики, пока нет. Более того, терапия метилпреднизолоном острого респираторного дистресс синдрома по сравнению с плацебо не увеличила количество случаев ПМКС [53]: отношение шансов составило 1,5 (ДИ 0,7–3,2).

Учитывая, что обездвиженность пациента во время критического состояния значительно влияет на патогенез ПМКС, большие надежды возлагаются на раннюю активизацию пациентов [68]. Ранняя активизация требует ограничения избыточности седации больных и ранних реабилитационных мероприятий, включая вертикализацию и ходьбу с первых дней ИВЛ. Применение протоколов седации [78], ранней реабилитации [12, 23] или их сочетание [79] дают косвенное подтверждение их профилактического эффекта в случае с ПМКС. Положительное воздействие пассивных движений конечностей на состояние мышц у тяжелобольных [44] недавно получило еще одно доказательство [23]. После завершения исследования NCT00709124 (см. http://www.clinicaltrials.gov/ct2/show/NCT00709124) станет известна эффективность электрической миостимуляции для профилактики и лечения ПМКС. Атрофию диафрагмальной мышцы предотвращает ежедневная стимуляция диафрагмальных нервов в течение 30 мин [11]. Это может способствовать скорейшему отлучению от респиратора, но клинические исследования по данному вопросу пока отсутствуют.

Лечение

Лечение ПМКС складывается из нескольких составляющих: традиционная интенсивная терапия критического состояния, фармакологическая терапия нервно-мышечных нарушений, отлучение от условий ИВЛ, физиолечение и реабилитация.

В отсутствие специфического медикаментозного лечения ПМКС назначаются препараты, применяющиеся при лечении полиневропатий и миопатий, схожих с полиневропатией и миопатией при критическом состоянии. По нашему мнению, начинать терапию такими препаратами желательно на этапе регресса критического состояния. Нами отмечен благоприятный эффект ипидакрина на выраженность ПМКС [2].

В ситуации затрудненного отлучения больного от респиратора целесообразно следовать общим международным рекомендациям [16, 61]. В настоящее время члены Кокрановского Сотрудничества проводят сравнение длительности отлучения по протоколам прекращения ИВЛ и без протоколов [15].

Реабилитационные мероприятия способствуют регрессу ПМКС [23, 27] и должны стать обязательным компонентом ее лечения [63]. Основываясь на принципах доказательной медицины, European Respiratory Society и European Society of Intensive Care Medicine разработали рекомендации по физиотерапии больных в критическом состоянии [43], в т.ч. по профилактике и лечению нервно-мышечных осложнений.

Следует отметить, что лечение ПМКС у хронически критического больного необходимо проводить на фоне адекватной нутритивной поддержки [52].

Полиневромиопатия критических состояний у детей

В единственном проспективном исследовании среди пациентов в возрасте от 3 мес до 18 лет частота встречаемости ПМКС составила лишь 1,7% [13]. Похоже, что ПМКС имеет много общего у детей и взрослых, но для выяснения особенностей данного синдрома в педиатрической практике требуются дальнейшие исследования [90].

Заключение

Полиневромиопатия – серьезное осложнение критического состояния. Пациенты с ПМКС дольше находятся в условиях ИВЛ, дольше лечатся в ОРИТ и стационаре, чаще умирают. На этапе реабилитации нервно-мышечные нарушения могут стать основной причиной снижения качества жизни больного. Профилактика и междисциплинарный терапевтический подход с участием всех заинтересованных специалистов – реаниматологов, неврологов и реабилитологов – в большинстве случаев помогают преодолеть ПМКС и улучшить качество жизни пациентов, перенесших критическое состояние.

Список литературы

1. *Алашеев А.М.* Синдром нервно-мышечных нарушений при критическом состоянии в нейрореаниматологии: Автореф. дис. ... канд. мед. наук. Екатеринбург: Издательство УрГУ, 2006.

2. *Алашеев А.М., Белкин А.А.* Опыт применения ипидакрина для лечения нервно-мышечных нарушений критического состояния. Вестн. Урал. мед. академ. науки. 2009; 1: 54–56.

3. *Белкин А.А, Алашеев А.М.* Нервно-мышечные нарушения при критическом состоянии в нейрореаниматологии. Интенсивная терапия. 2006; 3: 195–199.

4. *Белкин А.А., Алашеев А.М.* Полинейромиопатия у больных в интенсивной терапии. В кн.: Гельфанд Б.Р., Салтанов А.И. (ред.) Интенсивная терапия: национальное руководство. В 2-х томах. М.: ГЭОТАР-Медиа, 2009.

5. *Кузин М.И., Гехт Б.М.* Миастения. М.: Медицина; 1996.

6. Невропатии при острой порфирии. В кн.: Жулев Н.А. (ред.) Невропатии: Руководство для врачей. СПб.: Издательский дом СПбМАПО, 2005.

7. *Пирадов М.А.* Синдром Гийена-Барре. М.: Интермедика, 2003.

8. *Ahlbeck K., Fredriksson K., Rooyackers O. et al.* Signs of critical illness polyneuropathy and myopathy can be seen early in the ICU course. Acta Anaesthesiol. Scand. 2009; 53: 717–723.

9. *Ali N.A., O'Brien J.M.Jr., Hoffmann S.P. et al.* Acquired weakness, handgrip strength, and mortality in critically ill patients. Am. J. Respir. Crit. Care Med. 2008; 178: 261–268.

10. *Allen D.C., Arunachalam R., Mills K.R.* Critical illness myopathy: further evidence from muscle-fiber excitability studies of an acquired channelopathy. Muscle & nerve. 2008; 37: 14–22.

11. *Ayas N.T., McCool F.D., Gore R. et al.* Prevention of human diaphragm atrophy with short periods of electrical stimulation. Am. J. Respir. Crit. Care Med. 1999; 159: 2018–2020.

12. *Bailey P., Thomsen G.E., Spuhler V.J. et al.* Early activity is feasible and safe in respiratory failure patients. Crit. Care Med. 2007; 35: 139–145.

13. *Banwell B.L., Mildner R.J., Hassall A.C. et al.* Muscle weakness in critically ill children. Neurology. 2003; 61: 1779–1782.

14. *Bednarík J., Vondracek P., Dusek L. et al.* Risk factors for critical illness polyneuromyopathy. J. Neurol. 2005; 252: 343–351.

15. *Blackwood B., Alderdice F., Burns K.E. et al.* Protocolized vs. non-protocolized weaning for reducing the duration of mechanical ventilation in critically ill adult patients: Cochrane review protocol. J. Adv. Nurs. 2009; 65: 957–964.

16. *Boles J., Bion J., Connors A. et al.* Weaning from mechanical ventilation. Eur. Respir. J. 2007; 29: 1033–1056.

17. *Bolton C.F.* AAEM minimonograph #40: clinical neurophysiology of the respiratory system. Muscle Nerve. 1993; 16: 809–818.

18. *Bolton C.F.* Neuromuscular manifestations of critical illness. Muscle Nerve. 2005; 32: 140–163.

19. *Bolton C.F., Gilbert J.J., Hahn A.F., Sibbald W.J.* Polyneuropathy in critically ill patients. J. Neurol. Neurosurg. Psychiatry 1984; 47: 1223–1231.

20. *Bolton C.F., Laverty D.A., Brown J.D. et al.* Critically ill polyneuropathy: electrophysiological studies and differentiation from Guillain-Barré syndrome. J. Neurol. Neurosurg. Psychiatry. 1986; 49: 563–573.

21. *Bolton C., Thompson J., Bernardi L. et al.* The cardiac R-R variation and sympathetic skin response in the intensive care unit. Can J Neurol Sci. 2007; 34: 313–315.

22. *Boon A.J., Alsharif K.I., Harper C.M., Smith J.* Ultrasound-guided needle EMG of the diaphragm: technique description and case report. Muscle Nerve. 2008; 38: 1623–1626.

23. *Burton C., Clerckx B., Roberts C. et al.* Early exercise in critically ill patients enhances short-term functional recovery. Crit. Care Med. 2009; 37: 2499–2505.

24. *Campellone J.V., Lacomis D., Kramer D.J. et al.* Acute myopathy after liver transplantation. Neurology. 1998; 50: 46–53.

25. *Cankayali I., Dogan Y.H., Solak I. et al.* Neuromuscular deterioration in the early stage of sepsis in rats. Crit. Care. 2007; 11: R1.

26. *Carls G., Ziemann U., Kunkel M., Reimers C.D.* Electrical and magnetic stimulation of the intercostal nerves: a comparative study. Electromyogr. Clin. Neurophysiol. 1997; 37: 509–512.

27. *Chiang L., Wang L., Wu C. et al.* Effects of physical training on functional status in patients with prolonged mechanical ventilation. Phys. Ther. 2006; 86: 1271–1281.

28. *Coakley J.H., Nagendran K., Honavar M., Hinds C.J.* Preliminary observations on the neuromuscular abnormalities in patients with organ failure and sepsis. Intensive Care Med. 1993; 19: 323–328.

29. *Coakley J.H., Nagendran K., Yarwood G.D. et al.* Patterns of neurophysiological abnormality in prolonged critical illness. J. Neurol. 1998; 24: 801–807.

30. *De Jonghe B., Bastuji-Garin S., Durand M. et al.* Respiratory weakness is associated with limb weakness and delayed weaning in critical illness. Crit. Care Med. 2007; 35: 2007–2015.

31. *De Jonghe B., Bastuji-Garin S., Sharshar T. et al.* Does ICU-acquired paresis lengthen weaning from mechanical ventilation? Intensive Care Med. 2004; 30: 1117–1121.

32. *De Jonghe B., Sharshar T., Durand-Zaleski I. et al.* Paresis acquired in the intensive care unit: a prospective multicenter study. JAMA. 2002; 288: 2859–2867.

33. *De Letter M.A., Schmitz P.I., Visser L.H. et al.* Risk factors for the development of polyneuropathy and myopathy in critically ill patients. Crit. Care Med. 2001; 29: 2281–2286.

34. *De Letter M.A., Visser L.H., van Der Meché F.G. et al.* Distinctions between critical illness polyneuropathy and axonal Guillain-Barré syndrome. J. Neurol. Neurosurg. Psychiatry 2000; 68: 397–398.

35. *Ferrando A.A., Lane H.W., Stuart C.A. et al.* Prolonged bed rest decreases skeletal muscle and whole body protein synthesis. Am. J. Physiol. 1996; 270: E627–E633.

36. *Fink H., Helming M., Unterbuchner C. et al.* Systemic inflammatory response syndrome increases immobility-induced neuromuscular weakness. Crit. Care Med. 2008; 36: 910–916.

37. *Fletcher S.N., Kennedy D.D. et al.* Persistent neuromuscular and neurophysiologic abnormalities in long-term survivors of prolonged critical illness. Crit. Care Med. 2003; 31: 1012–1016.

38. *Friedrich O.* Critical illness myopathy: sepsis-mediated failure of the peripheral nervous system. Eur. J. Anaes. Suppl. 2008; 42: 73–82.

39. *Garnacho-Montero J., Amaya-Villar R., García-Garmendía J.L. et al.* Effect of critical illness polyneuropathy on the withdrawal from mechanical ventilation and the length of stay in septic patients. Crit. Care Med. 2005; 33: 349–354.

40. *Garnacho-Montero J., Madrazo-Osuna J., García-Garmendía J.L. et al.* Critical illness polyneuropathy: risk factors and clinical consequences. A cohort study in septic patients. Intensive Care Med. 2001; 27: 1288–1296.

41. *Girard K., Raffin T.A.* The chronically critically ill: to save or let die? Respir. Care 1985; 30: 339–347.

42. *Goligher E., Ferguson N.D.* Mechanical ventilation: epidemiological insights into current practices. Curr. Opin. Crit. Care 2009; 15: 44–51.

43. *Gosselink R., Bott J., Johnson M. et al.* Physiotherapy for adult patients with critical illness: recommendations of the European Respiratory Society and European Society of Intensive Care Medicine Task Force on Physiotherapy for Critically Ill Patients. Intensive Care Med. 2008; 34: 1188–1199.

44. *Griffiths R.D., Palmer T.E., Helliwell T. et al.* Effect of passive stretching on the wasting of muscle in the critically ill. Nutrition. 1996; 11: 428–432.

45. *Guarneri B., Bertolini G., Latronico N.* Long-term outcome in patients with critical illness myopathy or neuropathy: the Italian multicentre CRIMYNE study. J. Neurol. Neurosurg. Psychiatry. 2008; 79: 838–841.

46. *Gutmann L., Blumenthal D., Schochet S.S.* Acute type II myofiber atrophy in critical illness. Neurology. 1996; 46: 819–821.

47. *Helliwell T.R., Wilkinson A., Griffiths R.D. et al.* Muscle fibre atrophy in critically ill patients is associated with the loss of myosin filaments and the presence of lysosomal enzymes and ubiquitin. Neuropathol. Appl. Neurobiol. 1998: 507–517.

48. *Hermans G., De Jonghe B., Bruyninckx F., Berghe G.* Clinical review: Critical illness polyneuropathy and myopathy. Crit. Care. 2008; 12: 238.

49. *Hermans G., De Jonghe B., Bruyninckx F., Van Den Berghe G.* Interventions for preventing critical illness polyneuropathy and critical illness myopathy. Cochrane database of systematic reviews. 2009; 1: CD006832.

50. *Hermans G., Wilmer A., Meersseman W. et al.* Impact of Intensive Insulin Therapy on Neuromuscular Complications and Ventilator Dependency in the Medical Intensive Care Unit. Am. J. Respir. Crit. Care Med. 2006; 175: 480–489.

51. *Hirano M., Ott B.R., Raps E.C. et al.* Acute quadriplegic myopathy: a complication of treatment with steroids, nondepolarizing blocking agents, or both. Neurology. 1992; 42: 2082–2087.

52. *Hollander J.M., Mechanick J.I.* Nutrition support and the chronic critical illness syndrome. Nutr. Clin. Pract. 2006; 21: 587–604.

53. *Hough C.L., Steinberg K.P., Taylor Thompson B. et al.* Intensive care unit-acquired neuromyopathy and corticosteroids in survivors of persistent ARDS. Intensive Care Med. 2009; 35: 63–68.

54. *Hund E.F., Fogel W., Krieger D. et al.* Critical illness polyneuropathy: clinical findings and outcomes of a frequent cause of neuromuscular weaning failure. Crit. Care Med. 1996; 24: 1328–1333.

55. *Juel V.C., Massey J.M.* Myasthenia gravis. Orphanet J. Rare Dis. 2007; 2: 44.

56. *Khan J., Harrison T.B., Rich M.M., Moss M.* Early development of critical illness myopathy and neuropathy in patients with severe sepsis. Neurology 2006; 67: 1421–1425.

57. *Latronico N., Fenzi F., Recupero D. et al.* Critical illness myopathy and neuropathy. Lancet. 1996; 347: 1579–1582.

58. *Latronico N., Shehu I., Seghelini E.* Neuromuscular sequelae of critical illness. Curr. Opin. Crit. Care. 2005; 11: 381–390.

59. *Leijten F.S., Harinck-de Weerd J.E., Poortvliet D.C., de Weerd A.W.* The role of polyneuropathy in motor convalescence after prolonged mechanical ventilation. JAMA. 1995; 274: 1221–1225.

60. *Levine S., Nguyen T., Taylor N. et al.* Rapid disuse atrophy of diaphragm fibers in mechanically ventilated humans. N. Engl. J. Med. 2008; 358: 1327–1335.

61. *Macintyre N.R., Cook D.J., Ely E.W. et al.* Evidence-Based Guidelines for Weaning and Discontinuing Ventilatory Support. Chest 2001; 120: 375S–395S.

62. *Maramattom B.V., Wijdicks E.F.* Acute neuromuscular weakness in the intensive care unit. Crit. Care Med. 2006; 34: 2835–2841.

63. *Martin U.J., Hincapie L., Nimchuk M. et al.* Impact of whole-body rehabilitation in patients receiving chronic mechanical ventilation. Crit. Care Med. 2005; 33: 2259–2265.

64. *McGrogan A., Madle G.C., Seaman H.E., de Vries C.S.* The epidemiology of Guillain-Barré syndrome worldwide. A systematic literature review. Neuroepidemiology. 2009; 32: 150–163.

65. *Mitch W.E., Goldberg A.L.* Mechanisms of muscle wasting. The role of the ubiquitin-proteasome pathway. N. Engl. J. Med. 1996; 335: 1897–1905.

66. *Nanas S., Kritikos K., Angelopoulos E. et al.* Predisposing factors for critical illness polyneuromyopathy in a multidisciplinary intensive care unit. Acta Neurol. Scand. 2008; 118: 175–181.

67. *Nayci A., Atis S., Comelekoglu U. et al.* Sepsis induces early phrenic nerve neuropathy in rats. Eur. Respir. J. 2005; 26: 686–692.

68. *Needham D.M.* Mobilizing Patients in the Intensive Care Unit: Improving Neuromuscular Weakness and Physical Function. JAMA. 2008; 300: 1685–1690.

69. *Nierman D.M.* A structure of care for the chronically critically ill. Crit. Care Clin. 2002; 18: 477–491.

70. *Novak K.R., Nardelli P., Cope T.C. et al.* Inactivation of sodium channels underlies reversible neuropathy during critical illness in rats. J. Clin. Invest. 2009; 119: 1150–1158.

71. *Op De Coul A.A., Verheul G.A., Leyten A.C. et al.* Critical illness polyneuromyopathy after artificial respiration. Clin. Neurol. Neurosurg. 1991; 93: 27–33.

72. *Polkey M.I., Moxham J.* Clinical aspects of respiratory muscle dysfunction in the critically ill. Chest .2001; 119: 926–939.

73. *Ramsay D.A., Zochodne D.W., Robertson D.M. et al.* A syndrome of acute severe muscle necrosis in intensive care unit patients. J. Neuropathol. Exp. Neurol. 1993; 52: 387–398.

74. *Reid C.L., Campbell I.T., Little R.A.* Muscle wasting and energy balance in critical illness. Clin. Nutr. 2004; 23: 273–280.

75. *Rich M.M., Bird S.J., Raps E.C. et al.* Direct muscle stimulation in acute quadriplegic myopathy. Muscle Nerve. 1997; 20: 665–673.

76. *Sander H.W., Golden M., Danon M.J.* Quadriplegic areflexic ICU illness: selective thick filament loss and normal nerve histology. Muscle Nerve. 2002; 26: 499–505.

77. *Schwarz J., Planck J., Briegel J., Straube A.* Single-fiber electromyography, nerve conduction studies, and conventional electromyography in patients with critical-illness polyneuropathy: evidence for a lesion of terminal motor axons. Muscle Nerve 1997; 20: 696–701.

78. *Schweickert W.D., Kress J.P.* Strategies to optimize analgesia and sedation. Crit. Care. 2008; 12: S6.

79. *Schweickert W.D., Pohlman M.C., Pohlman A.S. et al.* Early physical and occupational therapy in mechanically ventilated, critically ill patients: a randomised controlled trial. Lancet. 2009; 373: 1874–1882.

80. *Similowski T., Mehiri S., Duguet A. et al.* Comparison of magnetic and electrical phrenic nerve stimulation in assessment of phrenic nerve conduction time. J. Appl. Physiol. 1997; 82: 1190–1199.

81. *Stevens R.D., Dowdy D.W., Michaels R.K. et al.* Neuromuscular dysfunction acquired in critical illness: a systematic review. Intensive Care Med. 2007; 33: 1876–1891.

82. *Stibler H., Edström L., Ahlbeck K. et al.* Electrophoretic determination of the myosin/actin ratio in the diagnosis of critical illness myopathy. Intensive Care Med. 2003; 29: 1515–1527.

83. *Svistunenko D.A., Davies N., Brealey D. et al.* Mitochondrial dysfunction in patients with severe sepsis: an EPR interrogation of individual respiratory chain components. Biochim. Biophys. Acta. 2006; 1757: 262–272.

84. *Tepper M., Rakic S., Haas J.A., Woittiez A.J.* Incidence and onset of critical illness polyneuropathy in patients with septic shock. Neth. J. Med. 2000; 56: 211–214.

85. *Trojaborg W., Weimer L.H., Hays A.P.* Electrophysiologic studies in critical illness associated weakness: myopathy or neuropathy–a reappraisal. Clin. Neurophysiol. 2001; 112: 1586–1593.

86. *Vassilakopoulos T.* Ventilator-induced diaphragm dysfunction: the clinical relevance of animal models. Intensive Care Med. 2008; 34: 7–16.

87. *Watling S.M., Dasta J.F.* Prolonged paralysis in intensive care unit patients after the use of neuromuscular blocking agents: a review of the literature. Crit. Care Med. 1994; 22: 884–893.

88. *Weber-Carstens S., Koch S., Spuler S. et al.* Nonexcitable muscle membrane predicts intensive care unit-acquired paresis in mechanically ventilated, sedated patients. Crit. Care Med. 2009; 37: 2632–2637.

89. *Williams A.B., Decourten-Myers G.M., Fischer J.E. et al.* Sepsis stimulates release of myofilaments in skeletal muscle by a calcium-dependent mechanism. FASEB J. 1999; 13: 1435–1443.

90. *Williams S., Horrocks I.A., Ouvrier R.A. et al.* Critical illness polyneuropathy and myopathy in pediatric intensive care: A review. Pediatric critical care medicine. 2007; 8: 18–22.

91. *Witt N.J., Zochodne D.W., Bolton C.F. et al.* Peripheral nerve function in sepsis and multiple organ failure. Chest. 1991; 99: 176–184.

92. *Z'Graggen W.J., Lin C.S., Howard R.S. et al.* Nerve excitability changes in critical illness polyneuropathy. Brain .2006; 129: 2461–2470.

93. *Zifko U.A., Zipko H.T., Bolton C.F.* Clinical and electrophysiological findings in critical illness polyneuropathy. J. Neurol. Sci. 1998; 159: 186–193.

94. *Zilberberg M.D., Luippold R.S., Sulsky S., Shorr A.F.* Prolonged acute mechanical ventilation, hospital resource utilization, and mortality in the United States. Crit. Care Med. 2008; 36: 724–730.

95. *Zochodne D.W., Bolton C.F., Thompson R.T. et al.* Myopathy in critical illness. Muscle Nerve. 1986; 9: 652.

96. *Zochodne D.W., Bolton C.F., Wells G.A. et al.* Critical illness polyneuropathy. A complication of sepsis and multiple organ failure. Brain. 1987; 110: 819–841.

Critical illness polyneuromyopathy

A.M. Alasheev, A.A. Belkin, B.D. Zislin

Ural State Medical Academy;
Clinical Institute of the Brain (Ekaterinburg, Russia)

Key words: polyneuromyopathy, myopathy, neuromuscular diseases, critical illness, systemic inflammatory response syndrome, electromyography

Critical illness polyneuromyopathy is acquired neuromuscular abnormalities (polyneuropathy and/or myopathy) as a result of critical illness with prolonged immobilization, clinically manifesting with muscle weakness and difficult weaning from mechanical ventilation. In review present up-to-date information about history, epidemiology, etiology, pathogenesis, clinical picture, diagnostics, differential diagnosis, disease course, prevention and treatment of critical illness polyneuromyopathy.

Контактный адрес: Алашеев Андрей Марисович – асс. кафедры анестезиологии, реаниматологии и трансфузиологии Клинического института мозга Средне-Уральского научного Центра РАМН. 620135, Екатеринбург, ул. Парниковая д. 8, кв. 102. Тел.: +7 (905) 800-43-02; e-mail: alasheev@gkb40.ur.ru;

Белкин А.А. – проф. каф. анестезиологии, реаниматологии и трансфузиологии.

Том 7. № 1 2013
www.annaly-nevrologii.ru

Ультразвуковое исследование нервов поясничного сплетения

С.А. Лихачев, Н.И. Черненко

Республиканский научно-практический центр неврологии и нейрохирургии Минздрава Республики Беларусь

Проведено ультразвуковое исследование бедренного нерва, подкожного нерва ноги и латерального кожного нерва бедра у 25 здоровых добровольцев (50 конечностей) с нормальной массой тела, средний возраст 37±4,3 лет. Описана методика исследования и топография исследуемых нервов. Идентификация нервов возможна при наличии анатомических ориентиров. Бедренный нерв и латеральный кожный нерв бедра визуализированы в 100% случаев. Кожные нервы доступны качественной визуализации у лиц с нормально развитой подкожной жировой клетчаткой. Морфометрические параметры нервов не имеют статистически значимых половых и билатеральных различий. Ультразвуковое исследование является высокоинформативным и доступным методом изучения состояния некоторых нервов поясничного сплетения и окружающих их тканей.

Ключевые слова: ультразвуковая диагностика, бедренный нерв, подкожный нерв ноги, латеральный кожный нерв бедра

Введение

Поясничное сплетение формируется из передних ветвей трех верхних поясничных и части волокон T12 и L4 спинномозговых нервов. От поясничного сплетения отходят нервы, двигательные волокна которых иннервируют мышцы брюшной стенки, тазового пояса, переднюю и медиальную группы мышц бедра. Ветви поясничного сплетения поражаются достаточно часто, иногда они подвергаются компрессии спазмированными мышцами, новообразованиями и т.д. Поэтому ультразвуковое исследование нервных стволов, по нашему мнению, должно быть обязательным при наличии болевого синдрома в области таза и нижней конечности, ее амиотрофии и арефлексии. **Цель исследования** – изучение эхографической анатомии некоторых нервов поясничного сплетения у здоровых.

Материал и методы

Для изучения возможностей визуализации и эхографической анатомии бедренного нерва и латерального кожного нерва бедра нами проведено ультразвуковое исследование 25 добровольцев (50 конечностей) с нормальной массой тела без клинических и анамнестических признаков поражения указанных нервов. Возраст обследованных от 21 до 51 лет, средний возраст 37±4,3 года. Среди обследованных 15 женщин и 10 мужчин. В связи с предполагаемой глубиной залегания исследуемых структур были выбраны линейные датчики с частотой сканирования 5–12 МГц, 7–15 МГц и конвексный датчик с частотой сканирования 2–5 МГц. Исследования проводили на ультразвуковом диагностическом приборе ProFocus 2202 в режиме серошкальной эхографии и цветовых допплеровских режимах. Подготовки к исследованию не требовалось. Положение пациента – лежа на спине. Измерения передне-заднего, поперечного размеров и площади поперечного сечения бедренного нерва проводили в поперечном скане на уровне паховой связки. Расчет площади поперечного сечения выполнялся автоматически с помощью трассировки по внутреннему контуру эпиневрия. При исследовании кожных нервов измеряли только поперечный размер. Полученные результаты были обработаны стандартными статистическими методами, количественные данные представлены в виде среднего значения и стандартного отклонения, минимального и максимального значений.

Результаты

В соответствии с ходом нервов было проведено ультразвуковое исследование мягких тканей паховых областей, передне-латеральной поверхности бедер, передне-медиальной поверхности голеней с помощью линейного датчика с частотой сканирования 5–12 МГц.

Известно, что нервы легче идентифицируются в тех участках, где на их пути встречаются какие-либо четкие анатомические ориентиры (костные структуры, сосуды) [5, 7]. Исследование периферического нерва целесообразно начинать с поперечной проекции, смещаясь затем в проксимальном и дистальном направлениях, визуализировать его на протяжении. Поэтому на начальном этапе исследования были идентифицированы основные анатомические ориентиры для поиска нервов – передняя верхняя подвздошная ость, общая бедренная артерия и вена, большая подкожная вена, рядом с которыми проходят бедренный нерв, его ветви и латеральный кожный нерв бедра [8, 9]. Локацию общей бедренной артерии и вены проводили при поперечном сканировании приблизительно на уровне середины паховой кожной складки, исследовали до нижней трети бедра. Большая подкожная вена определялась в продольном скане на уровне сафенофеморального соустья, была исследована до медиальной лодыжки. Передняя верхняя подвздошная ость определялась пальпаторно, затем с помощью эхографии при поперечном сканировании.

С целью оптимизации изображения и более четкой визуализации контуров исследуемых структур уровень динамического диапазона устанавливали ниже средних значений.

Идентификацию бедренного нерва проводили в поперечном сканировании на уровне паховой кожной складки в проекции бедренного треугольника (рис. 1).

рис. 1: Правый бедренный нерв (овал) в бедренном треугольнике. Стрелками обозначена паховая связка. Поперечное сканирование. В-режим

1 – подвздошно-поясничная мышца; 2 – гребешковая мышца; 3 – общая бедренная артерия; 4 – общая бедренная вена.

Бедренный нерв определялся в виде образования повышенной эхогенности треугольной – 29 из 50 исследованных нервов (58%) или овальной формы – 21 (42%), с характерной для периферического нерва структурой. Так, правый бедренный нерв, изображенный на рис. 1, имеет треугольную форму. Четко дифференцировались сосудистые и мышечные структуры бедренного треугольника: подвздошно-поясничная и гребешковая мышцы. Нерв определялся латеральнее общей бедренной артерии, на различном расстоянии от нее, от 2,5–11 мм. Среднее расстояние между ними в проекции бедренного треугольника составило 7,1±1,9 мм (n=50). Продольное изображение получали, поворачивая датчик на 90°, не теряя при этом из вида изображение нерва на мониторе. В продольной проекции нерв представляет собой структуру из равновеликих гипо- и гиперэхогенных линий. Ультразвуковое изображение подвздошно-поясничной мышцы, которая определяется глубже нерва, также представляет собой чередующиеся гипоэхогенные (пучки мышечных волокон) и гиперэхогенные (соединительная ткань) линии. Нерв отличало четкое изображение эпиневрия в виде двух параллельных утолщенных гиперэхогенных линий. При легком медленном сгибании ноги в тазобедренном суставе мышечные пучки смещались вследствие сокращения, нерв оставался неподвижным.

Участок нерва, доступный визуализации линейным датчиком, составил около 10 см. Проксимальные участки нерва визуализировать с помощью линейного датчика не удалось. Использование конвексного датчика также не дало результата из-за низкой разрешающей способности излучаемой ультразвуковой волны. На уровне паховой складки визуализировалось место отхождения от бедренного нерва многочисленных ветвей. Ветви нерва отходили от основного ствола практически на одном уровне и веерообразно расходились в дистальном направлении. Результаты измерений передне-заднего, поперечного размеров, площади поперечного сечения бедренных нервов выше места отхождения его конечных ветвей представлены в табл. 1.

таблица 1: Размеры бедренного нерва на уровне бедренного треугольника, (n=50). (M±m, Max–Min)

Нервы	Параметры	Результат
Правый бедренный нерв	Передне-задний размер, см	0,277±0,034 0,237–0,390
	Поперечный размер, см	0,948±0,118 0,786–1,350
	Площадь поперечного сечения, см^2	0,247±0,039 0,178–0,310
Левый бедренный нерв	Передне-задний размер, см	0,282±0,041 0,234–0,389
	Поперечный размер, см	0,945±0,096 0,790–1,245
	Площадь поперечного сечения, см^2	0,251±0,034 0,180–0,301

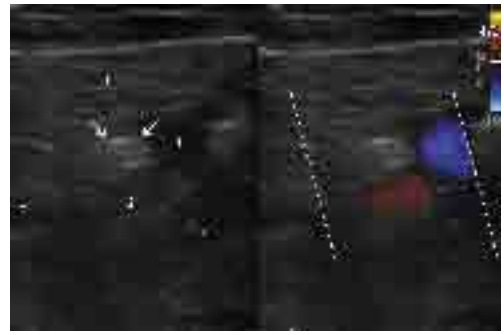

рис. 2: Подкожный нерв ноги (стрелки) в средней трети бедра. Поперечное сканирование, В-режим и цветовой допплеровский режим.

1 – бедренная артерия; 2 – бедренная вена; 3 – портняжная мышца; 4 – медиальная широкая мышца бедра; 5 – длинная приводящая мышца.

Проекция основного сосудисто-нервного пучка бедра соответствует линии, проведенной примерно от середины паховой складки к медиальному надмыщелку бедра при положении супинации бедра и легком сгибании в тазобедренном и коленном суставах. Подкожный нерв ноги хорошо визуализируется на границе верхней и средней трети бедра, где сосудисто-нервный пучок переходит в щель между длинной приводящей мышцей и широкой медиальной в бедренную борозду и оказывается прикрытым спереди портняжной мышцей. На этом уровне подкожный нерв располагается снаружи, артерия – медиальнее, вена – кзади от артерии (рис. 2).

Это участок наиболее поверхностного расположения подкожного нерва ноги на бедре, протяженность его около 10 см. Нерв визуализирован в 31 случае из 50 исследованных нервов, что составило 62%.

В приводящем канале и на выходе из него визуализировать нерв сложнее, как и бедренные сосуды, которые служат ориентиром для идентификации нерва, из-за их глубокого залегания. Средние размеры нерва – 0,306±0,035 (0,369–0,412, n=31).

На голени подкожный нерв ноги проходит между фасциальными листками в сопровождении большой подкожной вены (БПВ) (рис. 3). Нерв определялся в непосредственной близости от БПВ в виде образования повышенной эхогенности овальной формы с типичной для периферического нерва структурой. При локации БПВ, как ориентира для идентификации подкожного нерва ноги на голени, выяснилось, что у 7 из исследованных пациентов имеются анатомические особенности большой подкожной вены – сегментарная гипоплазия или аплазия вены на голени (диаметр вены был менее 2 мм или вена не определялась). У одного добровольца обе БПВ на голени не определялись,

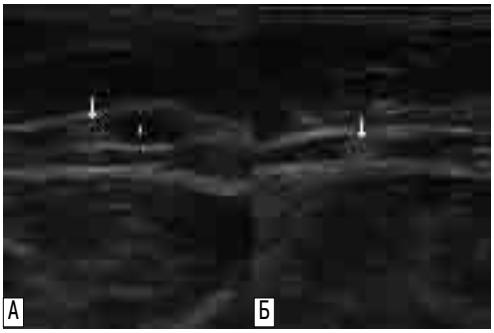

рис. 3: Подкожный нерв ноги (стрелки) на голени. Поперечное сканирование на уровне средней трети голени. В-режим.

А – нерв проходит в сопровождении большой подкожной вены (1). Вена и нерв расположены между листками поверхностной и собственной фасции голени;
Б – нерв находится между листками поверхностной и собственной фасции голени, большая подкожная вена в фасциальном футляре не определяется.

у троих – левая БПВ, у троих – правая БПВ. У этих пациентов нервный ствол в подкожной клетчатке определялся, однако, по нашему мнению, из-за отсутствия анатомического ориентира, невозможно было идентифицировать его как подкожный нерв ноги.

При исследовании латерального кожного нерва бедра оказалось сложным обнаружение его на уровне анатомического ориентира – передней верхней подвздошной ости. По нашему мнению, это связано с небольшими размерами нерва, наличием множества сходных по эхогенности структур в зоне интереса. Идентификация нерва оказалась возможной в «обратном направлении», не от ориентира, а к нему. Использовали линейный датчик с частотой сканирования 5–12 МГц. При поперечном сканировании подкожной клетчатке над латеральным краем портняжной мышцы и передним краем мышцы-напрягателя широкой фасции бедра определялся тонкий прямой нервный ствол в виде образования округлой формы, характерной структуры, который в проксимальном направлении продолжался до передней верхней подвздошной ости и медиальнее ее перегибался через паховую связку. Выявленные взаимоотношения обнаруженного нервного ствола с мышечными и костными структурами позволяют нам утверждать, что данный нерв является латеральным кожным нервом бедра (рис. 4 и 5).

Лучшее качество визуализации нерва было достигнуто при наличии нормально развитого подкожного жирового слоя. Гипоэхогенный жир является своеобразным акустическим

рис. 4: Правый латеральный кожный нерв бедра (стрелка) на уровне передней верхней подвздошной ости, медиальнее ее. Поперечное сканирование.

1 – передняя верхняя подвздошная ость и дистальная акустическая тень.

рис. 5: Правый латеральный кожный нерв бедра (стрелки) в продольном скане в месте перегиба через паховую связку. Плоскость сканирования проходит медиальнее передней верхней подвздошной ости.

окном. У добровольцев со слабо развитой подкожной клетчаткой визуализировать нерв труднее, но также возможно; лучше использовать для этого линейный датчик с частотой сканирования 7–15 МГц. Используя данную методику, мы визуализировали оба латеральных кожных нерва бедра у 100% добровольцев, всего исследовано 50 нервов. На расстоянии от 5 до 7 см от костного ориентира ствол нерва разделялся на 2 ветви (36 нервов, 72%) или на 3 ветви (14 нервов, 28%). У некоторых добровольцев ветви нерва удалось проследить до средней трети бедра. Известно, что исследуемый нерв может выходить на переднюю поверхность бедра над или под паховой связкой, либо в толще ее. Эти особенности с помощью ультразвукового исследования идентифицировать не удалось.

Поперечный размер латерального кожного нерва бедра, измеренный на расстоянии до 7 см от костного ориентира, составил 0,210±0,015 см (0,240–0,267 см, n=50).

Обсуждение

Ультразвуковая визуализация нервов является непростой задачей, т.к. они имеют относительно небольшой диаметр и по эхогенности мало отличаются от окружающих их тканей. Сканирование проводится в области проекции нервов на кожу, поэтому необходимы знания анатомии и топографической анатомии исследуемых структур. Кроме того, ультразвуковое изображение нерва имеет ряд характерных признаков, которые позволяют дифференцировать его от сухожилий и пучков мышечных волокон. В поперечной проекции он выглядит как образование с четким гиперэхогенным контуром и внутренней гетерогенной упорядоченной структурой («соль–перец», «медовые соты»). В продольной проекции нерв лоцируется в виде линейной структуры с эхогенным контуром, в составе которой правильно чередуются гипо- и гиперэхогенные линии [1, 2].

Четкая визуализация структуры нервов может быть получена при использовании линейных датчиков с высокой разрешающей способностью (частота сканирования – от 5 до 17 МГц), что возможно при относительно небольшой глубине залегания нервов. Из нервов поясничного сплетения наиболее поверхностно расположены бедренный нерв и латеральный кожный нерв бедра.

Бедренный нерв – нерв поясничного сплетения, образован волокнами L2–L4 нервов. Это самый толстый нерв поясничного сплетения. Проксимальный отдел располага-

ется позади большой поясничной мышцы, затем нерв выходит из-под ее латерального края. Далее бедренный нерв располагается в борозде между большой поясничной и подвздошной мышцами, под подвздошной фасцией. Выходит на бедро через мышечную лакуну вместе с подвздошно-поясничной мышцей и залегает в бедренном треугольнике латеральнее бедренной артерии. Дно бедренного треугольника составляют гребенчатая и подвздошно-поясничная мышцы, наружной границей является портняжная мышца, внутренней – длинная приводящая мышца, верхней – паховая связка. Непосредственно в мышечной лакуне или несколько дистальнее паховой связки нерв делится на свои конечные ветви. Подкожный нерв ноги – самая длинная ветвь бедренного нерва. В верхней трети бедра он идет латеральнее бедренной артерии. В приводящем канале он располагается впереди и латеральнее артерии. В нижней трети бедра он прободает широкую фасцию, проникает под кожу и в сопровождении большой подкожной вены спускается по переднее-медиальной поверхности голени, достигая стопы.

Латеральный кожный нерв бедра образуется из волокон передних ветвей L2–L4 спинномозговых нервов. Нерв выходит из-под латерального края большой поясничной мышцы (или прободает ее), спускается по подвздошной мышце в сторону паховой связки и выходит на бедро медиальнее передней верхней подвздошной ости, располагается над паховой связкой или под ней, или в канале, образованном расхождением ее латеральных пучков. Нерв, направляясь вниз, лежит в толще широкой фасции бедра, а затем прободает широкую фасцию, выходит в подкожную клетчатку над портняжной мышцей и между листками поверхностной фасции разветвляется на несколько ветвей, некоторые из которых достигают коленного сустава [3]. Нами проведено ультразвуковое исследование бедренного нерва, подкожного нерва ноги, латерального кожного нерва бедра. Выяснилось, что эти нервы доступны ультразвуковой визуализации и идентификации у большинства добровольцев с нормальной массой тела. Исследованию, как правило, доступны отдельные участки нервов, расположенные поверхностно.

Бедренный нерв визуализирован в 100% наблюдений. Ввиду глубокого залегания проксимального участка нерва, небольшой протяженности поверхностно расположенного участка, удовлетворительная визуализация возможна на протяжении не более 10 см. Проксимальный участок доступен исследованию конвексным датчиком (частота 2–5 МГц). Структуру видимого участка нерва при этом объективно оценить невозможно, что обусловлено недостаточно высокой разрешающей способностью излучаемой ультразвуковой волны. По нашему мнению, целью применения конвексного датчика при исследовании бедренного нерва выше паховой складки может быть поиск изменений окружающих тканей и органов малого таза, которые могут быть причиной компрессии нерва.

Подкожный нерв ноги на уровне бедра четко определялся преимущественно у мужчин молодого возраста, с хорошо развитыми мышцами и тонкой подкожной жировой клетчаткой.

Наше исследование выявило возможности визуализации кожных нервов. Основные стволы кожных нервов, несмотря на их малый размер, можно исследовать с помощью ультразвука. Доступные исследованию участки нервов определяются между фасциальными листками. Более мелкие ветви визуализировать с помощью используемых датчиков не представляется возможным. Непрерывное сканирование в поперечной проекции любого нервного ствола до наиболее удаленных точек от места его идентификации обнаруживает на любом уровне ту же характерную структуру; это является бесспорным доказательством того, что исследуемый объект является периферическим нервом.

Условием качественной визуализации кожных нервов является наличие слоя подкожной жировой клетчатки, у лиц с недостаточным развитием подкожного жирового слоя изображение подкожных нервов практически не отличается по эхогенности от кожи и фасций. Однако идентификация кожных нервов возможна при наличии анатомических ориентиров.

Ориентиром для идентификации подкожного нерва ноги на голени является большая подкожная вена. В тех случаях, когда БПВ определялась на всем протяжении до медиальной лодыжки, трудностей в идентификации нерва не возникло. Сложности появлялись при гипоплазии и аплазии БПВ на голени, что, согласно литературным данным, встречается на различных уровнях нижней конечности у 12–25% людей [4, 6].

Латеральный кожный нерв бедра визуализирован у 100% исследованных добровольцев. У лиц с нормально развитой подкожной клетчаткой возможно проследить некоторые ветви нерва. Однако определить анатомические особенности прохождения нерва через паховую складку не удалось.

Морфометрические показатели бедренного нерва на уровне паховой складки (площадь поперечного сечения, передне-задний, поперечный размеры), подкожного нерва ноги на бедре (поперечный размер) и латерального кожного нерва бедра (поперечный размер) не имеют значимых сторонних различий.

Список литературы

1. *Кунцевич Г.И., Вуйцик Н.Б., Федотова Е.Ю. и др.* Ультразвуковые характеристики периферических нервов при наследственных моторно-сенсорных невропатиях. Неврол. журнал. 2010; 5: 25–30.

2. *Миронов С.П., Еськин Н.А., Голубев В.Г. и др.* Ультразвуковая диагностика патологии сухожилий и нервов конечностей. Вестн. травматол. ортопед. 2004; 3: 3–11.

3. *Привес М.Г., Лысенков Н.К., Бушкович В.И.* Анатомия человека, СПб.: СПбМАПО, 2005.

4. *Caggiati A., Mendoza E.* Segmental hypoplasia of the great saphenous vein and varicose disease.Eur J Vasc Endovasc Surg. 2004; 28: 257–261.

5. *Fornage B.D.* Peripheral nerves of the extremities: imaging with US. Radiology. 1988; 167: 179–182.

6. *Labropoulos N., Hazelwood K., Bhatti A.* Aplasia of Great Saphenous Vein: A Case Report. Eur J Vasc Endovasc Surg. 2006; 12: 73–75.

7. *Martinoli C., Bianchi S., Derchi L.E.* Tendon and nerve sonography. Radiol Clin North Am. 1999; 37: 691–711.

8. *Ng I., Vaghadia H., Choi P.T., Helmy N.* Ultrasound imaging accurately identifies the lateral femoral cutaneous nerve. Anesth Analg. 2008; 107: 1070–1074.

9. *Tsai P.B., Karnwal A., Kakazu C. et al.* Efficacy of an ultrasound-guided subsartorial approach to saphenous nerve block: a case series. Can J Anesth. 2010; 57: 683–688.

Ultrasound of nerves of the lumbal plexus

S.A. Likhachev, N.I. Charnenka

Republican Research and Clinical Center of Neurology and Neurosurgery (Minsk, Belarus)

Key words: ultrasonic diagnostics, femoral nerve, saphenous nerve, lateral femoral cutaneous nerve

Ultrasound examination of femoral, saphenous and lateral cutaneous femoral nerves was performed in 25 healthy volunteers (50 extremities) with normal body weight, at mean age 37±4.3 years. Examination procedure and topography of the investigated nerves are described. The nerves' identification is possible due to anatomical landmarks. Femoral and lateral femoral cutaneous nerves were visualized in all cases. Cutaneous nerves are available for proper visualization in subjects with normally developed subcutaneous fat. Structural features of nerves didn't show statistically significant sexual and bilateral distinctions. Sonography is an accessible method for examination of certain lumbar plexus nerves.

Контактный адрес: Лихачев Сергей Алексеевич – докт. мед. наук, проф., зав. неврологическим отделом Республиканского научно-практического центра неврологии и нейрохирургии. 220114, Республика Беларусь, г. Минск, ул. Ф. Скорины, 24. Тел.: +375-29-624-33-52; e-mail: sergeilikhachev@mail.ru;

Черненко Н.И. – зав. отд. ультразвуковой диагностики Республиканского научно-практического центра неврологии и нейрохирургии.

Организация нейрональной речевой системы у здоровых лиц и ее реорганизация у пациентов с постинсультной афазией

А.В. Белопасова, А.С. Кадыков, Р.Н. Коновалов, Е.И. Кремнева

ФГБУ«Научный центр неврологии» РАМН (Москва)

В неврологии традиционно считается, что за функцию речи в головном мозге отвечают строго определенные зоны левого полушария: Брока – в задней части нижней лобной извилины (44 поле Бродмана – ПБ) и Вернике – в задней части верхней височной извилины (22 ПБ). Данные современной нейровизуализации, в частности, функциональной магнитно-резонансной томографии (фМРТ), расширяют наши представления о речевой сети в головном мозге. Посредством предложенного нами речевого задания (парадигмы) – чтение и продолжение предложений – исследовалась распространенность нейрональной речевой сети у здоровых людей и ее реорганизация у пациентов с различными видами афазии. При обработке полученных данных в группе нормы отмечалась активация классических речевых зон (Брока и Вернике) и их гомологов в правом полушарии, однако объем левополушарных активаций превалировал. Определялась двусторонняя активация в нижних отделах прецентральной (4 ПБ) и постцентральной извилин (1 ПБ), в полушариях мозжечка и зрительной коре (17–18 ПБ). В группе пациентов наличие активации в речевых зонах Брока и Вернике зависело от локализации инфаркта мозга (ИМ): активация отсутствовала при повреждении соответствующей зоны и смещалась к периферии от зоны ИМ. У больных с афазией выявлены новые области активности мозга, включающие верхнюю теменную дольку (7 ПБ), угловую и надкраевую извилины (39–40 ПБ) и др., как в левом, так и правом полушариях. Проведенное исследование показывает, что используемая парадигма оптимально демонстрирует работу речевой системы. Полученные данные помогут расширить сведения о структурах головного мозга, участвующих в процессе речи, и понять их роль в восстановлении нарушенных речевых функций.

Ключевые слова: фМРТ, афазия, речевая парадигма, инсульт

Нарушение речевых функций является вторым по значимости и распространенности постинсультным дефектом. По данным исследователей [1, 6–8, 21], афазия возникает у 28–40% больных, перенесших инсульт, и служит наряду с парезами и расстройствами координации значительным препятствием для восстановления трудоспособности и социальной реадаптации больных.

Речевая система в головном мозге включает области вторичной и третичной ассоциативной коры, двигательные артикуляторные зоны, подкорковые структуры как доминантного по речи полушария (левого у правшей), так и контрлатерального. Подобная распространенность речевой системы, с одной стороны, обуславливает развитие различных, ассоциированных с очагом повреждения мозга форм афазий (как корковых, так и подкорковых), с другой стороны, способствует расширению возможностей восстановления утраченных речевых функций в соответствии с концепцией о нейропластичности, которая подразумевает под собой реорганизацию работы нейрональных сетей после повреждения головного мозга [2].

В настоящее время механизмы нейропластичности остаются недостаточно изученными. Благодаря появлению новейших методов нейровизуализации, таких как фМРТ, стало возможным неинвазивное изучение функциональной перестройки мозга после перенесенного инсульта. Методика основана на феномене повышения локального кровотока и оксигенации крови в ответ на увеличение регионарной мозговой активности (BOLD – blood-oxygen-level-dependent–эффекте) [20] при выполнении испытуемым определенных заданий – парадигм. Данные, полученные с помощью фМРТ, позволяют уточнить локализацию различных отделов речевой сети, оценить их внутрисетевое взаимодействие в норме и после повреждения головного мозга, делают возможным прогнозирование исхода речевых нарушений при различных формах афазии. Однако определенного речевого задания, способного активировать все отделы речевой сети при проведении фМРТ, до настоящего времени не предложено. Часть исследователей [10, 11] при изучении семантических и фонологических процессов отдают предпочтение сложным парадигмам, где одновременно предъявляются картинка и звуковой сигнал (слово), а пациент, нажимая на кнопку пульта, должен определить, относятся ли они к одной и той же категории или нет. Другие исследователи [13, 15–17, 19] считают, что для стимуляции речевых зон более эффективными являются простые парадигмы; к их числу относят называние картинок, представленных на экране, чтение слов или простых предложений. Важность изучения речевой системы с помощью фМРТ у здоровых испытуемых и больных с афазиями, необходимость получения парадигмы для изучения процессов реорганизации коры в восстановительном периоде инсульта определили цель настоящего исследования.

Цель исследования: выявить особенности организации речевой сети в норме и ее функциональной перестройки у больных с постинсультной афазией с помощью метода фМРТ.

Характеристика больных и методы исследования

В исследование вошли 32 пациента с афазией, развившейся в результате ишемического инсульта (ИИ) в левом полушарии головного мозга. Диагноз верифицирован с помо-

щью МРТ. Среди обследованных было 23 мужчины и 9 женщин, средний возраст 55±12,84 лет.

Для уточнения формы и тяжести речевых нарушений пациенты были тестированы по шкале А.Р. Лурия в модификации Л.С. Цветковой [4, 5], которая включает по 5 проб на экспрессивную и импрессивную речь. Максимальный результат, получаемый за выполнение одной пробы, равен 30 баллам. Испытуемые, набравшие в сумме до 159 баллов, расценивались как больные с грубой степенью речевых нарушений; получившие от 160 до 229 баллов – со средней (умеренной) степенью афазии; с оценками от 230 до 280 баллов имели легкие речевые трудности. Для проведения фМРТ были отобраны пациенты с легкой или умеренной тяжестью афазии вне зависимости от ее вида, которые могли правильно выполнить предложенное им задание.

Группу контроля составили 16 здоровых добровольцев (6 мужчин, 10 женщин) в возрасте от 22 до 42 лет (средний возраст 28±3,64 лет), у которых в анамнезе отсутствовали неврологические, психические, сердечно-сосудистые заболевания, а также структурные изменения вещества головного мозга по данным нативной МРТ.

Все обследуемые были правшами (доминирование правой руки подтверждалось с помощью Эдинбургского теста для определения рабочей руки) [14].

Парадигма. В течение одной сессии сканирования каждый испытуемый выполнял речевое задание (парадигму) – **чтение и продолжение предложений,** исполнение которого было отрепетировано до начала исследования. Использовали зрительную презентацию стимула: задание через проектор в пультовой выводилось на полупрозрачный экран, установленный в ногах обследуемого, откуда через зеркальную систему изображения оно было доступно восприятию.

Парадигма имела блоковую структуру, состоящую из 8 чередующихся блоков периода активации и периода покоя, продолжительностью по 30 сек каждый (общая продолжительность парадигмы – 4,05 мин). Задание начиналось с периода покоя, во время которого испытуемый фиксировал взгляд на трех точках, выводимых на экран. Затем следовал период активации, состоящий из последовательно выводимых на экран 6 слайдов (время показа каждого – 5 сек), где были представлены предложения, которые испытуемый должен был прочитать тихо вслух (во избежание сильных артефактов от артикуляции) и продолжить одним словом. При этом контекст предложений был строго ограничен («Миллион алых...», «Летом стоит теплая...») (рис. 1).

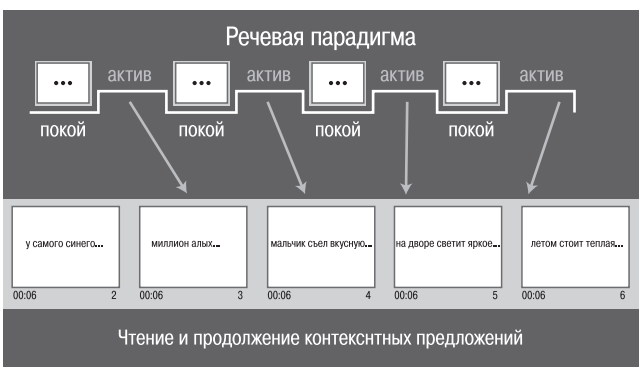

рис. 1: Дизайн фМРТ-исследования.

Выполнение заданий вслух, с одной стороны, обеспечивало работу артикуляторного аппарата и, следовательно, целостность и завершенность речевого акта, с другой стороны, контроль над выполнением задания.

фМРТ-исследование начинали со стандартного режима Т2 турбо-спин эхо в аксиальной проекции. Для оценки анатомических данных выполняли исследование в режиме 3D-T1 градиентное эхо (T1-mpr) с получением набора из 176 сагиттальных срезов, покрывающих весь объем вещества мозга (время повторения (TR) – 1940 мс, время эхо (TE) – 3,1 мс, угол наклона – 15 град, матрица – 256x256 мм, толщина среза – 1,0 мм, размер воксела – 1x1x1 мм). Затем последовательно были получены 3 набора функциональных данных (для каждой из парадигм) в режиме Т2*-градиентное эхо в аксиальной проекции (TR – 3750 мс, TE – 47 мс, угол наклона – 90 град, матрица – 64x64 мм, толщина среза – 3,0 мм, размер воксела – 3x3x3 мм, 36 срезов в слабе), анализ которых осуществляли с помощью пакета для статистической обработки SPM5 (Welcome Trust Centre of Neuroimaging, London, UK).

Результаты

Группа контроля. В процессе выполнения парадигмы определялась двусторонняя активация первичной моторной коры (4 ПБ) в нижних отделах передней центральной извилины, соматотопически представляющей собой проекцию органов артикуляционного аппарата, полушарий мозжечка (зон, участвующих в координации мышц лица при артикуляции) и зрительной коры в затылочных долях обоих полушарий (17, 18 ПБ) (рис. 2).

Объем левополушарных зон функционирования – задних отделов нижней лобной извилины слева (зоны Брока (44 ПБ) и верхней височной извилины (зоны Вернике (22, 42 ПБ) – был выше гомологов этих зон в правом полушарии головного мозга (соответственно 7668 мм^3 и 6723 мм^3). Двусторонняя их активация также определялась в дополнительной моторной коре (6, 8 ПБ) – медиальных отделах верхних лобных извилин обоих полушарий головного мозга и в верхней теменной извилине слева (7 ПБ).

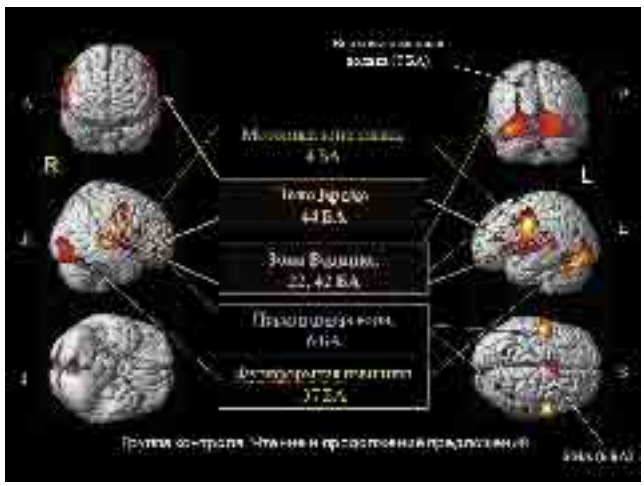

рис. 2: Зоны активации при выполнении речевой парадигмы в контрольной группе, спроецированные на объемное изображение головного мозга.

R – правое полушарие, L – левое полушарие, I – нижняя поверхность, S – верхняя поверхность, A – передняя поверхность, P – задняя поверхность.

таблица 1: Зоны активации для каждой из трех парадигм (групповой анализ, p<0,05).

Локализация зоны активации	Поле Бродмана	Координаты (MNI)			Z
		x	y	z	
Верхняя височная извилина – гомолог* зоны Вернике, R	22	54	−30	6	5,48
Верхняя височная извилина – зона Вернике, L	22	−53	−41	8	5,47
Нижняя лобная извилина (в т.ч. гомолог* зоны Брока), R	44, 47	50	20	−4	3,87
Нижняя лобная извилина (в т.ч. зона Брока), L	44, 47	−41	22	2	3,9
Прецентральная извилина, R	4, 6	60	−3	36	5,41
Прецентральная извилина, L	4, 6	−51	−12	33	5,7
Верхняя лобная извилина – SMA, R	6	6	3	66	3,46
Верхняя лобная извилина – SMA, L	6	−6	9	57	3,79
Задние отделы поясной извилины, R	30, 31	19	−72	8	4,2
Задние отделы поясной извилины, L	30, 31	−21	−72	10	4,12
Предклинье–верхняя теменная долька, L	7	−20	−62	47	4,35
Мозжечок, R		21	−60	−24	6,46
Мозжечок, L		−18	−60	−21	5,97
Затылочная доля – зрительная кора, R	17, 18	30	−82	10	5,48
Затылочная доля – зрительная кора, L	17, 18	−32	−83	15	5,48

*Примечание: под гомологом подразумеваются участки коры правого полушария большого мозга, аналогичные таковым в левом. R – правое полушарие большого мозга, L – левое полушарие большого мозга, SMA – дополнительная моторная кора.

Координаты пространственного расположения полученных зон активаций представлены в табл. 1.

Группа больных. С учетом локализации очага инфаркта в левом полушарии пациенты были разделены на 3 группы: 1) с поражением передних отделов мозга (лобной доли); 2) с поражением задних отделов мозга (теменной, височной и затылочной долей); 3) с локализацией очага в глубоких отделах белого вещества головного мозга или подкорковых ганглиях.

У больных с локализацией очага в передних отделах мозга (12 чел.) преобладали нарушения экспрессивной речи (комплексная моторная афазия – 10 чел.) и имелись трудности переключения речевых программ (элементы динамической афазии – 2 чел.). У 2-х в клинической картине наряду с моторной афазией выявлялись элементы акустико-мнестической афазии. Тяжесть речевых нарушений соответствовала умеренной, средняя оценка по шкале Л.С. Цветковой составила 213,5 [151; 234] баллов.

Очаг инфаркта включал области коры и подлежащего белого вещества лобной доли мозга (верхнюю, среднюю, нижнюю лобные извилины, прецентральную извилину), в части случаев (4 чел.) топически совпадал с расположением обеих зон интереса – Брока и органов артикуляции (44 ПБ и 4 ПБ), в других – ограничивался только зоной Брока

рис. 3: Зоны активации при чтении и продолжении предложений в группе пациентов с локализацией очага инфаркта в передних отделах мозга.
1 – правое полушарие; 2 – левое полушарие; 3 – базальная поверхность; 4 – конвекситальная поверхность полушарий большого мозга.

(4 чел.) или зоной артикуляции (2 чел.); у одного пациента располагался в средней лобной извилине (6 ПБ). Зона ишемического повреждения распространялась также на постцентральную и передние отделы верхней теменной извилины (5 чел.), кору островка (6 чел.), из подкорковых образований частично затрагивала лентикулярное ядро (3 чел.). Свойственная здоровым лицам активация зоны Брока и моторной зоны органов артикуляции в прецентральной извилине левого полушария отсутствовала. Происходило переключение функциональной нагрузки на области речевой сети в задних отделах мозга, о чем свидетельствует увеличение участков активации в верхней теменной извилине, темпоро-парието-окципитальной зоне и, дополнительно, в полюсе височной доли (рис. 3).

В правом полушарии, напротив, активировались гомологи основных речевых зон и зрительная кора, одновременно уменьшалась взаимосвязь между нижнелобной и верхневисочной областями за счет снижения размера функциональных зон в участке извилины Гешля, его увеличения в передних отделах верхней височной извилины и частично в правом полушарии мозжечка.

Группу больных **с локализацией очага в задних отделах мозга** составили 8 чел. с легкими речевыми нарушениями; из них у 6, помимо затруднений понимания обращенной речи (в основном сложных логико-грамматических конструкций), имелись нарушения речевой памяти, что соответствует характеристикам акустико-мнестической, амнестической или семантической афазии, а также их сочетанию; в 2-х случаях диагностирована афферентная моторная афазия легкой степени. Средняя оценка выраженности речевого дефекта по шкале Л.С. Цветковой составила 245 [236; 258] баллов.

Очаг инфаркта располагался в задних отделах мозга, включал теменную, височную и затылочную извилины. В половине случаев он соответствовал средним отделам теменной доли с распространением на верхнюю теменную извилину или угловую и надкраевую извилины, у 2-х захватывал темпоро-парието-окципитальную зону. У одного больного полностью, у другого – частично очаг затрагивал речевую зону Вернике.

Анализ групповых карт активации в данной группе показал, что активация от зоны Брока в левом полушарии смещается вверх, в сторону представительств органов артику-

рис. 4: Зоны активации при чтении и продолжении предложений в группе пациентов с локализацией очага инфаркта в задних отделах мозга.

1 – правое полушарие; 2 – левое полушарие; 3 – базальная поверхность; 4 – конвекситальная поверхность полушарий большого мозга.

ляции в пре- и постцентральной извилинах, и становится обширнее (рис. 4).

Области активации зоны Вернике и зрительной коры (в обоих полушариях мозга) уменьшаются в размерах, но отмечается усиление и расширение зон функционирования в верхней части теменной доли мозга. Выявляется участок активации в верхней теменной извилине правого полушария, который отсутствует у здоровых лиц. Сохраняется активность, хотя и фрагментарная, в прецентральной и верхней височной извилинах.

В группу **с локализацией инфаркта в глубоких отделах белого вещества мозга и/или подкорковых ганглиях** вошли 11 больных. Речевой статус у них соответствовал моторной (6 чел.) или сенсорной (3 чел.) формам афазии умеренной выраженности, а также их сочетанию (2 чел.).

У 5 больных очаг инфаркта располагался в белом веществе мозга на границе лобной и теменной долей, у 3-х захватывал хвостатое и/или лентикулярное ядра. В остальных случаях зона ишемии выявлялась в глубоких отделах белого вещества лобной доли (3 чел.), включая область заднего бедра внутренней капсулы (1 чел.).

У пациентов с подкорковой локализацией инфаркта мозга происходило уменьшение объема и количества всех зон активации в левом полушарии (отсутствие ее в зонах

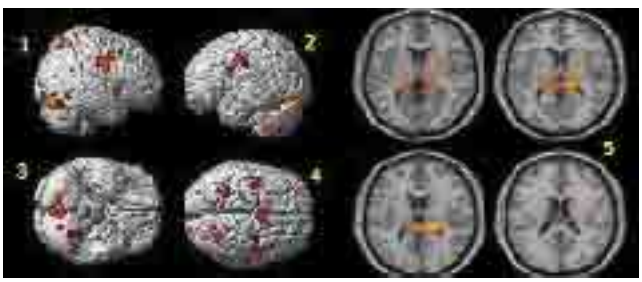

рис. 5: Зоны активации коры и глубоких отделов мозга в группе пациентов с «подкорковой» локализацией очага.

1 – правое полушарие; 2 – левое полушарие; 3 – базальная поверхность; 4 – конвекситальная поверхность полушарий большого мозга; 5 – глубокие отделы мозга.

Брока и Вернике, снижение в задних отделах обеих затылочных долей). Наряду с этим определялась смещенная в средний ее отдел активация прецентральной извилины, премоторной зоны и дополнительной моторной коры (симметрично в обоих полушариях), выявлялась небольшая зона функционирования в верхней части теменной доли, значительная – в правых отделах моста, двусторонняя активация таламуса и полушарий мозжечка (рис. 5).

Обсуждение

Результаты проведенного функционального картирования головного мозга подтверждают распространенность речевых представительств в обоих полушариях мозга. Были выявлены функциональные зоны коры, ответственные не за определенный компонент речи, а за весь процесс в целом, включая артикуляцию. Это стало возможным благодаря разработанной нами парадигме – **чтение и продолжение предложений**. Она отражает организацию речевой сети в головном мозге на всех уровнях функционирования, является простой для понимания и исполнения, выполнение ее возможно как здоровыми лицами, так и пациентами с постинсультными афатическими нарушениями.

При выполнении задания выявляется функционирование речевой сети как в левом – доминантном полушарии, так и в правом полушарии, однако объем левополушарных областей превалирует. Это согласуется с данными работ с использованием фМРТ и ПЭТ [12, 22], где также было показано, что фонологическая и семантическая речевая активация у здоровых правшей в 94–96% выявляется в левом полушарии, но практически у всех обследуемых в ответ на речевые задания активируются также правополушарные гомологи.

При оценке карт активаций у пациентов с постинсультными очагами в коре головного мозга мы видим, что в зоне ее повреждения активация отсутствует. В то же время отмечается функционирование тех зон, которые отсутствовали или были незначительными на картах активации здоровых добровольцев. Данный феномен связывают с наличием «молчащих» или «предсуществующих» речевых сетей. Считается, что в норме эти зоны являются второстепенными («подавленными»), но в тех случаях, когда происходит повреждение основных речевых зон в доминантном полушарии, «молчащие» отделы активируются. Мы предполагаем, что данные области коры некорректно считать полностью подавленными у здоровых людей, т.к. речевая нейрональная сеть является многокомпонентной, где каждый составляющий ее отдел несет функциональную нагрузку (выполняет определенную роль в процессе обработки речевой информации). В «здоровом мозге» процессы возбуждения и торможения находятся в равновесии, и на фМРТ-картах мы видим активацию минимального количества зон, рационально задействованных в выполнении простого речевого задания. В условиях повреждения головного мозга происходит перераспределение функциональной нагрузки между компонентами речевой сети, она пытается компенсировать имеющийся дефект за счет механизмов нейропластичности: зоны активации перемещаются на сохранные участки, расширяются в размерах, становятся «видимыми» на фМРТ-картах.

Нами выявлено, что в группе пациентов с передней локализацией постинсультного очага (ПЛО) объем правополу-

шарных активаций превышает левополушарные. В группе пациентов с задней локализацией очага (ЗЛО) объем активаций преобладал в доминантном полушарии. Возможно, такую разницу в функционировании речевой сети можно объяснить тем, что изначально в наших наблюдениях речевые нарушения у пациентов с ПЛО были более выраженными, чем у пациентов с ЗЛО, и к концу первого года после инсульта их речевой дефект был большим. В то же время у пациентов с ЗЛО к концу первого года после инсульта речевые функции практически восстановились. Многими исследователями было установлено, что возрастание активации в контрлатеральном полушарии ассоциируется с худшим восстановлением речи, а увеличение объемов ипсилатеральных зон функционирования соответствует лучшему исходу афазии. N. Tzourio и соавт., J.A. Frost и соавт. [12, 22] показали в работе с использованием ПЭТ и фМРТ, что возросшая активация в правой лобной извилине коррелирует с худшим восстановлением речи в постинсультный период. Исследование J.P. Szaflarski и соавт. [18] также подтверждает, что периинфарктные зоны могут играть более важную роль в восстановлении функций, чем правополушарные гомологи.

Так, при сравнении карт активации постинсультных пациентов и здоровых лиц у больных с хорошим восстановлением афазии функционирование речевых зон было таким же, как у здоровых; при отсутствии достаточного регресса речевых нарушений доминировала активность правосторонних гомологов [9]. Среди обследованных нами больных с ЗЛО, у которых наблюдалось «включение» дополнительных зон в пре-, постцентральной, теменной, височной и затылочной извилинах доминантного полушария, речевые функции к концу первого года после инсульта практически полностью восстановились.

У больных с подкорковой локализацией очага при сохранности функционирования моторной зоны артикуляции не обнаружено достоверной активации основных речевых центров – Брока и Вернике. Это может быть следствием «разобщения» коры и подкорковых структур мозга за счет повреждения ассоциативных и комиссуральных волокон, связывающих компоненты нейрональной речевой сети. Е.В. Коноваловой [3] в работе с применением ОФЭКТ у больных с «подкорковой» афазией было продемонстрировано ослабление перфузии в корковых зонах речевой сети, R.R. Levassuer (1992) с помощью ПЭТ обнаружил снижение метаболизма в тех же областях. Возможно, что возникновение речевых нарушений при «подкорковой» афазии может быть связано с явлением «диашиза», в пользу значения которого говорит снижение мозгового кровотока не только в речевых зонах, но и во всем левом полушарии, а также симметричных зонах правого полушария. Как подтверждение этой гипотезы, в нашей работе объем правополушарных зон функционирования по сравнению с группой контроля был значительно снижен. Другой особенностью была выраженная активация обоих таламусов и мозжечка, что не отмечалось в группе ПЛО и ЗЛО. Полученные данные являются подтверждением обширности нейрональной речевой сети и переключения ее функционирования в пределах близлежащих образований в условиях, когда поражены субкортикальные структуры мозга. Дискоординация в работе сохранной коры, возможно, лежит в основе феномена «флуктуативности» речевых функций у больных с «подкорковой» афазией.

Заключение

Таким образом, наше исследование подтверждает, что современные методы нейровизуализации, а именно фМРТ, являются достаточно хорошим инструментом для отражения функциональной активности головного мозга. Предложенная для фМРТ парадигма отражает организацию и характер работы речевой системы как в норме, так и у пациентов с постинсультной афазией. Применение неинвазивных методик картирования мозга, которые объединяют структурные и функциональные показатели, позволяет лучше понять механизмы нейропластичности в процессе восстановления афазии, что открывает возможности целенаправленного использования стимуляционных методик для активации речевых зон у больных с нарушениями мозгового кровообращения.

Список литературы

1. *Кадыков А.С.* Адаптация к нарушениям общения. Медицинская реабилитация. Руководство под ред. В.М. Боголепова. Пермь: ПК «Звезда», 1998. Т1: 592–615.

2. *Кадыков А.С., Черникова Л.А., Шахпаронова Н.В.* Реабилитация неврологических больных. М: МЕДпресс-информ, 2008.

3. *Коновалова Е.В.* Нарушение высших психических функций и состояние мозгового кровотока при подкорковой локализации очагов у больных с сосудистыми заболеваниями мозга. Дис. ...канд. мед. наук 14.00.13. М.: 2000.

4. *Лурия А.Р.* Высшие корковые функции человека. М.: 1962: 431с.

5. *Цветкова Л.С.* Нейропсихологическая реабилитация больных. 2-е изд. М.: Издательство Московского психолого-социального института 2004.

6. *Шмидт Е.В., Макинский Т.А.* Мозговой инсульт, социальные последствия. Журн. невропат. и психиатр. 1979; 9: 1288–1295.

7. *Bersano A., Burgio F., Gattinoni M., Candelise L.,* PROS II Study Group. Aphasia burden to hospitalized acute stroke patients: need for an early rehabilitation programme. Int. J. Stroke 2009; 4(6): 443–447.

8. *Berthier M.L.* Posstroke aphasia: epidemiology, pathophysiology and treatment. Drugs Aging. 2005; 22(2): 163–182.

9. *Cao Y., Vikingstad E.M., George K.P. et al.* Cortical language activation in stroke patients recovering from aphasia with functional MRI. Stroke 1999; 30: 2331–2340.

10. *Engstrom M., Ragnehed M., Lundberg P., Soderfeldt B.* Paradigm design of sensory-motor and language tests in clinical fMRT. Clinical. Neurophysio. 2004; 34: 267–277.

11. *Fernandes B., Cardebat D., Demonet J.-F. et al.* Functional MRI follow-up study of language processes in healthy subjects and during recovery in case of aphasia. Stroke 2004; 35: 2171–2176.

12. *Frost J.A., Binder J.R., Springer J.A. et al.* Language processing is strongly left lateralized in both sexes. Evidence from functional MRI. Brain 1999; 122 (2): 199–208.

13. *Goodglass H., Kaplan E., Barresi B.* The assessment of aphasia and related disorders. Philadelphia: Lippincott Williams & Wilkins, 2000.

14. *Henry J.D., Crawford J.R.* A meta-analytic review of verbal fluency performance following focal cortical lesions. Neuropsychology 2004; 18(2): 284–295.

15. *Ojemann G.A., Ojemann J.G., Lettich E., Berger M.S.* Cortical language localization in left dominant hemisphere. An electrical stimulation mapping investigation in 117 patients. J. Neurosurg. 1989; 71: 316–326.

16. *Sakai K.L., Hashimoto R., Homae F.* Sentence processing in the cerebral cortex. Neurosci. Res. 2001; 39: 1–10.

17. *Sinai A., Bowers C.W., Crainiceanu C.M. et al.* Electrocorticograpfic high gamma activity versus electrical cortical stimulation mapping of naming. Brain 2005; 128: 1556–1570.

18. *Szaflarski J.P., Eaton K., Ball A.L. et al.* Poststroke aphasia recovery with functional magnetic resonance imaging and a picture identification task. J. Stroke Cerebrovasc. Dis. 2010; 17.

19. *Thulborn K.R., Carpenter P.A., Just M.A.* Plasticity of languade-related brain function during recovery from stroke. Stroke 1999; 30: 749–754.

20. *Toga A., Mazziotta J.* Brain mapping: The Systems. San Diego, Calif: Academic Pres., 2000.

21. *Tsouli S., Kyritsis A.P., Tsagalis G. et al.* Significance of aphasia after first-ever acute stroke: impact on early and late outcomes. Neuroepidemiology 2009; 33 (2): 96–102.

22. *Tzourio N., Crivello F., Mellet E. et al.* Functional anatomy of dominance for speech comprehension in left handlers vs right handlers. Neuroimage 1998; 8 (1): 1–16.

Organization of language network in healthy subjects and its reorganization in patients with poststroke aphasia

A.V. Belopasova, A.S. Kadykov, R. N. Konovalov, E.I. Kremneva

Research Center of Neurology, Russian Academy of Medical Sciences (Moscow)

Key words: fMRI, aphasia, speech paradigm, stroke

It's a traditional belief among neuroscientists that the speech function is located in some strictly definite areas of the left hemisphere: Broca's area in the rear part of the lower frontal gyrus (Brodmann area 44, or BA44), and Wernicke's area in the rear part of the upper temporal gyrus (BA22). However, data collected with the contemporary neurovisual research methods, in particular, with functional magnetic resonance imaging (fMRI), disprove the localizationist theory of speech. With the specially designed speech task (paradigm) consisted of sentence reading and sentence continuation tests, we researched distribution of speech neuron network in healthy people and its reorganization in patients with different types of aphasia. After processing of control sample data, we noticed activation of classic speech areas (Broca's and Wernicke's) and their right hemisphere homologies. However, the amount of activations was predominant in the left hemisphere. We also noticed bilateral activity in lower parts of pre-central (BA4) and post-central (BA1) gyri, in cerebellum hemispheres and in visual cortex (BA17–18). In stroke patients activation in Broca's and Wernicke's areas depended on a lesion location. Activation wasn't registered in case of damage of corresponding region, but it was migrated on perilesional area. We revealed new regions of activity at patients with aphasia, including upper parietal gyrus (BA7), angular and over-marginal gyri (BA39–40). Aforementioned activations were disclosed both in left and right hemispheres. The research shows that the speech paradigm used demonstrates functioning of speech system in the optimal way. The received data will increase understanding of brain structures involved in process of speech and their importance for recovery of damaged speech functions.

Контактный адрес: Белопасова Анастасия Владимировна – асп. 3-го неврологического отделения ФГБУ «НЦН» РАМН. 125367, Москва, Волоколамское ш., д. 80. Тел.: +7 (495) 490-24-17; e-mail: mastusha@yandex.ru;

Кадыков А.С. – руководитель 3-го неврологического отделения ФГБУ «НЦН» РАМН;

Коновалов Р.Н. – ст. науч. сотр. отделения лучевой диагностики ФГБУ «НЦН» РАМН;

Кремнева Е.И. – асп. отделения лучевой диагностики ФГБУ «НЦН» РАМН.

Текалоскопия – новый минимально инвазивный метод в диагностике и лечении патологии спинного мозга

А.А. Кащеев, С.О. Арестов, А.О. Гуща

ФГБУ «Научный центр неврологии» РАМН (Москва)

Метод текалоскопии был применен нами впервые в отечественной нейрохирургии. Было прооперировано 32 пациента, из которых 17 по поводу адгезивного спинального арахноидита (8 – отграниченные формы, 9 – диффузные формы), 12 – спинальных арахноидальных кист (7 – посттравматические, 5 – идиопатические), 3 – экстрамедуллярных опухолей (текалоскопическая видеоассистенция и взятие биопсии). Оперативное вмешательство по поводу кистозных и спаечных процессов включало в себя текалоскопическое разделение спаек, фенестрацию стенок кист и эксплорацию субарахноидального пространства каудальнее и краниальнее места оперативного доступа. Средний период наблюдения пациентов составил 11,4 мес. Регресс неврологической симптоматики был отмечен при контрольных обследованиях у 87% пациентов, оперированных по поводу кистозно-спаечных процессов; среднее улучшение составило 1,4 балла по модифицированной шкале Frankel и 1,8 баллов по шкале Ashworth. Преходящие нарушения глубокой чувствительности отмечались у 9% пациентов и регрессировали на фоне консервативной терапии. При повторных МРТ рецидив спаечного процесса был выявлен у 1 пациентки (3,1%). Послеоперационные осложнения включали в себя 1 раневую ликворею и 1 случай транзиторной межреберной невралгии. Серьезных интраоперационных осложнений (кровотечение, перфорация твердой мозговой оболочки (ТМО)) зафиксировано не было. Средний срок госпитализации составил 7,6 дней. Таким образом, текалоскопия является эффективной и безопасной минимально инвазивной манипуляцией, которая может широко применяться при хирургическом лечении адгезивных спинальных арахноидитов и арахноидальных кист. При меньшем сроке госпитализации и объеме хирургической агрессии метод обеспечивает быстрое восстановление пациентов. Текалоскопия позволяет эффективно осуществлять биопсии экстрамедуллярных объемных образований. Дальнейшее исследование позволит нам расширить показания к текалоскопии и оценить отсроченные результаты хирургического лечения.

Ключевые слова: текалоскопия, эпидуроскопия, спинальный арахноидит, арахноидальная киста, субарахноидальное пространство, гибкая эндоскопия, нейроэндоскопия, сирингомиелия

Текалоскопия (thecaloscopy) – хирургическая минимально инвазивная операция, основанная на введении гибкого эндоскопа в дуральный мешок, выполняемая с лечебной и/или диагностической целью.

В 2001 г. Warnke J.P., Tschabitscher M., Nobles A. (Клиника Парацельс, Цвиккау, Германия) предложили новый термин – «текалоскопия» (thecaloscopy) в качестве названия гибкой эндоскопии субдурального пространства [6]. Выбор названия был обусловлен тем, что авторы рассматривали в качестве основной задачи метода точечное интратекальное введение наркотических препаратов у пациентов с некупируемыми болевыми синдромами на фоне онкологических заболеваний.

Текалоскопия представляет собой новейший метод эндоскопического хирургического вмешательства на спинном мозге, мировой опыт использования которого до настоящего момента весьма ограничен, а описания в литературе единичны и в основном носят характер демонстраций клинических случаев. Мы не обнаружили также статей, свидетельствующих о применении технологии в России. Все зарубежные статьи, имеющиеся по данной теме, отмечают, что перспективы применения текалоскопии очень широки, особенно для хирургического лечения спинальных арахноидитов и спинальных арахноидальных кист. Эти факты обуславливают актуальность изучения текалоскопии.

Как отмечено выше, текалоскопия может применяться в качестве самостоятельной операции, либо использоваться при микрохирургических вмешательствах в качестве видеоассистенции.

Показания к применению:

- истинные и ложные арахноидальные кисты спинного мозга различной протяженности и генеза (в т.ч. посттравматические);
- адгезивные спинальные арахноидиты, вызывающие проводниковую или корешковую симптоматику, которая нарушает качество жизни пациента и не поддается реабилитационному лечению и консервативной терапии;
- сирингомиелия, связанная со слипчивыми процессами в субарахноидальном пространстве спинного мозга;
- экстрамедуллярные объемные образования (биопсия и видеоассистенция при удалении);
- синдром фиксированного спинного мозга.

Противопоказания к применению:

- тяжелые соматические заболевания, обуславливающие высокий операционно-анестезиологический риск;
- активный воспалительный процесс в оболочках спинного мозга или позвоночника (острый экссудативный арахноидит, гнойный эпидурит, спондилодисцит и т.д.),

подтверждаемый клинико-лабораторными параметрами;
– выраженные иммунодефицитные состояния, включая ВИЧ-инфекцию;
– психические заболевания и состояния, препятствующие пониманию плана лечения;
– наличие выраженного и стабильного положительного эффекта от консервативного и реабилитационного лечения.

Особенности клинической картины спинальных адгезивных арахноидитов и арахноидальных кист

Гусев Е.И., Гречко В.Е. и Бурд Г.С. (1988) выделяют 4 клинических формы спинального арахноидита: 1) корешково-чувствительную; 2) двигательно-спинномозговую; 3) корешково-спинномозговую, или смешанную; 4) корешково-заднестолбовую [2].

При спинальных арахноидитах возможны острый, подострый и хронический варианты течения. Острый спинальный арахноидит наиболее характерен для пациентов с тяжелыми системными инфекциями, например, сепсисом и бактериальным менингитом; протекает тяжело, сопровождаясь гипертермией, лихорадочным состоянием, явлениями ответа острой фазы, в наиболее сложных ситуациях осложняясь гемореологическими нарушениями, полиорганной недостаточностью и т.д. Неврологическая симптоматика развивается быстро, иногда в течение нескольких дней и даже часов, и носит характер острого поперечного миелита с грубой проводниковой симптоматикой. Подострый спинальный арахноидит также протекает на фоне инфекций, однако более латентно, развиваясь в течение месяцев, на фоне нормальной или субфебрильной температуры. В неврологическом статусе на первое место чаще выступают корешковые синдромы, а проводниковая симптоматика присоединяется позже. При хроническом спинальном арахноидите четкий инфекционный агент определить часто не удается, а само заболевание прогрессирует очень медленно; на первый план выступают постепенно нарастающие явления спастического и афферентного пареза, а также тазовые расстройства [3].

Следует отметить, что арахноидальные спинальные кисты клинически могут напоминать экстрамедуллярную опухоль, что до широкого внедрения нейровизуализации иногда приводило к диагностическим ошибкам. Арахноидальная киста проявляется медленно прогрессирующими проводниковыми расстройствами, нарушениями ликвороциркуляции, несколько реже – корешковой симптоматикой, обычно соответствующей локализации одной из спаек, составляющих стенку кисты. В настоящее время значительное количество работ посвящено экспериментальным методам моделирования арахноидальных кист и их значению в развитии сирингомиелии [7].

План дооперационного обследования

Как отмечалось выше, клиническая картина кистозно-слипчивого спинального арахноидита может быть очень различной, а состояние пациента может варьировать от субклинических жалоб до грубой инвалидизации. В некоторых случаях, особенно после перенесенных бактериальных менингитов, на спинальную симптоматику может «наслаиваться» клиническая картина интракраниальной патологии. Кроме того, значительная часть арахноидальных кист, особенно идиопатических, может быть полностью бессимптомной и оказываться случайной находкой при МРТ.

Поэтому основная задача дооперационного обследования – определить, что неврологическая симптоматика у больного является следствием спинального арахноидита или арахноидальной кисты, а также исключить интеркуррентную патологию. Точный алгоритм обследования может различаться в зависимости от особенностей конкретного пациента; тем не менее обязательный план дооперационного обследования включает в себя:

– неврологический осмотр (нейрохирургом и неврологом);
– МРТ всех заинтересованных отделов позвоночника и спинного мозга (напряженность магнитного поля не менее 1,5 Тесла) с режимом МР-миелографии и, при необходимости, количественной ликвородинамики;
– рутинные лабораторные исследования (с оценкой уровня С-реактивного белка крови) и анализы на особо опасные инфекции.

При необходимости также могут применяться:

– нейрофизиологические методы (электронейромиография, соматосенсорные вызванные потенциалы, транскраниальная магнитная стимуляция);
– люмбальная пункция (оценка ликворного давления; общий, биохимический, микробиологический анализы ликвора);
– МРТ смежных отделов спинного мозга;
– КТ позвоночника;
– консультации неврологов – специалистов по нейродегенеративным, демиелинизирующим заболеваниям.

Описание технологии

Техническое обеспечение метода

В нашей работе используется гибкий эндоскоп (фиброскоп) производства Karl Storz (Германия) (рис. 1). Длина двух возможных комплектаций эндоскопа составляет 40 см и 70 см соответственно. Последнего варианта достаточно для проведения полноценной ревизии всего субарахноидального пространства – от корешков конского хвоста до краниовертебрального перехода у взрослого пациента. Фиброскоп совместим со стандартной эндоскопической стойкой.

рис. 1: Общий вид текалоскопа.

рис. 2: Управление дистальной частью текалоскопа при помощи манипулятора.

рис. 3: Манипуляционные каналы текалоскопа (диаметр 1,2 мм).

рис. 4: Сравнительный размер манипуляторов и дистального конца текалоскопа (диаметр рабочей поверхности – 2,8 мм).

Для управления на основании фиброскопа предусмотрен джойстик (манипулятор), дающий возможность изгиба его дистальной части до 270 град. в двух направлениях (рис. 2). Эта функция позволяет осуществлять полноценную визуализацию и ревизию вентральных и дорсальных субарахноидальных пространств.

Диаметр рабочей поверхности составляет 2,8 мм, при этом она имеет источник света, видеокамеру для трансляции изображения и один рабочий канал диаметром 1,2 мм (рис. 3, 4). Этот канал может использоваться для ирригации во время оперативного вмешательства, а также введения под контролем зрения манипуляторов, позволяющих разделять спайки и брать биопсию.

В самое последнее время разработаны также цифровые гибкие эндоскопы (технология «chip-on-tip»), оптическое разрешение которых превосходит разрешение стандартных

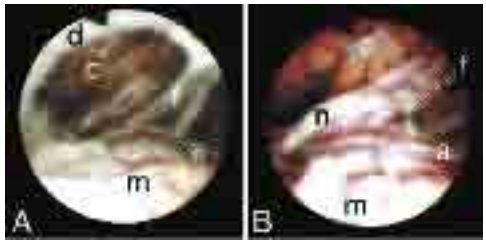

рис. 5: Интракраниальная цифровая гибкая эндоскопия (по Koki Shimoji et al., [4]).

A, B – вход в латеральную мозжечково-мозговую цистерну: m – продолговатый мозг; c – миндалика мозжечка; d – твердая мозговая оболочка; f – арахноидальные спайки; n – корешок добавочного нерва.

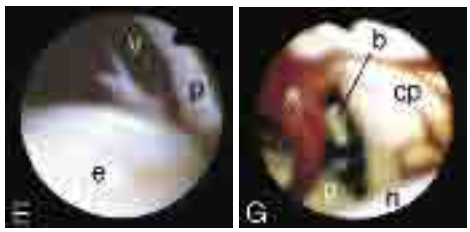

рис. 6: Интракраниальная цифровая гибкая эндоскопия (по Koki Shimoji et al., [4]).

E – вид из полости IV желудочка: p – ножка мозга.

G – вид из цистерны моста: a – базилярная артерия; b – мамиллярное тело; n – глазодвигательный нерв; p – мост мозга.

фиброскопов при одинаковом диаметре рабочей поверхности. Предварительные результаты клинического применения цифровых эндоскопов показывают, что они могут быть эффективны не только для вмешательств на спинном мозге, но и для эндоскопических операций на головном мозге – перфорации дна III желудочка, биопсии опухолей желудочковой системы, эндоскопического дренирования и фибринолиза гипертензивных внутримозговых кровоизлияний. Качество визуализации интракраниальных структур при этой эндоскопической технологии очень высоко (рис. 5, 6).

Хирургическая техника

Вмешательство проводится в положении пациента лежа на животе. Поскольку текалоскопия является минимально инвазивным вмешательством, возможно ее выполнение как под эндотрахеальным наркозом, так и в условиях местной инфильтрационной анестезии пункционным доступом. В случае операции на верхне-шейном отделе позвоночника голова больного жестко фиксируется скобой Mayfield. Эндоскопическая стойка располагается напротив оперирующего хирурга. Используется интраоперационная рентгеноскопия.

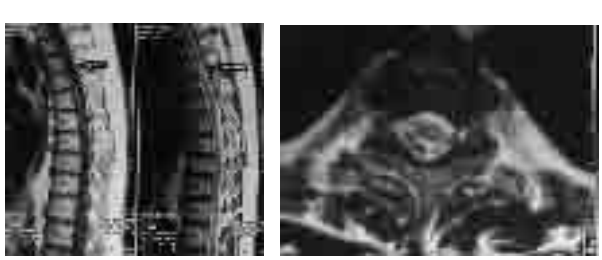

рис. 7: Ограниченный спинальный адгезивный арахноидит на уровне Th3.

рис. 8: Микрохирургический адгезиолиз перед проведением текалоскопической стадии операции.

рис. 9: Протяженная арахноидальная посттравматическая киста на уровне Th9–Th11.

Согласно принципам минимально инвазивной хирургии, доступ должен быть настолько мал, насколько это возможно, однако полностью соответствовать задачам вмешательства. В соответствии с этим возможны различные тактики операционного доступа. При ограниченных спинальных кистах или одиночных спайках (рис. 7) доступ осуществляется непосредственно над местом компрессии, что позволяет осуществить микрохирургическое иссечение спаек (рис. 8).

При протяженных арахноидальных кистах доступ осуществляется в центральной части кисты (рис. 9). Это позволяет одинаково удобно осуществлять манипуляции эндоскопом как в краниальном, так и в каудальном направлениях.

В случае грубых спаек, протяженного адгезивного арахноидита и наличии у пациента богатой симптоматики, обусловленной поражением различных отделов спинного мозга и его корешков (рис. 10), а также при локализации спаек в «опасной» области (например, конус, эпиконус) доступ безопаснее осуществлять каудальнее конуса, что позволяет выгодно использовать больший поперечный размер субарахноидального пространства и снизить риск нарастания неврологической симптоматики. При использовании открытого доступа, в соответствии с выбранной тактикой, под контролем интраоперационной рентгенографии производится разрез кожи и мягких тканей в проекции необходимого сегмента спинного мозга. Скелетируются остистые отростки и дужки позвонков на заинтересованном уровне. Далее производится ламинэктомия, которая в типичном случае ограничивается дужкой одного позвонка (что соответствует длине кожного разреза 5–7 см). Длина разреза твердой мозговой оболочки чаще не превышает 2 см. Принципиальное значение имеет эффективный гемостаз (в т.ч. с применением современных гемостатических материалов), поскольку даже минимальное кровотечение затрудняет эндоскопическую визуализацию.

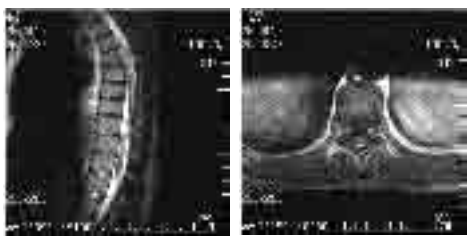

рис. 10: Протяженный постинфекционный арахноидит среднегрудного отдела.

рис. 11: Текалоскопия вентрального субарахноидального пространства. Дистальный конец текалоскопа отмечен стрелкой.

После микрохирургической диссекции видимых спаек и стенок кист осуществляется основной этап – текалоскопия. Фиброскоп вводится в дорсальное субарахноидальное пространство и, при необходимости, в вентральное, путем изгиба дистального конца инструмента манипулятором (рис. 11). При необходимости положение эндоскопа контролируется при помощи ЭОП.

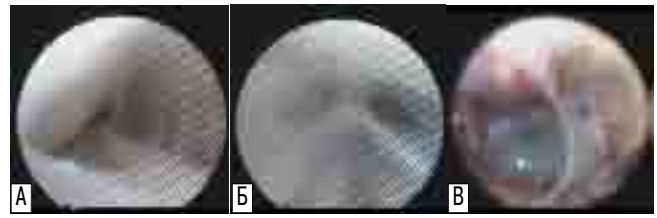

рис. 12: Арахноидальные спайки (А, Б) и стенка арахноидальной кисты (В) при текалоскопии.

рис. 13: Корешки конского хвоста спинного мозга при вентральном (А) и дорсальном (Б) введении текалоскопа. Место отхождения спинномозгового корешка от конского хвоста (В).

рис. 14: Экстрамедуллярная опухоль (нейрофиброма) на уровне L3.

рис. 15: Выделение арахноидальных спаек при проведении текалоскопической операции:

А – начало адгезиолиза с дорсального субарахноидального пространства; Б – фенестрированная стенка арахноидальной кисты; В – фенестрация кисты манипулятором (отмечен стрелкой).

Метод позволяет четко визуализировать спайки и стенки кист (рис. 12), а также различные анатомические (рис. 13) и патологические образования (рис. 14).

Манипуляции по разделению спаек и фенестрации кист могут осуществляться как непосредственно рабочей поверхностью, так и манипуляторами (рис. 15). Все манипуляции при текалоскопии должны быть плавными, без применения силы, во избежание выраженной тракции спинного мозга и нарастания неврологической симптоматики. Следует отметить, что технические особенности метода требуют от хирурга определенного опыта в интерпретации изображения: в частности, необходимо привыкнуть к его «сетчатому» виду, характерному для всех ультратонких гибких эндоскопов, лучшему качеству картинки при обратном движении фиброскопа, а также необходимости постоянной правильной ориентации в двумерном пространстве.

Если во время операции по поводу выраженной сирингомиелии проводится миелотомия, возможно применение текалоскопии для разделения интрамедуллярных спаек (рис. 16).

Кровотечения, источником которых могут служить сосуды арахнодальной оболочки (рис. 17), часто патологически измененные, останавливаются путем продолжительной ирригации физиологическим раствором. В нашей практике не встречалось значительных по объему и продолжительности кровотечений. Также для коагуляции сосудов может применяться полупроводниковый диодный лазер.



рис. 16: Интрамедуллярная текалоскопия. Спаечный процесс в центральном канале спинного мозга.

рис. 17: Сосуды арахноидальной оболочки спинного мозга.

Большое внимание уделяется профилактике раневой ликвореи, вероятность которой у пациентов с арахноидитами относительно велика в силу морфологических изменений твердой мозговой оболочки. В некоторых случаях герметичного шва оболочки недостаточно и необходима пластика ТМО, в т.ч. с применением коллагеновых трансплантатов.

Послеоперационное ведение пациентов

Как правило, активизация пациента производится в максимально ранние сроки, желательно на следующий день после проведения оперативного вмешательства. Большое значение имеет раннее начало восстановительных мероприятий под контролем специалистов по нейрореабилитации. Проводится антибиотикопрофилактика, а также терапия глюкокортикостероидами, симптоматическое лечение. На следующий день после вмешательства осуществляется люмбальная пункция с оценкой ликворного давления и промыванием раствором диоксидина, что способствует санации субарахноидального пространства. Средний срок госпитализации пациента при микрохирургическом доступе составляет 7–10 дней. Следует отметить, что пункционная текалоскопия может выполняться в условиях стационара одного дня.

Оценка результатов хирургического лечения

Оценку результатов целесообразно проводить в день активизации пациента, при выписке и через 6 месяцев после операции, далее – ежегодно. Для оценки, как правило, применяются:

- неврологический осмотр в динамике;
- модифицированная шкала Frankel;
- результаты нейровизуализации (МРТ, в т.ч. в режиме МР-миелографии);
- учет осложнений.

Осложнения и неудовлетворительные результаты

По нашим результатам, осложнения текалоскопических вмешательств редки и встречаются не чаще, чем других спинальных нейрохирургических операций. Серьезные интраоперационные осложнения на настоящий момент не отмечены. Помимо общехирургических и анестезиологических осложнений, возможно развитие ликвореи или ликворной кисты мягких тканей, а также реактивного асептического менингита.

Возможным неудовлетворительным результатом операции является рецидив спаечного процесса, который может развиться спустя различные сроки после вмешательства и

рис. 18: Выраженный постинфекционный адгезивный арахноидит с развитием сирингомиелии.

привести к нарастанию неврологической симптоматики (3,1% пациентов в нашей группе). Эти случаи, по нашим сведениям, редки; предикторами такого исхода являются, по-видимому, распространенность кистозно-спаечного арахноидита, системные воспалительные процессы, нарушения иммунореактивности, склонность к адгезивным процессам и спайкообразованию (рис. 18) [5]. Пациент должен быть предупрежден о возможности такого исхода.

Результаты применения текалоскопии

Метод был впервые использован на практике в ноябре 2009 г. С этого момента были прооперированы 32 пациента, из которых 17 – по поводу адгезивного спинального арахноидита (8 – отграниченные формы, 9 – диффузные формы), 12 – спинальных арахноидальных кист (7 – посттравматические, 5 – идиопатические), 3 – экстрамедуллярных опухолей (текалоскопическая видеоассистенция) (рис. 19). Во всех случаях визуализация всех заинтересованных субарахноидальных пространств оказалась осуществима в вентральном и дорсальном отделах. Оперативное вмешательство по поводу кистозных и спаечных процессов включало в себя текалоскопическое разделение спаек, фенестрацию стенок кист и эксплорацию субарахноидального пространства каудальнее и краниальнее места оперативного доступа. Оценка результатов производилась при помощи модифицированной шкалы Frankel, шкалы Ashworth, а также по результатам МРТ.

Средний период наблюдения пациентов составил 11,4 мес. Регресс неврологической симптоматики был отмечен при контрольных обследованиях у 87% пациентов, оперированных по поводу кистозно-спаечных процессов; среднее улучшение составило 1,4 балла по модифицированной шкале Frankel и 1,8 баллов по шкале Ashworth (рис. 20).

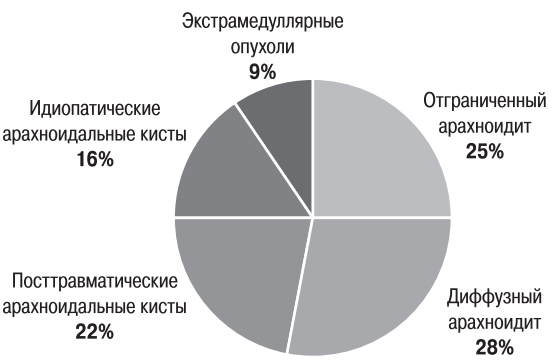

рис. 19: Структура пациентов, оперированных с применением текалоскопии.

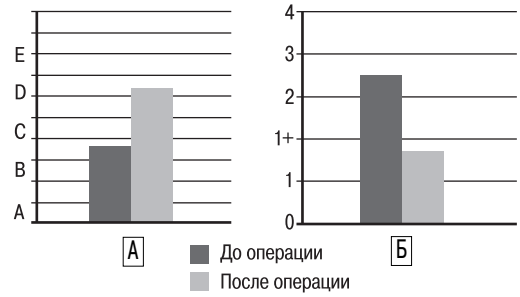

рис. 20: Результаты контрольного обследования пациентов (средний катамнез – 11,4 мес.): А – модифицированная шкала Frankel* (улучшение моторной функции в среднем на 1,4 балла); Б – шкала Ashworth** (снижение спастичности в конечностях в среднем на 1,8 баллов).

* Модифицированная шкала Frankel: A (полное поражение) – двигательные функции и чувствительность ниже уровня поражения отсутствуют; B (только чувствительность) – частично сохранена – чувствительность ниже уровня поражения, произвольные движения отсутствуют; C – (минимальные двигательные функции) – сохранность двигательных функций со значительным снижением силы до 2 баллов; D (двигательные функции сохранны) – сохранность двигательных функций ниже уровня поражения с силой более 3 баллов; пациент может передвигаться с помощью или без таковой; E (нормальное функционирование) – нормальные двигательные функции и чувствительность.

** Модифицированная шкала Ashworth: 0 – нет повышения тонуса; 1 – легкое повышение тонуса, ощущаемое при сгибании или разгибании сегмента конечности в виде незначительного сопротивления в конце движения; 1+ – легкое повышение тонуса, ощущаемое при сгибании или разгибании сегмента конечности во второй половине фазы движения; 2 – умеренное повышение тонуса, выявляющееся в течение всего движения, но не затрудняющее выполнение пассивных движений; 3 – значительное повышение тонуса, затрудняющее выполнение пассивных движений; 4 – пораженный сегмент конечности фиксирован в положении сгибания или разгибания (сгибательная или разгибательная контрактура).



рис. 21: Осложнения текалоскопических вмешательств.

Преходящие нарушения глубокой чувствительности отмечались у 9% пациентов и регрессировали на фоне консервативной терапии. При повторных МРТ рецидив спаечного процесса был выявлен у одной пациентки (3,1%) с тяжелым распространенным адгезивным арахноидитом. Эта больная в связи с рецидивами была оперирована 3 раза с интервалами в 6 и 8 месяцев соответственно. После каждой текалоскопии у данной пациентки отмечалось клиническое улучшение, однако в вышеупомянутые сроки происходило прогрессирование неврологической симптоматики до исходного уровня. Серьезных интраоперационных осложнений (кровотечение, перфорация ТМО) зафиксировано не было. Послеоперационные осложнения включали в себя одну раневую ликворею и один случай транзиторной межреберной невралгии (рис. 21). Средний срок госпитализации составил 7,6 дней.

Клинический пример

Пациентка С., 29 лет, инвалид I группы. *При поступлении* в нейрохирургическое отделение ФГБУ НЦН РАМН предъявляет жалобы на затруднение движений, чувство спастики в ногах, снижение чувствительности в конечностях, эпизодическое недержание мочи и кала. Ходьба на короткие расстояния с поддержкой. В возрасте 17 лет при криминальном нападении получила сочетанные травмы: закрытая

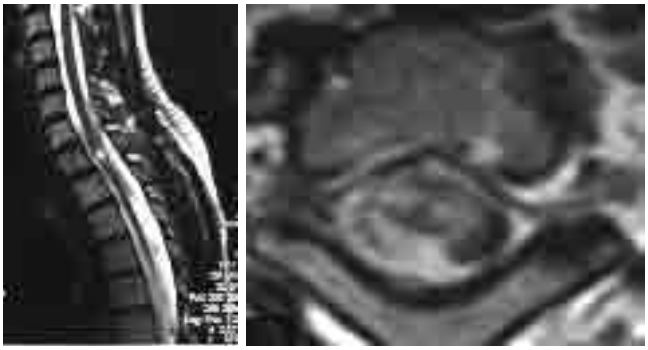

рис. 22: Посттравматический кистозно-слипчивый арахноидит на уровне C7–Th1. Миелопатия на уровне C7–Th1.

черепно-мозговая травма, ушиб головного мозга, позвоночно-спинномозговая травма на уровне шейно-грудного перехода, множественные ножевые ранения шеи, брюшной, грудной полостей, пневмоторакс слева, разрыв селезенки. Сразу после полученных ранений полностью отсутствовали движения в руках и ногах, чувствительность, самостоятельное мочеиспускание и дефекация. На фоне многолетней реабилитации отмечен значительный прогресс, пациентка начала ходить на значительные расстояния, частично восстановились функции тазовых органов. Примерно за 1,5 года до поступления отметила медленное ухудшение неврологической симптоматики, затруднение движений в конечностях и усиление онемения. Консервативная терапия и реабилитация оказались неэффективны, в связи с чем консультирована нейрохирургом и предложено оперативное лечение.

Диагноз: посттравматический кистозно-слипчивый арахноидит на уровне C7–Th1. Миелопатия на уровне C7–Th1.

В неврологическом статусе – спастический тетрапарез до 3 баллов в нижних конечностях, 4 баллов в верхних конечностях, снижение поверхностной чувствительности с уровня Th2, грубые нарушения глубокой чувствительности в ногах, нарушения функции тазовых органов по типу нейрогенного мочевого пузыря. При МРТ выявляется очаг миелопатии на уровне C7–Th1, кистозно-спаечный процесс на данном уровне, нарушения ликвородинамики (в режиме МР-миелографии) (рис. 22).

Пациентке произведено оперативное вмешательство – ламинэктомия на уровне Th1, адгезиолиз, текалоскопическое разделение спаек. При операции выявлена грубая спайка, фиксировавшая спинной мозг на уровне C7–Th1, которая была иссечена. При текалоскопии каудальнее места оперативного доступа (уровень Th4–Th5) обнаружены грубые вентральные и дорсальные спайки, также фиксировавшие спинной мозг и служившие стенками арахноидальных кист (рис. 11). Они были эндоскопически иссечены, после чего отмечено восстановление пульсации спинного мозга и нормализация пассажа ликвора (рис. 15).

Пациентка активизирована на следующий день после проведенного вмешательства. Отмечен регресс неврологической симптоматики в виде снижения спастичности (на 1 балл по шкале Ashworth), отсутствие тазовых нарушений, улучшение поверхностной и глубокой чувствительности. Рана зажила первичным натяжением, выписана на 6 сутки после операции. При контрольном обследовании через 6 мес улучшение в неврологическом статусе оказалось стабильным, данных за рецидив спаечного процесса нет. Пациентка самостоятельно ходит, продолжила обучение в высшем учебном заведении.

Таким образом, ухудшение симптоматики через 11 лет после травмы у пациентки было, вероятно, обусловлено декомпенсацией спинального кровообращения на фоне прогрессирующего спаечного процесса в месте травматического повреждения с компрессией спинного мозга и нарушением ликвородинамики. Возможным механизмом развития отсроченного спаечного процесса у таких больных некоторые авторы, по аналогии с отсроченным периодом тяжелой черепно-мозговой травмы, считают аутоиммунные реакции [6]. Текалоскопия позволила эффективно осуществить фенестрацию спаек и декомпрессию спинного мозга, в т.ч. каудальнее места оперативного доступа, где спайки не были четко верифицированы при дооперационном МРТ. Метод позволил добиться стабильного регресса неврологической симптоматики, значительно улучшить качество жизни пациентки и способствовал ранней медико-социальной реабилитации.

Выводы

Метод текалоскопии применен нами впервые в отечественной нейрохирургии. По нашему мнению, текалоскопия является эффективной и безопасной минимально инвазивной манипуляцией, которая может широко применяться при хирургическом лечении адгезивных спинальных арахноидитов и арахноидальных кист. Предварительные результаты нашей работы показывают, что метод обладает преимуществом перед открытым микрохирургическим вмешательством, обеспечивая лучший клинический результат при меньшем сроке госпитализации и объеме хирургической агрессии, а также более быстрое восстановление пациентов. Кроме того, текалоскопия позволяет осуществлять биопсии экстрамедуллярных объемных образований, видеоассистенцию при синдроме фиксированного спинного мозга. Дальнейшее исследование позволит нам расширить показания к текалоскопии и оценить отсроченные результаты хирургического лечения.

Список литературы

1. *Полищук Н.Е., Корж Н.А. и др.* Инфекционно-воспалительные заболевания позвоночника и спинного мозга. М.: Медицина, 2001.

2. *Alvisi C., Cerisoli M., Giulioni M., Guerra L.* Long-term results of surgically treated congenital intradural spinal arachnoid cysts; J Neurosurg. 1987; 67: 333–335.

3. *Di Ieva A., Barolat G., Tschabitscher M. et al.* Lumbar arachnoiditis and thecaloscopy: brief review and proposed treatment algorithm. Cent Eur Neurosurg. 2010 Nov; 71(4): 207–12. doi: 10.1055/s-0029-1243201. Epub 2009 Dec 21.

4. *Koki Shimoji, Mai Ogura, Sanae Gamou et al.* A new approach for observing cerebral cisterns and ventricles via a percutaneous lumbosacral route by using fine, flexible fiberscopes J Neurosurg 2009, 110: 376–381.

5. *Kumar K., Malik S., Schulte P.A.* Symptomatic spinal arachnoid cysts: report of two cases with review of the literature.; 2003; Spine 28: E25–E29.

6. *Warnke J.P., Tschabitscher M., Nobles A.* Thecaloscopy: the endoscopy of the lumbar subarachnoid space, part I: historical review and own cadaver studies. Minim Invasive Neurosurg. 2001 Jun; 44 (2): 61–64.

7. *Warnke J.P., Mourgela S.* Endoscopic treatment of lumbar arachnoiditis. Minim Invasive Neurosurg. 2007 Feb; 50 (1): 1–6.

Thecaloscopy – newest less invasive method of diagnosis and surgical treatment in spine surgery

A.A. Kashcheev, S.O. Arestov, A.O. Goushcha

Research Center of Neurology, Russian Academy of Medical Sciences (Moscow)

Key words: thecaloscopy, epidurosopy, spinal arachnoiditis, arachnoid cysts, subarachnoid space, flexible endoscopy, neuroendoscopy, syringomyelia

Thecaloscopy is less invasive exploration of spinal subarachnoid space with ultra-thin flexible endoscope and endoscopic fenestration of scars and adhesions. Thecaloscopy was used in Russian neurosurgery at the first time. Since 2009 we operated 32 patients with following diagnosis: 17 – spinal adhesive arachnoiditis (8 – local forms, 9 – diffuse forms), 12 –spinal arachnoid cysts (7 – posstraumatic cysts, 5 – idiopathic cysts), 3 – extramedullary tumors (thecaloscopic videoassistance and biopsy). In all cases we realized exploration of subarachnoid space and pathologic lesion with endoscopic perforation of cyst or dissection of adhesions using special instrumentation. Mean follow-up in our group was 11.4 months. Neurological improvement (mean 1.4 by modified Frankel scale, 1.8 by Ashworth spasticity scale) was seen in 87% of patients operated for spinal arachnopathies. Temporary neurological deterioration (mild disturbances of deep sensitivity) was seen in 9% of patients and managed successfully with conservative treatment. 1 patient (3.1%) was operated 3 times because of relapse of adhesions. There were no serious intraoperative complications (e.g., serious bleeding, dura perforation etc). Postoperative complications included 1 CSF leakage and 1 postoperative neuralgic pain. Mean term of hospitalization was 7.6 days. According to our data, we suppose that thecaloscopy is efficient and safe method, and should be widely used for spinal arachnopaties, adhesive arachnoiditis and arachnoid cysts. Taking into account that adhesive spinal arachnoiditis is systemic process and spinal arachnoid cysts can be extended as well, thecaloscopy may be regarded as the most radical and less-invasive way of surgical treatment existing currently in neurosurgery.

Контактный адрес: Кащеев Алексей Алексеевич – врач-нейрохирург отд. нейрохирургии ФГБУ «Научный центр неврологии» РАМН. 125367, Москва, Волоколамское ш., д. 80. Тел.: +7 (495) 490-16-52;

Арестов С.О. – старш. научн. сотр. отд. нейрохирургии ФГБУ «НЦН» РАМН;

Гуща А.О. – зав. отд. нейрохирургии ФГБУ «НЦН» РАМН, проф. каф. нейрохирургии РМАПО.

Паранеопластическая коагулопатия как причина повторных нарушений мозгового кровообращения

(клинико-морфологическое наблюдение)

М.Ю. Максимова, И.Н. Смирнова, М.А. Лоскутников, Ю.А. Селиверстов, Р.П. Чайковская

ФГБУ «Научный центр неврологии» РАМН (Москва)

В последние десятилетия благодаря научно-техническому прогрессу значительно расширились диагностические возможности в медицине в целом и в неврологии в частности, что в большинстве случаев позволяет безошибочно диагностировать тип нарушений мозгового кровообращения (НМК) и уточнять патогенетический подтип ишемического инсульта. Однако в некоторых случаях нетипичного течения НМК истинные причины его развития могут быть скрыты и по-прежнему представляют определенные трудности для диагностики и лечения. В статье приводится одно из таких наблюдений.

Ключевые слова: паранеопластическая коагулопатия, нарушения мозгового кровообращения

Пациент К. 72 лет в 2009–2010 гг. был трижды госпитализирован ФГБУ «НЦН» РАМН по поводу повторных нарушений мозгового кровообращения головного мозга. В анамнезе у больного в течение многих лет повышалось артериальное давление (АД) до 150/100 мм рт. ст., систематически не лечился. С 2008 г. стал отмечать перебои в работе сердца, быструю утомляемость, слабость. В начале ноября 2009 г. перенес грипп. 10.11.09 он был обнаружен родственниками в состоянии дезориентации с неадекватным поведением: отмечалось нарушение координации движений, утрата бытовых навыков, игнорирование правого поля зрения, сбивчивая, неинформативная речь, нарушилась память на текущие события. Бригадой скорой медицинской помощи был доставлен в инфекционную больницу (т.к. за 5 дней до этого эпизода перенес грипп), где 12.11.09 при магнитно-резонансной томографии (МРТ) головного мозга был выявлен инфаркт в левом полушарии головного мозга; больной был переведен в ФГБУ «НЦН» РАМН.

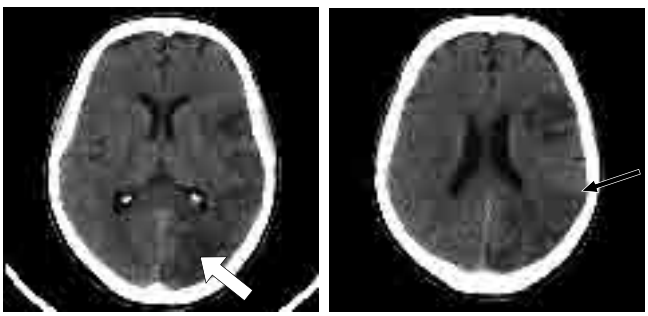

рис. 1: КТ головного мозга 19.11.09. В сером и белом веществе височной и затылочной долей левого полушария большого мозга с распространением на теменную, лобную доли, наружную капсулу и островок выявляется область с нечеткими неровными контурами неоднородно пониженной плотности (указана белой стрелкой). Слабо визуализируется субарахноидальное пространство левого полушария большого мозга на вышеописанном уровне (указано черной стрелкой).

При поступлении: состояние средней тяжести, в сознании, ориентирован, но снижена критика к своему состоянию, возбужден. АД 140/80 мм рт. ст., пульс 64 в минуту, по внутренним органам без особенностей. *В неврологическом статусе* менингеальные симптомы отсутствовали, выявлялась правосторонняя гемианопсия, сглаженность правой носогубной складки, легкие нарушения статики и координации. *Заключение психолога:* выраженная оптико-мнестическая аграфия, легкая зрительно-предметная агнозия, алексия, акалькулия. *Заключение окулиста:* гипертоническая ангиопатия сетчатки, правосторонняя гомонимная гемианопсия.

Компьютерная томография (КТ) головного мозга (рис. 1): в левом полушарии большого мозга, как в белом, так и в сером веществе височной и затылочной долей с распространением на теменную и лобную доли, а также на наружную капсулу и островок, определяется область неоднородно пониженной плотности без четких контуров. Отмечаются признаки объемного воздействия: деформирована левая латеральная борозда, сглажено субарахноидальное пространство левого полушария большого мозга.

Дуплексное сканирование магистральных артерий головы (ДС МАГ): атеросклероз. Стенозы правых общей сонной (ОСА) и позвоночной (ПА) артерий до 50%, гемодинамически незначимый изгиб левой ПА, стенозы левых внутренней сонной артерии (ВСА) и ПА до 50%. *КТ-ангиография интракраниальных артерий* (рис. 2): задняя трифуркация слева, определяется кровоток по передней соединительной артерии, асимметрия участков А1 передних мозговых артерий (правая шире левой).

рис. 2: КТ-ангиография сосудов головного мозга 19.11.09 (3D реконструкция). Левая задняя мозговая артерия (указана длинной стрелкой) отходит от левой внутренней сонной артерии (задняя трифуркация), гипоплазия участка А1 левой передней мозговой артерии (указана короткой стрелкой), выявляется кровоток по передней соединительной артерии (указана толстой стрелкой).

ЭКГ: ритм синусовый 66 ударов в 1 мин, нормальное положение электрической оси сердца. *ЭХО-КГ:* без существенной патологии. *Холтеровское мониторирование ЭКГ:* одиночные желудочковые эктопические комплексы 1 типа – 979, одиночные (42) и парные (2) наджелудочковые экстрасистолы, групповые наджелудочковые экстрасистолы (1).

Общий анализ крови, общий анализ мочи, биохимический анализ крови: без существенных изменений. *В коагулограмме:* фибриноген – 1,887 г/л, протромбиновый индекс – 56,7%, МНО – 1,402, АЧТВ – 22,2 сек., Б-фибриноген – положительный, этаноловый тест – положительный, Д-димеры >3,0 мкг/мл. Анализ крови на волчаночный антикоагулянт – 1,07% (норма), антитела к кардиолипинам – 16,4 GPL Ед/мл (норма менее 10 GPL Ед/мл).

Диагноз: острое нарушение мозгового кровообращения с развитием инфаркта в бассейне корковых ветвей левых средней (СМА) и задней (ЗМА) мозговых артерий (от 07.11.09). Атеросклероз. Артериальная гипертония. Нарушение ритма сердца: частая желудочковая экстрасистолия.

Проводилось лечение: кардиАСК, HAES, мексидол, липтонорм, аллапинин, престариум, ноотропная и метаболическая терапия, занятия с логопедом. На фоне лечения состояние больного было стабилизировано, поведение стало более упорядоченным, улучшились речь, чтение, походка, но сохранялись трудности при письме, неловкость в правой руке. Выписан на 21-й день; после выписки получал тромбоцитарные антиагреганты, статины, противоаритмическую терапию.

Повторное ухудшение состояния отмечено 19.01.10, когда утром появилось головокружение, неустойчивость при ходьбе, ухудшилась речь, память, появилась асимметрия

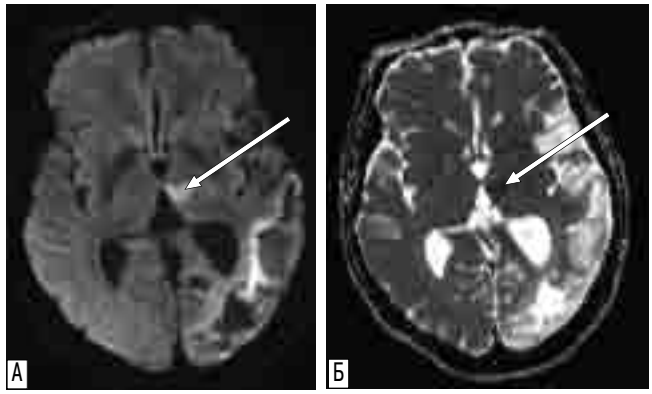

рис. 3: МРТ головного мозга 19.01.10. В левом таламусе выявляется очаг повышенной интенсивности МР-сигнала на ДВИ (b1000) (А), снижен коэффициент диффузии на ИКД-карте (Б).

лица, слабость в правых конечностях. Амбулаторно при МРТ головного мозга в режиме ДВИ выявлен свежий ишемический очаг в левом таламусе с распространением на ножку мозга (рис. 3). Повторно госпитализирован в ФГБУ «НЦН» РАМН.

При поступлении: гемодинамика стабильная. Больной несколько возбужден, в неврологическом статусе выявлялись горизонтальный нистагм, легкий правосторонний гемипарез, рефлекс Бабинского справа. При обследовании (ЭКГ, ДС МАГ, общий и биохимический анализы крови, клинический анализ мочи) новых данных не получено, в коагулограмме при нормальных значениях фибриногена (2,1 г/л) фибринолитическая активность повышена до 83% (норма 14–16%). Факторы свертывания крови V, VIII, X, протеин С в пределах нормальных значений.

При КТ-ангиографии экстракраниальных артерий с контрастом выявлено: в луковице левой ВСА – частично кальцинированная бляшка с неровным контуром протяженностью 14 мм, стеноз до 40%. В левой подключичной артерии (ПкА) с распространением на ПА – частично кальцинированная бляшка, стеноз до 35%. Справа: стенозы ОСА и ВСА до 20%, правой ПА до 40%, ПкА на расстоянии 9 мм от устья делает изгиб под острым углом с формированием септального стеноза.

Повторное нарушение мозгового кровообращения в бассейне левой задней мозговой артерии было расценено как следствие артерио-артериальной эмболии из атеросклеротической бляшки левой ВСА при наличии левосторонней задней трифуркации. В связи с этим была усилена антиагрегантная терапия (назначен клопидогрель) и проведено транскраниальное ультразвуковое мониторирование в режиме эмболодетекции в течение 50 мин, при котором микроэмболических сигналов по левой средней мозговой артерии выявлено не было. Проводилась нейрометаболическая терапия, на фоне которой восстановились адекватность поведения, сила и объем движений в правых конечностях, улучшилась походка. На момент выписки больной полностью обслуживал себя в быту, сохранялись легкие интеллектуально-мнестические расстройства.

Очередное ухудшение состояния больного произошло 21.08.10, когда появилась одышка, общая слабость, а также психопродуктивная симптоматика, дезориентация, галлю-

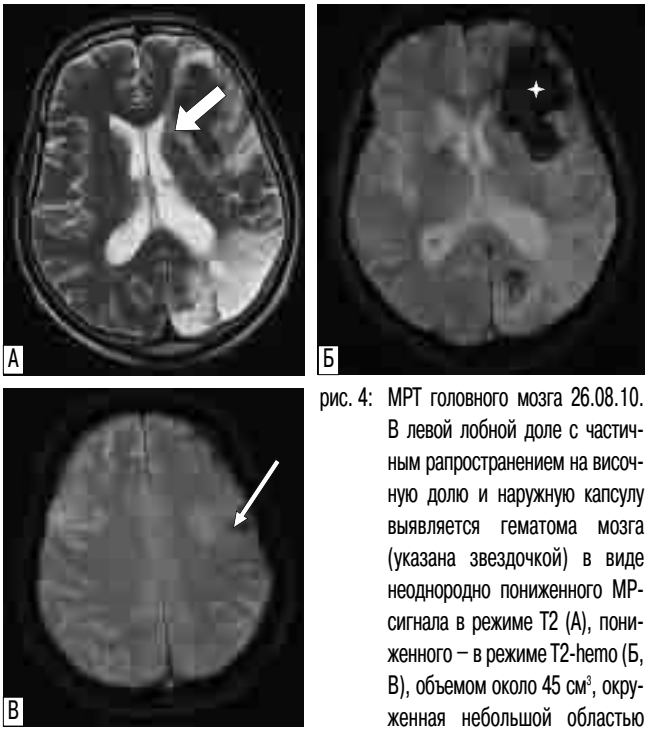

рис. 4: МРТ головного мозга 26.08.10. В левой лобной доле с частичным рапространением на височную долю и наружную капсулу выявляется гематома мозга (указана звездочкой) в виде неоднородно пониженного МР-сигнала в режиме Т2 (А), пониженного – в режиме Т2-hemo (Б, В), объемом около 45 см^3, окруженная небольшой областью отека (указана толстой стрелкой), с прорывом крови в субарахноидальное пространство (указан тонкой стрелкой).

цинации. Амбулаторно был осмотрен терапевтом, исключена острая коронарная патология и 26.08.10 пациент вновь госпитализирован в палату интенсивной терапии 2-го неврологического отделения ФГБУ «НЦН» РАМН.

При поступлении: состояние тяжелое. Частота сердечных сокращений 70 в мин. АД 140/80 мм рт. ст., ритм правильный. Со стороны внутренних органов без особенностей. Частично дезориентирован в месте и времени, некритичен, возбужден. Менингеальных симптомов нет. Правосторонняя гомонимная гемианопсия. Горизонтальный мелкоразмашистый нистагм. Легкая сглаженность правой носогубной складки. Парезов нет, тонус мышц умеренно повышен по экстрапирамидному типу. Сухожильные и периостальные рефлексы живые, выше справа. Рефлекс Бабинского справа. В пробе Ромберга неустойчив. Координаторные пробы выполняет удовлетворительно. Расстройств чувствительности не выявлено. Тазовые функции не контролирует (непроизвольная дефекация и мочеиспускание).

МРТ головного мозга (рис. 4) – в левом полушарии большого мозга в лобной доле с распространением на височную долю и наружную капсулу определяется гематома, объемом около 45 см^3, окруженная небольшой областью отека, с прорывом в субарахноидальное пространство левого полушария большого мозга. Определяются признаки объемного воздействия в виде компрессии переднего рога левого бокового желудочка и сглаженность субарахноидального пространства. МР-ангиография – данные соответствуют таковым при КТ-ангиографии.

В общем анализе крови – лейкоцитоз до 12 тыс., в биохимическом анализе крови обращал на себя внимание высокий уровень С-реактивный белок (СРБ) (65 мг/л). В коагулограмме содержание фибриногена, протромбиновое время, активированное частичное тромбопластиновое время (АЧТВ) оставались в пределах нормальных величин при положительных паракоагуляционных тестах (Б-фибриноген ++++, Д-димеры более 3,0 мкг/мл, слабо положительный этаноловый тест), общий анализ мочи без отклонений от нормы. На ЭКГ (от 01.02.10) – ритм синусовый 77 ударов в мин, возможны очаговые изменения нижней стенки левого желудочка. ЭХО-КГ – увеличение размеров правого предсердия, умеренная гипертрофия межжелудочковой перегородки, нарушение диастолической функции левого желудочка; локальных нарушений сократимости нет, сократительная функция левого желудочка в норме.

Проводилась консервативная терапия. За время пребывания пациента в ПИТе 2-го неврологического отделения у больного 28.08.10 и 31.08.10 отмечены эпизоды нестабильности гемодинамики (снижение АД до 90/50 мм рт. ст.) с болями за грудиной и одышкой. В связи с подозрением на инфаркт миокарда (отрицательная динамика ЭКГ, положительный Т-тропониновый тест, повышение уровня кардиоспецифических ферментов КФК-МВ до 34 Ед/л и ЛДГ до 808 Ед/л) консультирован дежурным кардиологом по городу, но диагноз острого инфаркта миокарда не был подтвержден.

30.08.10 при ДС вен нижних конечностей выявлен тромбоз малоберцовых вен и подколенной вены слева, который распространялся на поверхностную бедренную вену до нижней/средней трети бедра и носил флотирующий характер. Пациент консультирован сосудистым хирургом, но с учетом опасности назначения высоких доз антикоагулянтов в ранние сроки от развития обширной гематомы мозга постановка кава-фильтра без прикрытия антикоагулянтами была признана нецелесообразной, назначен фраксипарин в дозе 2850 МЕ 2 раза в сутки.

03.09.10 при повторной ЭХО-КГ было выявлено нарушение локальной сократимости нижнего сегмента в базальном и среднем отделах. 04.09.10 состояние больного резко ухудшилось: АД снизилось до 90/60 мм рт. ст., появилась одышка до 22 в мин. Вновь была вызвана специализированная кардиологическая бригада, которая диагностировала интрамуральный инфаркт миокарда давностью около 15 сут. В тот же период времени у больного появилась протеинурия (белок в моче 0,97 г/л) и частый жидкий стул при повышенном аппетите, что расценивалось как синдром мальабсорции.

В связи с нетипичным течением повторных нарушений мозгового кровообращения ишемического и геморрагического характера, присоединением ишемии миокарда и венозных тромбозов, развитием у больного полиорганной патологии и воспалительных изменений в периферической крови обсуждалась возможность системного заболевания в сочетании с коагулопатией, а также амилоидной ангиоэнцефалопатией. Для исключения васкулита и антифосфолипидного синдрома проведены специфические лабораторные тесты. Полученные результаты (ревматоидный фактор – 5 МЕ/мл; ASO – 175 МЕ/мл; p-ANCA – 1,3 Ед/мл; n-ANCA – 1,1 Ед/л; anti-dsDNA – 0,1 Ед/мл; АНФ – отриц.) позволили отказаться от высказанных предположений.

7.09.10 у больного развилась клиника тромбоэмболии мелких ветвей легочной артерии. В экстренном порядке про-

изведена операция постановки кава-фильтра, больной переведен в отделение реанимации. В последующие дни у больного нарастали явления дыхательной недостаточности. Проводилось лечение по поводу инфарктной пневмонии нижней доли левого легкого, 9.09.10 проведена интубация трахеи, начата искусственная вентиляция легких (ИВЛ).

10.09.10 отмечено ухудшение состояния больного в виде нарастания одышки, снижения АД до 60/40 мм рт. ст. Вводились промедол, мезатон, начато введение допмина через перфузор в дозе 500 мкг/кг/мин. При ЭКГ отмечено ухудшение питания области верхушки сердца; тропониновый тест положительный. Диагностирован инфаркт миокарда нижнебоковой стенки с переходом на верхушку. В 10:10 развилась асистолия, реанимационные мероприятия оказались неэффективны. В 10:52 на фоне прогрессирования острой сердечно-легочной недостаточности наступила смерть больного.

Клинический диагноз. Лобарная гематома в левом полушарии большого мозга с прорывом крови в субарахноидальное пространство от 21.08.10. Множественные острые малые глубинные инфаркты в обоих полушариях большого мозга от 21.08.10. Отек головного мозга. Последствия повторных инфарктов головного мозга в бассейне левой ВСА от 2008, 2009 гг. Атеросклероз ветвей дуги аорты. Артериальная гипертония III ст., ИБС. Острый повторный трансмуральный инфаркт миокарда в нижнебоковой стенке с переходом на верхушку сердца. Тромбоэмболия легочной артерии от 07.09.10. Состояние после постановки кава-фильтра от 07.09.10. Острая сердечная недостаточность. Отек легких. Левосторонняя нижнедолевая пневмония. Острый трахеобронхит, состояние после назотрахеальной интубации от 09.09.10 и проведения ИВЛ в течение 1-х суток. Тромбоз вен левой голени и бедра с флотирующим компонентом. ДВС-синдром, коагулопатия потребления. Нефропатия. Синдром мальабсорбции.

Патологоанатомический диагноз. Рак предстательной железы с метастазом в лимфоузел средостения. Острые повторные инфаркты миокарда в межжелудочковой перегородке и стенках левого желудочка. Постинфарктный рубец в заднебоковой стенке левого желудочка и верхушке сердца. Тромбоз мелких ветвей коронарных артерий. Атерокальциноз коронарных артерий сердца. Инфаркт с явлением организации и крупным кровоизлиянием в пределах инфаркта в левом полушарии головного мозга в коре и белом веществе нижней лобной извилины и островка, базальных ядер; прорыв крови в субарахноидальное пространство. Множественные инфаркты с признаками организации в обоих полушариях мозга и мозжечка. Тромбоз левой бедренной вены. Инфаркты разной давности в нижних долях обоих легких. Тромбы разной давности в ветвях легочных артерий и микроциркуляторном русле легких. Пневмосклероз. Гипертрофия миокарда правого желудочка. Расширение полостей правых ушка и предсердия. «Мускатная печень». Обширные ателектазы нижних долей легких. Инфаркты и рубцы в почках. Геморрагический инфаркт в селезенке. Атеросклероз аорты. Артериальная гипертония (по данным истории болезни).

Смерть больного, страдавшего раком предстательной железы с метастазом и множественными тромбозами и тромбоэмболиями (в сосудах сердца, мозга, ног, легких, почек, селезенки), вероятно, патогенетически связанными с основным заболеванием, последовала от острой сердечной недостаточности, обусловленной повторным инфарктом миокарда. Инфаркт миокарда расценивается как второе заболевание, имеющее связь с основным, т.к. в основе его лежит не только атеросклероз, но и нарушения свертываемости крови. Инфаркты головного мозга могут быть обусловлены как локальным тромбозом, так и кардиогенными тромбоэмболиями.

Таким образом, при полном совпадении диагноза в плане сердечно-сосудистой патологии неожиданной находкой при патоморфологическом исследовании оказался рак предстательной железы с метастазом в лимфоузел средостения. При жизни данная патология не была диагностирована, т.к. у больного не было никаких жалоб на дизурические явления, анализы мочи не имели отклонений от нормы вплоть до терминального состояния, когда появилась протеинурия и затем эритроцитурия. В то же время, при наблюдении за больным оставалось не совсем ясной причина коагулопатии, приведшей сначала к повторным нарушениям мозгового кровообращения ишемического характера, затем к кровоизлиянию в область «старого» ишемического очага и, наконец, к лавинообразному тромбообразованию в коронарных артериях, венах нижних конечностей и внутренних органах, приведших к летальному исходу.

Нарушения в системе гемостаза являются одним из центральных звеньев патофизиологии острых нарушений мозгового кровообращения [1]. В представленном нами случае наиболее вероятной причиной развития фатальной тромбофилии явилось онкологическое заболевание, а именно – клинически не проявлявшийся рак предстательной железы. Развитие тромбогеморрагического состояния у онкологических больных является одним из закономерных паранеопластических синдромов (ПС), зачастую определяющего тяжесть нарушения регионарного кровотока, микроциркуляции, и в ряде случаев развитие летальных исходов [3]. В отечественной литературе имеются неоднократные указания на развитие коагулопатии как варианта ПС при злокачественных новообразованиях различных локализаций [2] и лишь единичные – на развитие внутрисосудистой коагулопатии на фоне метастатической формы рака предстательной железы [4].

Паранеопластический синдром представляет собой совокупность клинико-лабораторных проявлений, обусловленных развитием в организме злокачественной опухоли, но не связанных с ее локальным или метастатическим ростом [11]. Считается, что около 8% пациентов, страдающих раком, подвержены развитию ПС [15]. Его своевременное распознавание имеет большое клиническое значение, т.к. способствует диагностике основного заболевания и может повлиять на тактику лечения пациента [11]. Одни варианты ПС регрессируют при лечении основного заболевания, другие требуют специфической терапии [14].

Рак предстательной железы является вторым по распространенности злокачественным новообразованием мочеполовой системы, приводящим к развитию ПС после почечно-клеточного рака [17]. В зарубежной литературе описано более ста случаев развития ПС на фоне рака предстательной железы, включая эндокринные и неврологические нарушения, кожные, воспалительные и гематологические (включая коагулопатии) проявления [11]. В 70% случаев рак предстательной железы манифестировал именно этим синдромом, причем в большей части случаев – уже на поздних стадиях с метастатическим распространением.

Нарушения в системе крови, обусловленные злокачественными новообразованиями предстательной железы, включают в себя острый геморрагический диатез и тромбоэмболические проявления [7–10, 12, 13, 16]. Тем не менее диссеминированное внутрисосудистое свертывание (ДВС) является наиболее часто встречающимся нарушением среди пациентов с раком предстательной железы [8]. По своему характеру ДВС может быть как острым, так и хроническим и характеризоваться повышением образования фибрина, активацией фибринолиза и неконтролируемой системной коагуляцией. Активация тромбина может вызывать микротромбозы сосудов малого и среднего калибра, в то время как истощение факторов свертывания крови и массивный фибринолиз могут приводить к острым кровотечениям [11]. При любом варианте развития событий прогноз неблагоприятный, с развитием у пациентов массивного или постепенно нарастающего ДВС [13].

С диагностической точки зрения важен тот факт, что уровень фибриногена у пациентов с ДВС, как правило, низкий и сопровождается тромбоцитопенией, повышением уровня Д-димеров и других продуктов деградации фибрина, а также удлинением протромбинового времени, активированного частичного тромбопластинового времени и тромбинового времени [11]. Считается, что субклиническое ДВС относительно чаще встречается у пациентов с метастатическим раком простаты [6, 7]. У нашего пациента из вышеперечисленных особенностей в коагулограмме отмечалось только повышение уровня Д-димеров и продуктов деградации фибрина при нормальном уровне фибриногена, что затрудняло интерпретацию данных нарушений.

Механизмы развития паранеопластического ДВС остаются неясными. Однако имеются данные, что тканевой тромбопластин и цистеиновая протеиназа, которые оба являются прокоагулянтами, экспрессируются на клетках опухоли предстательной железы и могут участвовать в запуске каскада коагуляции путем активации X фактора без участия VII фактора [5].

Менее часто встречающиеся варианты ПС, обусловленные раком предстательной железы, включают в себя тромботическую тромбоцитопеническую пурпуру (ТТП), первичный фибринолиз, асептический тромботический эндокардит и тромбозы [8]. Первичный фибринолиз отличается от ДВС нормальным уровнем тромбоцитов, Д-димеров и антитромбина III [11]. Есть сообщения, что метастатический рак предстательной железы продуцирует повышенные количества урокиназного активатора плазминогена, что может приводить к развитию «паранеопластического первичного фибринолиза» [5].

Лечение гематологических паранеопластических нарушений должно проводиться в двух направлениях: воздействие на первичный процесс (рак предстательной железы) и поддерживающая терапия, направленная на коррекцию коагулопатии [11]. При необходимости переливаются компоненты крови. В тяжелых случаях ДВС может потребоваться свежезамороженная плазма. Во многих случаях при раке предстательной железы применение антиандрогенной терапии гормональными препаратами и кетоконазола приводит к коррекции паранеопластической коагулопатии [8].

Данное наблюдение показывает, насколько важно в сложных клинических случаях проводить комплексное разностороннее обследование пациента, включая исследование органов и систем, казалось бы, напрямую не вовлеченных в патологический процесс. Очевидно, всем пациентам мужского пола с разнонаправленными труднообъяснимыми нарушениями в системе гемостаза целесообразно исследование крови на простато-специфические антитела и проведение ультразвуковой диагностики.

Список литературы

1. *Баркаган З.С.* Введение в клиническую гемостазиологию. М., 1998.

2. *Гафанов Р.А.* Литературный обзор «Лечение (гормонорезистентного) рака предстательной железы». Вестник РНЦРР. 2005; 5. http://vestnik.rncrr.ru/vestnik/v5/papers/litgafa_v5.htm

3. *Черешнев В.А., Баев В.М., Головской Б.В.* Реология крови в диагностической и профилактической работе врача общей практики: Метод. рекомендации. Пермь, 2002.

4. *Юсков В.Н.* Хирургия в вопросах и ответах. Ростов-на-Дону: Феникс, 2007.

5. *Adamson A.S., Francis J.L., Witherow R.O., Snell M.E.* Coagulopathy in the prostate cancer patient: prevalence and clinical relevance. Ann. R. Coll. Surg. Engl. 1993; 75: 100–104.

6. *Chargari C. et al.* Prostate cancer and disseminated intravascular coagulation: review of the literature [French]. Prog. Urol. 2008; 18: 9–13.

7. *Cooper D.L., Sandler A.B., Wilson L.D., Duffy T.P.* Disseminated intravascular coagulation and excessive fibrinolysis in a patient with metastatic prostate cancer. Response to epsilon-aminocaproic acid. Cancer. 1992; 70: 656–658.

8. *Duran I., Tannock I.F.* Disseminated intravascular coagulation as the presenting sign of metastatic prostate cancer. J. Gen. Intern.Med. 2006; 21: C6–C8.

9. *Haznedar R.* Pancytopenia with a hypercellular bone marrow as a possible paraneoplastic syndrome. Am. J. Hematol. 1985; 19: 205–206.

10. *Hicks J.* Case report: disseminated intravascular coagulation as the presenting sign of metastatic prostate cancer. J. Gen. Intern.Med. 2007; 22: 1062.

11. *Hong I. et al.* Paraneoplastic syndromes in prostate cancer. Nat. Rev.Urol. 2010; 7: 681–692.

12. *Jensen J.B., Langkilde N.C.* Subcutaneous bleeding: first sign of prostate cancer. Scand. J. Urol. Nephrol. 2000; 34: 215–216.

13. *Matzkin H., Braf Z.* Paraneoplastic syndromes associated with prostatic carcinoma. J. Urol. 1987; 138: 1129–1133.

14. *Nimalasena S., Freeman A., Harland S.* Paraneoplastic Cushing's syndrome in prostate cancer: a difficult management problem. BJU Int. 2008; 101: 424–427.

15. *Pelosof L.C., Gerber D.E.* Paraneoplastic syndromes: an approach to diagnosis and treatment. Mayo Clin. Proc. 2010; 85: 838–854.

16. *Pinto F. et al.* Disseminated intravascular coagulation secondary to metastatic prostate cancer: case report and review of the literature. Arch. Ital. Urol.Androl. 2009; 81: 212–214.

17. *Sacco E. et al.* Paraneoplastic syndromes in patients with urological malignancies. Urol. Int. 2009; 83: 1–11.

Paraneoplastic coagulopathy as the cause of acute repeated stroke (clinical-morphological case)

M.Yu. Maximova, I.N. Smirnova, M.A. Loskutnikov, Yu.A. Seliverstov, R.P. Chajkovskaja

Research Center of Neurology, Russian Academy of Medical Sciences (Moscow)

Key words: acute repeated stroke, paraneoplastic coagulopathy, prostate cancer

A case of paraneoplastic coagulopathy with acute repeated stroke is described in the paper. In autopsy prostate cancer was found. The overview of etiology, pathogenesis, clinical data, MRI, morphology is presented.

Контактный адрес: Максимова Марина Юрьевна – докт. мед. наук, гл. науч. сотр. II неврологического отделения ФГБУ «НЦН» РАМН. 125367, Москва, Волоколамское ш., д. 80. Тел.: +7 (495) 490-25-05;

Смирнова И.Н. – врач-невролог II неврологического отделения ФГБУ «НЦН» РАМН;

Лоскутников М.А. – врач-невролог II неврологического отделения ФГБУ «НЦН» РАМН;

Селиверстов Ю.А. – асп. V неврологического отделения ФГБУ «НЦН» РАМН;

Чайковская Р.П. – врач-патологоанатом лабораториии патологической анатомии ФГБУ «НЦН» РАМН.

О роли астроглии в головном мозге в норме и патологии

С.А. Горяйнов, С.В. Процкий, В.Е. Охотин, Г.В. Павлова, А.В. Ревищин, А.А. Потапов

ФГБУ «Институт нейрохирургии им. акад. Н.Н. Бурденко» РАМН;
ФГБУ «Научный центр неврологии» РАМН;
ФГБУН «Институт биологии гена» РАН (Москва)

Более 140 лет со времени своего открытия астроциты рассматривались как пассивные клеточные элементы головного мозга, а их основная функция, как предполагали, была ограничена участием в обеспечении трофического потенциала нейронов. Это нашло свое отражение в доктрине «нейронизма», которую на протяжении десятилетий поддерживали такие известные ученые, как H.W. von Waldeyer и S. Ramyn y Cajal, являющийся автором утверждения, что «каждая нервная клетка – полностью автономный физиологический кантон». В последнее десятилетие произошел кардинальный пересмотр взглядов на иерархическое место астроцитов в мозге. Нейробиология выдвинула астроцит на место равноправного партнера нейрона в таких основополагающих функциях мозга, как модуляция синаптической передачи, глиотрансмиссия и регуляция микроциркуляции. Открытие нового элемента глии – NG2 клеток, идентификация взаимосвязей между астроцитарным синцитием и нейрональными сетями привели к значительному расширению и дополнению нейронной доктрины. Новая парадигма заставляет пересмотреть классические представления о роли астроглии в головном мозге в норме и патологии.

Ключевые слова: астроцит, глиотрансмиссия, астровазальный каплинг, трипартитный синапс, глиопатология

История открытия глии

Первое описание клеток принадлежит R. Hooke, который в XVII в., наблюдая за строением среза пробки дерева, выявил структуры, которые напомнили ему кельи монахов в монастыре [33]. Значительно позже изучено клеточное строение нервной системы. Так, в 1837 г. J.E. Purkinje описал клетки мозжечка, названные позже его именем [66]. Спустя 9 лет R. Virchow обнаружил, что нервные клетки скрепляются между собой клееподобным веществом – «Nervenkitte», которое было названо «глией» (для клея). Он и его современники считали, что «глия» – неструктурированное, соединительнотканное вещество, которое отделяет нервные клетки друг от друга и от кровеносных сосудов [83].

Астроциты как клеточные элементы впервые идентифицировал и описал ученик R. Virchow'a O. Deiters [20]. Несколько лет спустя J. Henle и F. Merkel визуализировали глиальную сеть в сером веществе мозга [30]. Термин «astrocyte» впервые был введен M. von Lenhossek [42]. Немного позже из астроглии выделили протоплазматические [9] и фибриллярные астроциты [37]. Фибриллярные астроциты распространены преимущественно в белом веществе, а протоплазматические – в сером.

В конце XIX–начале XX в. были другие типы глиальных клеток – олигодендроглия, микроглия, эпендимальные клетки и клетки Schwann в периферической нервной системе. Олигодендроглия была впервые описана в результате совместных исследований W. Penfield, Pío Del Río-Hortega и S. Ramyn y Cajal в La Residencia des Estudiantes, Laboratorio de Histopatología в Мадриде в 1924 г. W. Penfield охарактеризовал ее как «третий элемент», описанный ранее S. Ramyn y Cajal и названный им «неастроцитарные глиальные клетки» [68].

NG2 глия – новый, пятый подтип глии в ЦНС наряду с астроглией, олигодендроглией, микроглией и эпендимоцитами [38]. NG2 клетки или полидендроциты или синантоциты (от греч. synanto – «для контакта») несут на своей поверхности NG2 протеогликан [58] и отличаются от других подтипов глии по морфологическим, антигенным и функциональным свойствам. Одна из фундаментальных функций NG2 глии – участие в репарации повреждений. Так, некоторыми исследователями описана возможность дифференцировки NG2 глии в олигодендроциты в условиях *in vitro*, в связи с чем полидендроциты рассматриваются как стволовые нервные клетки [85].

Роль и значение астроглии головного мозга в норме

Морфологические характеристики астроцитов мозга человека обнаруживают свои уникальные особенности по сравнению с таковыми у других млекопитающих [60]. В филогенезе соотношение между числом астроцитов и нейронов увеличивается и достигает своего пика в мозге человека [110; 111]. Так, в слоях I и IV коры головного мозга крысы соотношение числа нейронов и глиальных клеток составляет 2,5:1, в то время как у человека – 1,65:1 [53; 74]. Размер протоплазматического астроцита мозга человека в 2,5–3 раза больше, чем у грызунов, и имеет от 3 до 10 раз больше первичных отростков и концевых ножек, обладающих более сложным характером арборизации [80].

Важнейшей функцией астроглии является обеспечение нейронов энергетическим субстратом – в частности, лактатом, с помощью процесса анаэробного гликолиза [53]. Кроме того, астроциты головного мозга принимают участие: а) в модуляции синаптической передачи с помощью глиотрансмиттеров [11, 55]; б) в регуляции микроциркуляторных процессов посредством синтеза и выделения различных вазоактивных веществ [8, 80]; в) в формировании кратковременной и долгосрочной памяти [31]; г) в иммунном ответе [24]; д) в синаптогенезе [64]; е) в контроле

водно-ионного баланса в мозге [75]. Вклад в регуляцию водно-ионного гомеостаза со стороны астроцитов достигается участием мембранного канала аквапорина-4, который локализуется на их ножках [75].

Связи между клетками в головном мозге включают химические и электрические синапсы, нейро-глиальные и глиально-глиальные контакты. Астроциты головного мозга соединены между собой в сети с помощью белков посредством межклеточных контактов – gap junction [26]. Gap junction communication (GJC) играют решающую роль в межклеточной коммуникации, поддерживая биохимическое, ионное и электрическое сцепление между смежными клетками, и состоят из двух полуканалов (коннексонов). Каждый коннексон содержит шесть белков-коннексинов, которые формируют водные поры, обеспечивающие передачу ионов [39]. С помощью GJC астроглия, подобно миокардиоцитам, образует **функциональный синцитий**, позволяющий передавать возбуждение между несвязанными синапсами посредством волнообразного повышения концентрации иона кальция [72]. Передача сигналов в астроцитарном синцитии осуществляется как медленное колебательное повышение концентрации ионов кальция (Ca^{2+}) длительностью 10–60 сек, модулирующееся одновременной деятельностью различных синаптических входов [77]. Это явление лежит в основе внесинаптической передачи сигналов «дальнего действия» по астроцитарным сетям. В свою очередь, изменение концентрации иона кальция является сигналом, который запускает процесс глиотрансмиссии [62].

Понятие о глиотрансмиссии

Под глиотрансмиссией понимают процесс выделения глиальными клетками глиотрансмиттеров, оказывающих модулирующее воздействие на функцию синапсов. Глиотрансмиттеры – это вещества, отвечающие следующим критериям: 1) они синтезируются и депонируются в глии; 2) вызывают в течение долей секунды быстрый ответ в смежных клетках; 3) заинтересованы в патологических и физиологических процессах в ответ на различные стимулы [62]. Выделяя глиотрансмиттеры во внеклеточное пространство, астроциты используют несколько различных механизмов, основным из которых является экзоцитоз [62]. В последнее время предпринята попытка разделить и классифицировать глиотрансмиттеры на три основные класса. К ним относятся: аминокислоты (D-серин, глутамат), нуклеотиды (аденозинтрифосфорная кислота – АТФ) и пептиды (предсердный натрийуретический фактор) [62]. Кроме того, в астроцитах синтезируются газовые трансмиттеры, в частности, оксид азота (NO), оксид углерода (CO) и сероводород (H_2S).

Глутамат синтезируется в астроцитах de novo как побочный продукт цикла трикарбоновых кислот из альфа-кетоглутарата [32] и является ключевым передатчиком двунаправленной коммуникации между астроцитами и нейронами [54]. Одной из основных функций астроцитов является переработка внеклеточного глутамата с помощью системы натрий-зависимых глутаматных транспортеров, большинство из которых связано с синапсами [45, 57, 76].

D-серин синтезируется в астроцитах из L-серина с помощью фермента сериновой рацемазы и является эндогенным лигандом для нечувствительного к стрихнину глицинового участка NMDA-рецептора [87]. D-серин участвует в синаптической пластичности [46] и феномене долговременной потенциации [73]. Синтез и механизмы деградации D-серина – потенциальные фармакологические мишени для лечения болезни Альцгеймера и шизофрении [73].

Нуклеотид АТФ является доминирующим глиотрансмиттером астроцитов и депонируется в них в двух различных органеллах – секреторных везикулах и лизосомах [61, 62]. АТФ является котрансмиттером в центральной и периферической нервной системах и участвует в патогенезе нейропатической боли, черепно-мозговой травмы, ишемии, нейродегенеративных заболеваний и эпилепсии, составляя самостоятельный раздел нейронауки – пуринергическую неврологию [16].

Благодаря двум главным системам передачи сигналов – глутаматэргической и пуринэргической – астроглия способна получать все типы химической передачи, происходящей в мозге. Астроциты вовлечены в рецепцию неограниченного количества веществ, медиаторов, нейрогормонов, нейромодуляторов и нейротрансмиттеров [10, 82].

Предсердный натрийуретический фактор – один из основных глиотрансмиттеров – пептидов, выделяющийся астроцитами с помощью механизма экзоцитоза. Он обладает мочегонными свойствами и участвует в регуляции мозгового кровотока [47].

Наряду с глиотрансмиттерами, описанными выше, в астроцитах головного мозга синтезируются и газовые трансмиттеры – оксид азота (NO), оксид углерода (CO) и сероводород (H_2S). Впервые концепция об оксиде азота (NO) как об объемном нейропередатчике была выдвинута Д. Гэлли и поддержана Нобелевским лауреатом Д. Эдельманом. Согласно расчетам авторов, путь прохождения импульсов по синаптической цепочке от голубоватого места к неокортексу включает 1000 нейронов и составляет примерно 38 см; при объемном способе сигнализации тот же импульс активирует до 100 тыс. клеток, а общая длина их потенциальных кортико-петальных волокон составляет 170 м [3]. Оксид азота имеет множество точек приложения. Во-первых, он поддерживает достаточный уровень циклического гуанозинмонофосфата в гладкомышечных клетках, что необходимо для активации калиевых каналов. Во-вторых, ингибирует фермент гидроксилазу и синтез вазоконстриктора 20-HETE, способствуя вазодилатации [7].

Оксид углерода (CO) синтезируется астроцитами с помощью окислительного катаболизма гема при участии фермента гемоксигеназы. В определенной степени действие оксида азота и оксида углерода в головном мозге схожее, однако у CO имеются свои особенности, как у газового трансмиттера [50]. Считается, что большинство из известных эффектов оксида углерода обусловлены активацией гуанилатциклазы и протеинкиназ [15]. CO участвует в регуляции тонуса сосудов, пролиферации гладкомышечных клеток, нейротрансмиссии, агрегации тромбоцитов, а также в механизмах воспаления и апоптоза.

Сероводород (H_2S) синтезируется в астроцитах из цистеина с помощью кальций-зависимого фермента цистатионин-бета-синтазы [78]. Сероводород выполняет функции синаптического модулятора и нейропротектора, защищая мозг от окислительного стресса, участвует в механизмах памяти, а также является внутриклеточным мессенджером [67].

Таким образом, астроциты, будучи электрически невозбудимыми, используют множество различных механизмов для меж- и внутриклеточной передачи сигналов и модулируют работу синаптических сетей [28; 44; 52; 64; 65]. Получая сигналы от множества синапсов, астроцит интегрирует эту информацию и взаимодействует с нейронами, эндотелеоцитами сосудов и другими астроцитами. В конечном счете нейроглиальное взаимодействие осуществляется посредством нейронных кругооборотов и астроцитарных сетей [81].

Нейроваскулярный каплинг (coupling)

Увеличение энергетических затрат нейронов в области их повышенной активности приводит к увеличению скорости локального кровотока. Этот феномен, известный в настоящее время как «нейроваскулярное сцепление» (coupling), был впервые детально описан A. Mosso [49] и позже подтвержден Ch. Sherrington. Основную роль в нейроваскулярном сцеплении (каплинге) играют астроциты благодаря их тесному контакту как с нейронами, так и с сосудами. После открытия глиотрансмиссии были описаны различные вазодилататорные и вазоконстрикторные вещества, синтезируемые и депонируемые астроцитами, а также установлена роль ионов кальция в процессе каплинга [48, 53]. Регуляция кровотока астроцитами сложный, многофакторный, до конца не раскрытый процесс (рис. 1). Механизмы поддержания сосудистого тонуса являются результатом комплексного взаимодействия гладкомышечных клеток сосудов и различных вазоактивных факторов, синтезированных нейронами, астроцитами и эндетелиоцитами [21, 87].

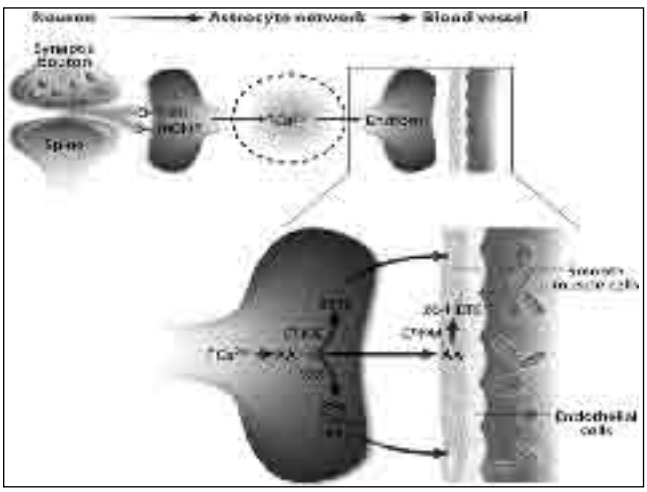

рис. 1: Схема процесса нейроваскулярного каплинга. В результате работы синапса нейромедиатор (глутамат) воздействует на глутаматные рецепторы ножки астроцита, что приводит к изменению уровня иона кальция и выделению астроцитом вазоактивных агентов, в частности, вазоконстриктора 20-HETE.

Источник: Haydon P.G. et al. Physiol. Rev. 86: 1009-1031, 2006 [27].

Трипартитный синапс

Открытие двунаправленной связи между астроцитами и нейронами изменило прежние представления о классическом синапсе как о двухкомпонентном образовании [12]. Глиотрансмиттеры оказывает влияние на модуляцию синаптической передачи в нейронах с помощью воздей-

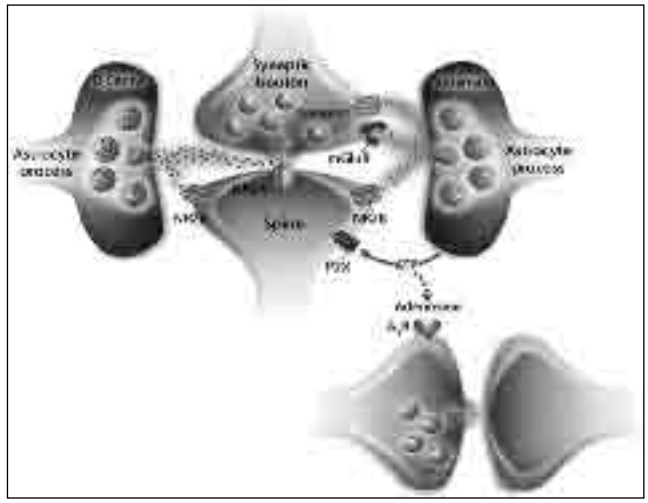

рис. 2: Схема работы трипартитного синапса. Астроцит регулирует синаптическую передачу, действуя на пред- и постсинаптические мембраны нейронов посредством глиотрансмиттеров глутамата, D-серина и АТФ:

1) глутамат воздействует на предсинаптические метаботропные глутаматные и каинатные рецепторы, увеличивая синаптическую передачу. Постсинаптические мишени глутамата – NMDA-рецепторы, активация которых приводит к деполяризации мембраны нейрона; 2) D-серин действует на глициновый участок NMDA-рецептора и регулирует синаптическую пластичность; 3) АТФ действует на постсинаптические P2X рецепторы, деполяризуя мембрану нейрона. После гидролиза АТФ превращается в аденозин, который воздействует на предсинаптические рецепторы A1, вызывая депрессию синаптической передачи [27].

Источник: Haydon P.G. et al. Physiol. Rev. 86: 1009-1031, 2006; doi:10.1152/physrev.00049.2005 [27]

ствия на соответствующие рецепторы [28]. Эта сопряженная с морфологической и физиологической точками зрения система получила название «трипартитный синапс» [25]. Трипартитный синапс – структура, состоящая из 3-х элементов: пресинапса, постсинапса и связанной с ними ножки астроцита [25, 46]. Один протоплазматический астроцит коры мозга человека интегрирует до 2 млн синапсов в его территориальной области, в то время как в мозге крысы – только от 20 тыс. до 120 тыс. синаптических контактов [80]. На основании данных о тесной взаимосвязи астроглии и синапсов в 2001 г. сформулировано понятие «функциональная нейроастроглиальная единица» в центральной нервной системе [26].

Астроциты управляют синаптогенезом, синаптической пластичностью и синаптической передачей (рис. 2). При повреждении астроцита работа синапса прекращается [64].

Роль и значение астроглии при патологии головного мозга

Патологический потенциал нейроглии был известен очень давно, и несколько видных неврологов XIX–XX вв. отмечали возможную роль глии в возникновении и прогрессировании неврологических и психических заболеваний [1, 2, 4, 6, 22, 59]. Любое повреждение мозга затрагивает астроциты, а их функция в условиях патологии в очень большой степени определяет степень повреждения нейронов. В настоящее время многие заболевания мозга относят к первичным астропатиям, например, печеночную энцефалопа-

тию и болезнь Александера [80]. Астроциты вовлечены во все формы острой и хронической патологии головного мозга [17]. Это привело ряд исследователей к введению в фундаментальную и клиническую неврологию термина «глиопатология» [79]. В ряде научных работ сформулировано понятие «патологический потенциал астроглии» [17].

При патологических воздействиях астроцит ограничивает зону повреждения и участвует в репарации нарушенной функции головного мозга [63]. В различных моделях ишемии и/или травмы головного мозга уменьшается количество глутаматного белка–транспортера EAAT2 [70]. Реактивные астроциты после экспериментальной ишемии экспрессируют в основном белок-транспортер глутамата EAAT1. Эта нейропротективная реакция защищает мозг от эксайтотоксического действия глутамата [14]. Транспортеры аминокислот EAAT могут быть перспективной мишенью для фармакотерапии черепно-мозговой травмы, в патогенезе которой потеря глутаматных транспортеров способствует вторичному повреждению головного мозга. Специфическая фармакологическая терапия, направленная на коррекцию состояния глутаматных транспортеров, может ограничить повреждение нейронов при различных видах патологии головного мозга [14].

Широко изучается молекулярная и клеточная основа церебральной ишемии [34, 71]. Так, при экспериментальной ишемии происходит увеличение синтеза астроцитами вазоконстриктора 20-HETE [40] и резкое повышение концентрации глутамата с последующей активацией инотропных NMDA рецепторов, что приводит к эксайтотоксичности и гибели нейронов [56]. В ряде работ показана протекторная роль реактивных астроцитов в зоне пенумбры при острой ишемии. В экспериментах были выведены линии мышей, лишенных способности синтезировать промежуточные филаменты, глиофибриллярный кислый белок (GFAP) и виментин (белки – признаки реактивных астроцитов). Спустя семь дней после окклюзии средней мозговой артерии объем инфаркта был на 210–350% больше у GFAP (-/-) мышей [43]. В первые часы в зоне пенумбры наблюдается умеренный ацидоз и увеличение уровня иона калия. С ростом этих показателей нарушается функция нейронов и происходит их гибель. Однако нейроны становятся более уязвимыми только при нарушении нормальной функции астроглии. В настоящее время доказана связь дисфункции астроцитов и гибели нейронов при острой ишемии мозга в эксперименте у крыс [40].

В эксперименте показана экспрессия нестин-положительных глиальных клеток вокруг зоны инфаркта и их последующая дифференцировка в нейроны, астроциты и олигодендроциты [51]. В процессе развития острой ишемии происходит перемещение множества полипотентных прогениторных GFAP-позитивных клеток субвентрикулярной зоны к очагу вокруг зоны инфаркта. Эти клетки являются источником нейрогенеза в субвентрикулярной и субгранулярной зоне взрослого человека [5]. Нейрогенез в периинфарктной зоне тесно связан с ангиогенезом посредством сосудистых факторов роста, хемокинов и наиболее активно отмечается в течение первых десяти дней после инсульта [5].

Широко дискутируется роль нарушения синтеза вазодилататора EET в патогенезе мигрени и вазоспазма после различных субарахноидальных кровоизлияний [36]. Дисфункция астроцита наблюдается при болезни Альцгеймера, длительной депрессии, лейкодистрофии, воспалительных и демиелинизирующих процессах; инфекциях, отеке мозга, метаболических энцефалопатиях, интоксикации металлами, нейродегенеративных заболеваниях, шизофрении, эпилепсии [18, 35, 52, 77]. Нарушение пуринэргической трансмиссии выявлено при различных видах болевых синдромов и мигрени [16]. Астроциты играют ведущую роль в патогенезе энцефалопатии Вернике [29]. Патология глиального глутаматного транспортера GLT-1 выявлена при болезни Гентингтона [13]. Блок глиотрансмиссии АТФ – новая перспективная мишень фармакотерапии эпилепсии [16]. Выявление роли астроцитов при различной патологии головного мозга ведет нас к поиску новых фармакологических мишеней для лечения этих заболеваний [19].

Таким образом, патология мозга в очень большой степени является патологией астроглии, которая определяет степень гибели нейронов и масштаб неврологического дефицита. Астроглия сочетает в себе две противоположности: с одной стороны, она защищает страдающую ткань мозга, ограничивая поврежденную область, а с другой – может стать причиной необратимых повреждений [23].

Заключение

Общие представления о функциях мозга до конца XX в. находились в согласии с принципом нейронной доктрины, из которой следует, что нейронные сети являются главным и основным субстратом организации высшей нервной деятельности. Парадигма изменилась в течение первого десятилетия XXI века. Оказалось, что нейронные сети встроены в более многочисленный и, вероятно, не менее сложный континуум электрически невозбудимой нейроглии, которая использует множество различных механизмов межклеточной сигнализации. Контроль над концентрацией ионов, нейромодуляторов и нейромедиаторов имеет фундаментальное значение для нормальной работы нейронных сетей.

Нейроглия достигает максимального развития у млекопитающих. Возрастание сложности мозга сопровождается увеличением числа глиальных клеток и усложнением геометрии их ножек [79, 81]. Ввиду тесной взаимосвязи синаптических сетей и астроцитов, последние стали рассматриваться в качестве интегрального компонента, заинтересованного в вычислительных функциях мозга. В информационном процессинге глия включается в выполнение различных функций, присущих нейронам: она «распознает» поступающую информацию, усиливает возникающие сигналы и депонирует избыток оборота трансмиттеров, которые формируют информационную продукцию. Однако астроглия выполняет свою роль в этих процессах специфичными, отличными от нейронов способами. Несмотря на «глиальный взрыв», который наблюдается в нейронауках в настоящее время, фундаментальный вопрос – вовлечена ли нейроглия в познание и обработку информации – остается открытым для различных гипотез и предположений. Окончательный ответ на этот вопрос остается за будущими исследованиями. В то же самое время, участие астроцитарных сетей в обработке информации может представлять собой некий резерв для дальнейшего развития и увеличения познавательной возможности мозга человека.

Человеческий мозг уникален в своей познавательной деятельности, которая требует формирования сложных многоуровневых нейроглиальных сетей и многочисленных

уровней интеграции. Нейронные сети взаимодействуют с невероятно более сложными глиальными сетями, формируя сложнейшую нейрональ-но-глиальную «диффузную невральную сеть», или как ее определяют в англоязычной литературе neuronal-glial “diffuse neural net” [80].

Хотя наши знания о роли астроглии в патологии головного мозга еще остаются фрагментарными, можно констатировать, что к настоящему моменту доказана роль астроцитов в патогенезе ряда заболеваний головного мозга, в связи с чем последние предлагается рассматривать в контексте глиопатологии и астропатологии [23, 79]. Бесспорно чрезвычайно высокая специализация нейронных сетей, которые передали нейроглии все функции по своему «обслуживанию», делает нейроны весьма уязвимыми при различных воздействиях. Можно с уверенностью полагать, что в подавляющем большинстве случаев при патологии головного мозга болеет не только нейрон, но и астроцит.

Список литературы

1. *Белецкий В.К.* Норма и патология мезоглии. Автореф. дисс. ... докт. мед. наук, Москва, 1933.

2. *Боголепов Н.Н.* О роли глии при сосудистых поражениях головного мозга. В кн.: Вопросы сосудистой патологии головного и спинного мозга, 1964, вып. 3. Кишинев; 33–40.

3. *Охотин В.Е., Калиниченко С.Г., Дудина Ю.В.* NO-эргическая трансмиссия и NO как объемный трансмиттер. Эффекты оксида азота, механизмы синаптической пластичности и эпилептогенеза. Журн. Успехи физиологических наук 2002; апрель-июнь; 33 (2): 41–55.

4. *Ройтбак А.И.* В кн.: Глия и ее роль в нервной деятельности. Спб.: Наука, 1993.

5. *Alvarez-Buylla A., Lim D.A.* For the long run: maintaining germinal niches in the adult brain. Neuron. 2004 Mar 4; 41 (5): 683–686.

6. *Alzheimer A.* 1910 Beiträge zur Kenntnis der pathologischen Neuroglia und ihrer Be ziehungen zu den Abbauvorgängen im Nervengewebe. In: Nissl, F., Alzheimer, A. (Eds.). Histologische und histopathologische Arbeiten über die Grosshirnrinde mit besonderer Berücksichtigung der pathologischen Anatomie der Geisteskrankheiten. Gustav Fischer, Jena, pp. 401–562.

7. *Alonso-Galicia M., Hudetz A.G., Shen H. et al.* Contribution of 20-HETE to vasodilator actions of nitric oxide in the cerebral microcirculation. 1999. Stroke 30: 2727–2734,

8. *Anderson C.M., Nedergaard M.* Astrocyte-mediated control of cerebral microcirculation. Trends Neurosci. 2003 Jul; 26 (7): 340–344; author reply 344–345.

9. *Andriezen W.L.,* 1893. The neuroglia elements of the brain. Br. Med. J. 2, 227–230.

10. *Araque A., Martín E.D., Perea G., Arellano J.I. et al.* Synaptically released acetylcholine evokes Ca^{2+} elevations in astrocytes in hippocampal slices. J Neurosci. 2002 Apr 1;22(7):2443-50.

11. *Araque A., Parpura V., Sanzgiri R.P., Haydon P.G.* Tripartite synapses: glia, the unacknowledged partner. Trends Neurosci. 1999 May; 22 (5): 208–215.

12. *Araque A.* Astrocytes process synaptic information. Neuron Glia Biol. 2008 Feb; 4 (1): 3–10. Epub 2009 Feb 27.

13. *Behrens P.F., Franz P., Woodman B. et al.* Impaired glutamate transport and glutamate-glutamine cycling: downstream effects of the Huntington mutation. 2002 Brain 125 (Pt 8): 1908–1922.

14. *Beschorner R., Dietz K., Schauer N. et al.* Expression of EAAT1 reflects a possible neuroprotective function of reactive astrocytes and activated microglia following human traumatic brain injury. 2007 Histol Histopathol 22 (5): 515–526.

15. *Bilban M., Haschemi A., Wegiel B. et al.* Heme oxygenase and carbon monoxide initiate homeostatic signaling. 2008 J Mol Med 86 (3): 267–279.

16. *Burnstock G.* Purinergic signalling: past, present and future. Braz J Med Biol Res 2009 42 (1): 3–8.

17. *Chvátal A., Anderová M., Neprasová H., Prajerová I. et al.* Pathological potential of astroglia. Physiol Res. 2008;57 Suppl 3:S101-10. Epub 2008 May 13.

18. *D'Ambrosio R.* Does glutamate released by astrocytes cause focal epilepsy? Epilepsy Curr. 2006 Sep-Oct; 6 (5): 173–176.

19. *De Keyser J., Mostert J.P., Koch M.W.* Dysfunctional astrocytes as key players in the pathogenesis of central nervous system disorders. J Neurol Sci. 2008 Apr 15; 267 (1–2): 3–16. Epub 2007 Nov 1.

20. *Deiters, O.,* 1865. Untersuchungen über Gehirn und Rückenmark des Menschen und der Säugethiere. Vieweg, Braunschweig.

21. *Dora K.A.* Does arterial myogenic tone determine blood flow distribution in vivo? Am J Physiol Heart Circ Physiol. 2005 Oct; 289 (4): H1323–5.

22. *Frommann C.,* 1878. Untersuchungen über die Gewebsveränderungen bei der Multiplen Sklerose des Gehirns und Rückenmarks. Verlag von Gustav Fischer, Jena.

23. *Giaume C., Kirchhoff F., Matute C. et al.* Glia: the fulcrum of brain diseases. Cell Death Differ. 2007 Jul; 14 (7): 1324–1335.

24. *Girvin A.M., Gordon K.B., Welsh C.J., Clipstone N.A. et al.* Differential abilities of central nervous system resident endothelial cells and astrocytes to serve as inducible antigen-presenting cells. Blood. 2002 May 15; 99 (10): 3692–3701.

25. *Halassa M.M., Fellin T., Haydon P.G.* The tripartite synapse: roles for gliotransmission in health and disease. 2007 Trends Mol Med 13 (2): 54–63.

26. *Haydon P.G.* Glia: listening and talking to the synapse. Nat. Rev. 2001 Neurosci 2: 185–193.

27. *Haydon P.G., Carmignoto G.* Astrocyte control of synaptic transmission and neurovascular coupling. Physiol Rev. 2006 Jul; 86 (3): 1009–1031.

28. *Haydon P.G., Blendy J., Moss S.J., Rob Jackson F.* Astrocytic control of synaptic transmission and plasticity: a target for drugs of abuse? 2009 Neuropharmacology 56 Suppl 1: 83–90.

29. *Hazell A.S., Sheedy D., Oanea R. et al.* Loss of astrocytic glutamate transporters in Wernicke encephalopathy. Glia. 2009 Jun 29. [Epub ahead of print].

30. *Henle J., Merkel, F.,* 1869. Uber die sogenannte Bindesubstanz der Centralorgane des Nervensystems. Z. Med. 34, 49–82.

31. *Hertz L., Gibbs M.E.* What learning in day-old chickens can teach a neurochemist: focus on astrocyte metabolism. J Neurochem. 2009 May; 109 Suppl 1:10–16.

32. *Hertz L., Dringen R., Schousboe A., Robinson S.R.* Astrocytes: glutamate producers for neurons. J. Neurosci Res. 1999 Aug 15; 57 (4): 417–428.

33. *Hooke R.* 1665. Micrographia: or, some physiological descriptions of minute bodies made by magnifying glasses. London: J. Martyn and J. Allestry.

34. *Iadecola C., Ross M.E.* Molecular pathology of cerebral ischemia: delayed gene expression and strategies for neuroprotection. Ann N Y Acad Sci. 1997 Dec 19; 835: 203–217.

35. *Iadecola C., Nedergaard M.* Glial regulation of the cerebral microvasculature. Nat Neurosci. 2007 Nov; 10 (11): 1369–1376.

36. *Iliff J.J., Wang R., Zeldin D.C., Alkayed N.J.* Epoxyeicosanoids as mediators of neurogenic vasodilation in cerebral vessels. J Physiol Heart Circ Physiol. 2009 May; 296 (5): H1352–63.

37. *Kölliker A.,* 1893. Handbuch der Gewebelchre des menschen. Wilhelm Engelmann, Leipzig.

38. *Krawczyk A., Jaworska-Adamu J.* Synantocytes: the fifth type of glia? In comparison with astrocytes. Folia Histochem Cytobiol. 2010 Jan; 48 (2): 173–177.

39. *Kumar N.M., Gilula N.B.* The gap junction communication channel. Cell. 1996 Feb 9; 84 (3): 381–388.

40. *Largo C., Cuevas P., Herreras O.* Is glia disfunction the initial cause of neuronal death in ischemic penumbra? Neurol Res. 1996 Oct; 18 (5): 445–448.

41. *Lee W., Parpura V.* Micropatterned substrates for studying astrocytes in culture. Front Neurosci. 2009 Dec 15; 3 (3): 381–387.

42. *Lenhosek M.V.,* 1891. Zur Kenntnis der Neuroglia des menschlichen Ruckenmarkes. Verh. Anat. Ges. 5, 193–221.

43. *Li L., Lundkvist A., Andersson D. et al.* Protective role of reactive astrocytes in brain ischemia. 2008 J Cereb Blood Flow Metab 28 (3): 468–481.

44. *Liauw J., Hoang S., Choi M. et al.* Thrombospondins 1 and 2 are necessary for synaptic plasticity and functional recovery after stroke. J Cereb Blood Flow Metab. 2008 Oct; 28 (10): 1722–1732. Epub 2008 Jul 2.

45. *Maragakis N.J., Rothstein J.D.* Glutamate transporters: animal models to neurologic disease. 2008 Neurobiol Dis 15: 461–473.

46. *Martineau M., Baux G., Mothet J.P.* Gliotransmission at central glutamatergic synapses: D-serine on stage. 2006 J Physiol Paris 99 (2–3): 103–110.

47. *McKenzie J.C., Juan Y.W., Thomas C.R. et al.* Atrial natriuretic peptide-like immunoreactivity in neurons and astrocytes of human cerebellum and inferior olivary complex. J. Histochem Cytochem. 2001 Nov; 49 (11): 1453–1467.

48. *Metea M.R., Newman E.A.* Glial cells dilate and constrict blood vessels: a mechanism of neurovascular coupling. J Neurosci. 2006 Mar 15; 26 (11): 2862–2870.

49. *Mosso A.* Sulla circolazione del sangue nel cervello delluomo, Roma, 1880.

50. *Mustafa A.K., Gadalla M.M., Snyder S.H.* Signaling by gasotransmitters. 2009 Sci Signal 2 (68): re2.

51. *Nakagomi T., Taguchi A., Fujimori Y. et al.* Isolation and characterization of neural stem/progenitor cells from post-stroke cerebral cortex in mice. Eur J Neurosci. 2009 May; 29 (9): 1842–1852. Epub 2009 Apr 17.

52. *Nagele R.G., Wegiel J., Venkataraman V. et al.* Contribution of glial cells to the development of amyloid plaques in Alzheimer's disease. Neurobiol Aging. 2004 May-Jun; 25 (5): 663–674.

53. *Nedergaard M., Ransom B., Goldman S.A.* New roles for astrocytes: redefining the functional architecture of the brain. Trends Neurosci. 2003 Oct; 26 (10): 523–530.

54. *Nedergaard M., Takano T., Hansen A.J.* Beyond the role of glutamate as a neurotransmitter. Nat Rev Neurosci. 2002 Sep; 3 (9): 748–755.

55. *Newman E.A.* New roles for astrocytes: regulation of synaptic transmission. 2003 Trends Neurosci. 26 (10): 536–542.

56. *Nicholls D., Attwell D.* The release and uptake of excitatory amino acids. 1990. Trends Pharmacol Sci 11: 462–468.

57. *Nicholls J.G., Martin A.R., Wallace B.G. et al.* From Neuron to Brain, Fifth Edition, Sunderland, Massachusetts 2001.

58. *Nishiyama A.* Polydendrocytes: NG2 cells with many roles in development and repair of the CNS. Neuroscientist. 2007 Feb; 13 (1): 62–76.

59. *Nissl F.,* 1899. Ueber einige Beziehungen zwischen Nervenzellerkrankungen und gliiSsen Erscheinungen bei verschiedenen Psychosen. Arch. Psychiat. 32, 1–21.Niwa et al., 2000.

60. *Oberheim N.A., Takano T., Han X. et al.* Uniquely hominid features of adult human astrocytes. J Neurosci. 2009 Mar 11; 29 (10): 3276–3287.

61. *Pangrsic T., Potokar M., Stenovec M. et al.* Exocytotic release of ATP from cultured astrocytes. 2007 J Biol Chem. 282 (39): 28749–28758.

62. *Parpura V., Zorec R.* Gliotransmission: Exocytotic release from astrocytes. Brain Res Rev. 2010 May; 63 (1–2): 83–92. Epub 2009 Dec 4.

63. *Pekny M., Nilsson M.* Astrocyte activation and reactive gliosis. Glia. 2005 Jun; 50 (4): 427–434.

64. *Pfrieger F.W., Barres B.A.* New views on synapse-glia interactions. Curr Opin Neurobiol. 1996 Oct; 6 (5): 615–621.

65. *Pfrieger F.W., Barres B.A.* Synaptic efficacy enhanced by glial cells in vitro. Science. 1997 Sep 12; 277 (5332): 1684–1687.

66. *Purkinje J.E.,* 1837. Neueste Beobachtungen uber die Struktur des Gehirns. Opera Omnia.

67. *Qu K., Lee S.W., Bian J.S. et al.* Hydrogen sulfide: neurochemistry and neurobiology. 2008 Neurochem Int 52 (1–2): 155–165.

68. *Ramyn y Cajal S.,* 1920. Algunas consideraciones sobre la mesoglia de Robertson y Rio-Hortega. Trab. Lab. Invest. Biol. Univ. Madrid 18, 109–127.

69. *Cajal Ramon.* Contribucion al conocimiento de la neuroglia del cerebro humano. 1913 Trab Lab Invest Biol 11, 255–315.

70. *Rebel A., Koehler R.C., Martin L.J.* In situ immunoradiographic method for quantification of specific proteins in normal and ischemic brain regions. 2005 J. Neurosci Methods 143: 227–235.

71. *Rossi D.J., Oshima T., Attwell D.* Glutamate release in severe brain ischaemia is mainly by reversed uptake. 2000 Nature 403: 316–321.

72. *Schipke C.G., Kettenmann H.* Astrocyte responses to neuronal activity. Glia. 2004 Aug 15; 47 (3): 226–232.

73. *Scolari M.J., Acosta G.B.* D-serine: a new word in the glutamatergic neuro-glial language. 2007 Amino Acids 33 (4): 563–574.

74. *Sherwood C.C., Stimpson C.D., Raghanti M.A. et al.* Evolution of increased glia-neuron ratios in the human frontal cortex. Proc Natl Acad Sci U S A. 2006 Sep 12; 103 (37): 13606–13611. Epub 2006 Aug 28.

75. *Simard M., Nedergaard M.* The neurobiology of glia in the context of water and ion homeostasis. Neuroscience. 2004; 129 (4): 877–896.

76. *Struzynska L.* A glutamatergic component of lead toxicity in adult brain: the role of astrocytic glutamate transporters. Neurochem Int. 2009 Jul-Aug; 55 (1–3): 151–156.

77. *Tian G.F., Azmi H., Takano T. et al.* An astrocytic basis of epilepsy. Nat Med. 2005 Sep; 11 (9): 973–981. Epub 2005 Aug 14.

78. *Umemura K., Kimura H.* Hydrogen sulfide enhances reducing activity in neurons: neurotrophic role of H2S in the brain? Antioxid Redox Signal 2007 9 (11): 2035–2041.

79. *Verkhratsky A., Parpura V.* Recent advances in (patho)physiology of astroglia. Acta Pharmacol Sin. 2010 Sep; 31 (9): 1044–1054. Epub 2010 Aug 9.

80. *Verkhratsky A., Parpura V., Rodrıguez J.J.* Where the thoughts dwell: the physiology of neuronal-glial "diffuse neural net". Brain Res Rev. 2011 Jan 7; 66 (1-2): 133–51. Epub 2010 Jun 9.

81. *Verkhratsky A., Toescu E.C.* Neuronal-glial networks as substrate for CNS integration. J Cell Mol Med. 2006 Oct-Dec; 10 (4): 826–836.

82. *Verkhratsky A., Steinhöuser C.* Ion channels in glial cells. Brain Res Brain Res Rev. 2000 Apr; 32 (2-3): 380–412.

83. *Virchow R.,* 1856. Gesammelte Abhandlungen zyrwissenschaftlischen Medizin. Verlag von Meidinger Sohn & Comp, Frankfurt.

84. *Webster H., Aström K.E.* Gliogenesis: historical perspectives, 1839-1985. Adv Anat Embryol Cell Biol. 2009; 202: 1–109.

85. *Wigley R., Hamilton N., Nishiyama A. et al.* Morphological and physiological interactions of NG2-glia with astrocytes and neurons. J Anat. 2007 Jun; 210 (6): 661–670. Epub 2007 Apr 25.

86. *Wolosker H., Blackshaw S., Snyder S.H.* Serine racemase: a glial enzyme synthesizing D-serine to regulate glutamate-N-methyl-D-aspartate neurotransmission.Proc Natl Acad Sci U S A. 1999 Nov 9; 96 (23): 13409–13414.

87. *Zonta M., Angulo M.C., Gobbo S. et al.* Neuron-to-astrocyte signaling is central to the dynamic control of brain microcirculation. 2003 Nat Neurosci 6: 43–50.

About astroglia in the brain and pathology

S.A. Goryaynov, S.V. Protsky, V.E. Okhotin, G.V. Pavlova, A.V. Revischin, A.A. Potapov

N.N. Burdenko Institute of Neurosurgery, Russian Academy of Medical Sciences;
Research Center of Neurology, Russian Academy of Medical Sciences;
Institute of Gene Biology, RAS (Moscow)

Key words: astrocyte, gliotransmission, neurovascular coupling, tripartite synapse, gliopathology

More than 140 years astrocytes were described as passive cellular elements of the brain, and their function was limited participation in providing trophic potential of neurons. It was described as doctrine of "neuronism" which supported such famous scientists as H.W. von Waldeyer and S. Ramun y Cajal, who is the author of phrases "each nerve cell – a fully autonomous physiological canton" [68]. During last time we can see a revision of views on the role of astrocytes in the brain. Astrocyte is equal partner of the neuron in such fundamental functions of the brain, as modulation of synaptic transmission, gliotransmission and regulation of microcirculation. Discovery of a new element of glia – NG2 cells, identification of the relationship between neuronal networks and astrocyte syncytium have changed the doctrine of neuronism. New paradigm revises the role of astroglia in the brain in health and disease.

Контактный адрес: Горяйнов Сергей Алексеевич – врач-нейрохирург, асп. ФГБУ «Научно-исследовательский институт нейрохирургии им. акад. Н.Н. Бурденко» РАМН. 125047, Москва, ул. 4 Тверская-Ямская, 16. Тел.: +7 (499) 972-86-81; e-mail: sergey255@yandex.ru;

Процкий С.В. – врач-нейрохирург ФГБУ «Научный центр неврологии» РАМН;

Охотин В.Е. – проф. ФГБУН «Института биологии гена» РАН;

Павлова Г.В. – рук. лаб. нейрогенетики и генетики развития ФГБУН «Института биологии гена» РАН;

Ревищин А.В. – ст. науч. сотр. лаб. нейрогенетики и генетики развития ФГБУН «Института биологии гена» РАН;

Потапов А.А. – академик РАН и РАМН, зам. директора по научной работе ФГБУ «Научно-исследовательский институт нейрохирургии им. акад. Н.Н. Бурденко» РАМН.

Том 7. № 1 2013
www.annaly-nevrologii.ru

Механизмы нейропластичности и реабилитация в острейшем периоде инсульта

И.В. Сидякина, Т.В. Шаповаленко, К.В. Лядов

ФГБУ «Лечебно-реабилитационный центр» Минздрава РФ (Москва)

В научном обзоре освещаются основные механизмы нейропластичности, реализуемые в острейшем периоде инсульта. Обсуждаются условия, благодаря которым возможно оптимизировать процессы восстановления нейронов. На основании экспериментальных и клинических данных обосновывается целесообразность проведения ранней нейрореабилитации, а также необходимость пересмотра концепции ведения пациентов с острыми нарушениями мозгового кровообращения.

Ключевые слова: нейропластичность, острейший период инсульта, нейрореабилитация

Введение

Еще полвека назад большинство врачей были уверены, что регенерация нервной ткани невозможна и потому лечение больных с тяжелым поражением головного мозга бесперспективно. Основоположник восстановительной медицины Howard A. Rusk так описывал доминировавшее в середине XX в. отношение к пациентам, перенесшим инсульт: «Поскольку в те годы помочь больному, перенесшему инсульт, было нечем, я, как и многие врачи, выработал стратегию их лечения, включавшую преимущественно слова успокоения. В моей практике было множество парализованных пациентов, признанных негодными к труду – им оставалось только сидеть дома и размышлять о своем состоянии. Они стремились ко мне на контрольные осмотры, но мне хотелось видеть этих пациентов как можно реже. Тогда я не осознавал, что перед лицом больных, перенесших инсульт, остро чувствовал свою незащищенность. В глубине души я испытывал вину от того, что не знал, чем им помочь. Заходя ко мне в кабинет, эти больные всегда хотели поговорить. Если их не останавливали, они могли говорить час, в то время как десятки других людей ожидали очереди в коридоре. Я измерял давление и вносил незначительные изменения в назначения для того, чтобы больной поверил, что хотя бы что-то делается. Затем я спешил выйти из кабинета...» [28].

В начале XXI в. нейрореабилитация считается одним из наиболее перспективных направлений медицины. Разительная перемена в отношении к больным с органическим повреждением головного мозга во многом объясняется открытиями нейронаук. По мере совершенствования методов изучения центральной нервной системы (ЦНС) обнаруживаются многочисленные пути восстановления утраченных функций – механизмы нейропластичности. В то же время, наблюдается разрыв между тем потенциалом восстановления, которым, по данным экспериментальных исследований, обладает ЦНС, и клиническими исходами инсульта. Даже после полноценного курса реабилитации 14% больных, перенесших инсульт, остаются тяжело инвалидизированными; лишь у 35% больных с тяжелым и у 20% больных с крайне тяжелым инсультом впоследствии не отмечается ограничений в жизнедеятельности [18]. Предполагается, что степень функционального восстановления ЦНС можно повысить, если в полной мере использовать свойство нейропластичности в ходе реабилитации.

Особый интерес в плане влияния на нейропластичность представляет начало реабилитации в острейшем периоде инсульта. По данным исследований, задержка начала реабилитации даже на несколько недель приводит к значительному ухудшению функционального исхода [25, 29]. Считается, что в раннем периоде инсульта действуют естественные механизмы, способствующие активной реорганизации клеток головного мозга, и реабилитация способствует их реализации [17]. В данном обзоре систематизированы знания о механизмах ранней нейропластичности, данные о возможности влияния на них у животных и результаты немногочисленных клинических исследований ранней реабилитации.

Механизмы восстановления утраченных функций

ЦНС ввиду сложности организации более других частей организма подвержена повреждению: головной мозг крайне чувствителен к гипоксии, механическим и метаболическим влияниям. Уязвимость ЦНС компенсируется нейропластичностью – способностью к перестройке и восстановлению утраченных функций.

Нейропластичность на анатомическом уровне обеспечивается богатством связей между различными частями головного и спинного мозга и наличием нескольких зон, отвечающих за сходные функции. К примеру, в пирамидный путь, помимо аксонов нейронов прецентральной извилины, входят аксоны нейронов премоторной, первичной сенсорной, теменной ассоциативной и дополнительной моторной коры; при этом от 10 до 30% волокон пирамидного пути проходят ипсилатерально. Наиболее пластичной частью головного мозга является кора больших полушарий, однако восстановление возможно и при повреждениях на подкорковом уровне.

На клеточном уровне выделяют следующие механизмы нейропластичности: спраутинг, арборизация, изменение

синаптической проводимости, нейрогенез. Спраутингом (от англ. “sprouting” – давать побеги) называют отрастание от тел нейронов новых дендритов и аксонов. В участках мозга, окружающих зону инфаркта, уже через несколько недель после повреждения образуются новые отростки длиной до нескольких миллиметров [6]. Наряду со спраутингом идет ветвление уже имеющихся дендритов, или арборизация (от англ. “arbor” – дерево).

Предполагается, что за счет спраутинга и арборизации близлежащих нейронов происходит замещение функций пострадавших в ходе инсульта клеток. Показательны опыты на обезьянах, в ходе которых моделировали инсульт с захватом зоны 3b, соответствующей чувствительности кончиков пальцев рук. По мере восстановления сенсомоторных навыков корковое представительство пальцев рук расширялось за счет зоны 1 и зоны 3a – тех участков, которые в физиологических условиях отвечали лишь за проприоцептивную чувствительность [7]. Сходные процессы были выявлены и у людей: по данным функциональной магнитно-резонансной томографии (фМРТ), при восстановлении моторных функций после инфаркта в прецентральной извилине возникает активация премоторной коры, дополнительной моторной области и вторичной соматосенсорной коры [16]. Спраутинг и арборизация могут наблюдаться в различные сроки инсульта, однако наиболее активно эти процессы идут в первый месяц [17].

За счет изменения синаптической проводимости после инсульта в ЦНС активируются альтернативные пути проведения сигналов, в т.ч. те, которые в норме имеют небольшое значение либо не задействуются вовсе. Примером может служить компенсация моторного дефицита за счет ипсилатеральной по отношению к паретичным конечностям стороны. Ее анатомической основой являются неперекрещенные вентральные кортикоспинальные пути, составляющие до 15% от всего кортикоспинального тракта. В эксперименте было показано, что активация моторных зон противоположного полушария отмечается уже на 3-й день после инсульта и продолжается до 14-го дня; впоследствии активность ипсилатеральной коры снижается, а параллельно этому снижению начинают активизироваться периинфарктные зоны пораженного полушария. В литературе дискутируется роль ипсилатеральной активации: по данным одних экспериментов, этот феномен представляется патологическим, по данным других – компенсаторным. Большинство авторов сходятся на том, что восстановление моторных функций за счет ипсилатеральной коры малоэффективно по сравнению с активацией периинфарктных зон. Однако при обширном инсульте, когда поражается не только вся моторная кора, но и граничащие с нею зоны, ипсилатеральная активация бывает единственным возможным путем восстановления [22, 32].

Долгое время было общепризнано, что у взрослых людей новые нейроны не образуются. Как следствие, считалось, что восстановление после инсульта возможно лишь в той степени, в которой оставшиеся в живых клетки могут заместить функции погибших. В 1990 гг. было показано, что в головном мозге взрослых людей постоянно появляются новые нейроны [11]. В субвентрикулярной зоне боковых желудочков и зубчатой извилине гиппокампа находятся нервные стволовые клетки, из которых образуются нейробласты. В физиологических условиях эти нейробласты мигрируют в обонятельные луковицы, где проходят дифференцировку [34]. На экспериментальной модели инсульта было показано, что после повреждения головного мозга нейрогенез в субвентрикулярной зоне усиливается, причем образующиеся нейробласты мигрируют в периинфрактные зоны полосатого тела и коры больших полушарий, где дифференцируются во взрослые нейроны [2, 14, 26, 31, 35]. Усиление нейрогенеза после инсульта было выявлено и у взрослых людей, в частности, у больных пожилого и старческого возраста [15, 19, 21].

Таким образом, ЦНС даже у взрослого человека обладает большим потенциалом восстановления утраченных функций, вплоть до образования новых нейронов. По всей видимости, лишь небольшая часть этого потенциала реализуется в ходе нейрореабилитации, из-за чего исходы инсульта зачастую остаются неблагоприятными.

Влияние ранней реабилитации на процессы нейропластичности

Данные экспериментальных исследований свидетельствуют о том, что нейропластичность – это динамический процесс, на который влияют не только свойства организма, но и те условия, в которых он находится.

Роль тренировки и социальной активности продемонстрирована в опыте A. Risedal и соавт. [27]. Исследователи моделировали у крыс инфаркт в бассейне средней мозговой артерии. Сразу после инсульта животных делили на четыре группы: 1 – содержание в индивидуальной клетке без оборудования для тренировок, 2 – содержание в индивидуальной клетке с беговым колесом, 3 – содержание в клетке вместе с другими крысами, 4 – содержание в клетке с обогащенной обстановкой (лестницы, бруски и прочие конструкции) вместе с другими крысами. Через месяц наилучшие исходы отмечались у крыс групп 3 и 4. Таким образом, отсутствие тренировки и социальной активности негативно сказываются на функциональном восстановлении после инсульта.

Определяющая роль тренировки утраченных функций была показана и в экспериментах на приматах. У обезьян моделировали небольшой инсульт в зоне первичной моторной коры, отвечающей за функцию руки, и в дальнейшем исследовали корковое представительство этой конечности [23]. При отсутствии тренировки происходила утрата коркового представительства руки не только в пораженном участке коры, но и в окружающих зонах. В то же время, использование паретичной руки приводило к сохранению ее коркового представительства [24]. В англоязычной литературе феномен безвозвратной утраты тех функций, которые не подвергаются тренировке, обозначают афоризмом ”Use it or lose it” – «Используй или потеряй».

Заметим, что в большинстве современных стационаров пациенты в первые недели после инсульта оказываются в условиях, напоминающих группу 1 из приведенного выше опыта. На протяжении дней и недель они лежат в постели и видят преимущественно потолок палаты; поскольку в большинстве стационаров посещения ограничены, больные редко получают достаточно общения. Австралийская исследовательница J. Bernhardt охарактеризовала те условия, в которых оказываются больные в первые недели после инсульта, словами «inactive and alone» – «пассивный и одинокий» [4].

Важно понимать, что назначение лекарственных препаратов, призванных стимулировать восстановление головного мозга, ни в коем случае не заменяют тренировки утраченных функций. Данные исследований свидетельствуют о

важности сочетания фармакотерапии с тренировкой утраченных функций. D.M. Feeney и D.A. Hovda исследовали восстановление бинокулярного зрения у кошек после двухсторонней аблации первичной зрительной коры [12]. Животных разделили на три группы. В первой группе проводили лечение амфетамином и помещали животных на визуальный обрыв (Визуальный обрыв – это специальный стенд, который состоит из ящика, накрытого сверху листом стекла. Под стеклом на разных половинах ящика находятся две поверхности с шахматным узором: одна – прямо под стеклом – «мелкая» сторона, а другая – на несколько метров вниз от стекла – «глубокая» сторона. Животные стараются оставаться на «мелкой» стороне, используя при этом зрение). Во второй группе фармакотерапию не использовали, но животных также помещали на визуальный обрыв. В третьей группе животных лечили амфетамином, но содержали в темноте. Восстановление зрения отмечалось только у животных первой группы – при сочетании фармакотерапии с тренировкой. Таким образом, фармакотерапия не отменяет сформулированного выше правила «Используй или потеряй».

Имеет значение не только сам факт проведения реабилитации, но и сроки ее начала. Одно из наиболее показательных экспериментальных исследований, демонстрирующих преимущества раннего начала реабилитации, было выполнено группой ученых во главе с J. Biernaskie [5]. У крыс моделировали микроинсульт, а затем реабилитировали их, начиная с 5, 14, 30 дня после инсульта. Суть реабилитации состояла в обогащении обстановки (клетка с брусками, лестницами и др.) и в прицельной тренировке паретичных конечностей – животным давали задания, в которых они могли достать лакомство только поврежденными конечностями. В контрольной группе крыс реабилитацию не проводили. В группе очень ранней реабилитации (начиная с 5 дня) наблюдалось значительное восстановление неврологических функций. У крыс, реабилитированных с 14 дня, наблюдали умеренное восстановление неврологических функций. Результаты реабилитации крыс с 30 дня после инсульта практически не отличались от таковых в контрольной группе. В том же эксперименте исследовали морфологию нейронов в неповрежденных участках моторной коры. В группе очень ранней реабилитации (начиная с 5 дня) увеличилось количество дендритов (арборизация), чего не отмечалось при более позднем начале реабилитации. Был сделан вывод о том, что восприимчивость к реабилитации снижается с течением времени и наиболее эффективна реабилитация, начатая в острейшем периоде инсульта.

Следует заметить, что даже в тех случаях, когда в конечности отсутствуют спонтанные движения, физическая реабилитация может благоприятно сказываться на восстановлении головного мозга. Длительная проприоцептивная стимуляция путем совершения пассивных движений паретичной конечности, по данным фМРТ, приводит к повышению активности сенсомоторной и дополнительной моторной коры [33].

В то же время излишне интенсивные тренировки могут оказывать неблагоприятное воздействие. Так, форсированная нагрузка на паретичную конечность в первые две недели после инсульта может приводить к увеличению его очага и задержке восстановления двигательных функций [13]. Очевидно, что для достижения наилучших результатов необходимо найти баланс между излишней пассивностью и чрезмерно высокой нагрузкой на поврежденный мозг.

Клиническая эффективность ранней реабилитации

Целесообразность раннего начала реабилитации подтверждается данными ретроспективных клинических исследований: сроки начала реабилитации четко коррелируют с функциональными исходами, в т.ч. с отдаленными [1, 8, 25, 29, 30]. Сходные результаты получены в ходе обсервационного проспективного исследования Post-Stroke Rehabilitation Outcomes Project (PSROP), включившего 969 пациентов из 6 реабилитационных учреждений. Было показано, что при среднетяжелом и тяжелом инсультах удлинение временного промежутка от инсульта до начала реабилитации приводит к ухудшению функционального исхода по шкале FIM на момент выписки и к увеличению длительности пребывания в реабилитационных учреждениях. Наиболее отчетливым благотворное влияние раннего начала реабилитацией оказалось у пациентов с тяжелым инсультом [20].

В настоящее время проводится крупное рандомизированное контролируемое исследование AVERT, посвященное оценке эффективности и экономической целесообразности ранней мобилизации пациентов после инсульта [3]. Его конечными точками являются смертность и инвалидизация, частота и тяжесть осложнений, качество жизни больных. Мобилизация начинается в течение 24 часов от начала инсульта и продолжается каждый день первые 14 дней или до момента выписки. В 2008 г. были получены результаты II фазы исследования, целью которой была оценка безопасности ранней мобилизации: у 71 пациента (33 – стандартная терапия, 38 – ранняя мобилизация) не было выявлено различий в количестве, типе и тяжести осложнений через 3 месяца.

При дополнительном анализе данных фазы II AVERT оказалось, что ранняя мобилизация способствует более быстрому восстановлению ходьбы ($p=0,032$, медиана – 3,5 дня в основной и 7 дней в контрольной группе). Методом множественной регрессии было показано, что ранняя мобилизация является независимым фактором, способствующим повышению Bartel Index через 3 месяца и увеличению баллов по шкале Rivermead через 3 и 12 месяцев после инсульта [10]. Помимо функциональных исходов, исследовалось психологическое состояние пациентов через 7 дней после инсульта [9]. Оказалось, что в группе ранней мобилизации ниже уровень депрессии ($p=0,012$) и тревожности ($p=0,073$ – различия на уровне тенденции). Третья фаза исследования AVERT, посвященная эффективности ранней мобилизации, еще не завершена.

В исследовании AVERT изучаются лишь базовые элементы реабилитации – присаживание и вертикализация пациентов. В то же время представляет интерес раннее начало более комплексной реабилитации, включающей такие элементы, как кинезиотерапия, терапия с индуцированным ограничением (constraint-induced movement therapy), электромиостимуляция, транскраниальная магнитная стимуляция, различные логопедические методы и др. Эта тема пока не получила должного развития в клинических исследованиях, что во многом связано с методологическими трудностями. Формат рандомизированного исследования требует четкого алгоритмизированного дизайна. Между тем, вследствие нестабильности состояния больных в остром периоде инсульта, необходим индивидуальный подход к назначению реабилитационных мероприятий – в противном случае высок риск осложнений. Наш опыт свидетельствует о том, что при тяжелом и крайне тяжелом

инсультах активная комплексная реабилитация безопасна только при условии адекватного мониторинга за состоянием больных и своевременной коррекции тактики лечения.

Заключение

Задача реабилитации заключается в том, чтобы способствовать реализации потенциала нейропластичности. Процессы естественной реорганизации нервной ткани наиболее активны в острейшем и остром периодах инсульта. Как следствие, по данным исследований на животных, реабилитация, начатая в первые дни после инсульта, оказывает наиболее благотворное влияние на функциональные исходы. Ответы на вопросы об эффективности, безопасности и оптимальной тактике реабилитации пациентов в первые дни после инсульта пока не получены.

Список литературы

1. *Ancheta J., Husband M., Law D., Reding M.* Initial functional independence measure score and interval post stroke help assess outcome, length of hospitalization, and quality of care. Neurorehabilitation and neural repair. 2000 Jan; 14 (2): 127–134.

2. *Arvidsson A., Collin T., Kirik D et al.* Neuronal replacement from endogenous precursors in the adult brain after stroke. Nature medicine. 2002 Sep; 8 (9): 963–970.

3. *Bernhardt J., Dewey H., Thrift A. et al.* A very early rehabilitation trial for stroke (AVERT): phase II safety and feasibility. Stroke. 2008 Feb; 39 (2): 390–396.

4. *Bernhardt J., Dewey H., Thrift A., Donnan G.* Inactive and alone: physical activity within the first 14 days of acute stroke unit care. Stroke. 2004 Apr; 35 (4): 1005–1009.

5. *Biernaskie J., Corbett D.* Enriched rehabilitative training promotes improved forelimb motor function and enhanced dendritic growth after focal ischemic injury. The Journal of neuroscience. 2001 Jul 15; 21 (14): 5272–5280.

6. *Carmichael S.T.* Plasticity of cortical projections after stroke. The Neuroscientist. 2003 Feb; 9 (1): 64–75.

7. *Chen R., Cohen L.G., Hallett M.* Nervous system reorganization following injury. Neuroscience. 2002 Jan; 111 (4): 761–773.

8. *Cifu D.X., Stewart D.G.* Factors affecting functional outcome after stroke: a critical review of rehabilitation interventions. Archives of physical medicine and rehabilitation. 1999 May; 80 (5 Suppl 1): S35–9.

9. *Cumming T.B., Collier J., Thrift A.G., Bernhardt J.* The effect of very early mobilisation after stroke on psychological well-being. Journal of rehabilitation medicine. 2008 Aug; 40 (8): 609–614.

10. *Cumming T.B., Thrift A.G., Collier J.M. et al.* Very early mobilization after stroke fast-tracks return to walking: further results from the phase II AVERT randomized controlled trial. Stroke. 2011 Jan; 42 (1): 153–158.

11. *Eriksson P.S., Perfilieva E., Björk-Eriksson T. et al.* Neurogenesis in the adult human hippocampus. Nature medicine. 1998 Nov; 4 (11): 1313–1317.

12. *Feeney D.M., Hovda D.A.* Reinstatement of binocular depth perception by amphetamine and visual experience after visual cortex ablation. Brain research. 1985 Sep 9; 342 (2): 352–356.

13. *Grotta J.C., Noser E.A., Ro T. et al.* Constraint-induced movement therapy. Stroke. 2004 Nov; 35 (11 Suppl 1): 2699–2701.

14. *Jin K., Minami M., Lan J.Q. et al.* Neurogenesis in dentate subgranular zone and rostral subventricular zone after focal cerebral ischemia in the rat. Proceedings of the National Academy of Sciences of the United States of America. 2001 Apr 10; 98 (8): 4710–4715.

15. *Jin K., Wang X., Xie L. et al.* Evidence for stroke-induced neurogenesis in the human brain. Proceedings of the National Academy of Sciences of the United States of America. 2006 Aug 29; 103 (35): 13198–13202.

16. *Johansen-Berg H., Dawes H., Guy C. et al.* Correlation between motor improvements and altered fMRI activity after rehabilitative therapy. Brain. 2002 Dec; 125 (Pt 12): 2731–2742.

17. *Johansson B.B.* Brain plasticity and stroke rehabilitation. The Willis lecture. Stroke. 2000 Jan; 31 (1): 223–230.

18. *Jurgensen H.S., Nakayama H., Raaschou H.O. et al.* Outcome and time course of recovery in stroke. Part I: Outcome. The Copenhagen Stroke Study. Archives of physical medicine and rehabilitation. 1995 May; 76 (5): 399–405.

19. *Macas J., Nern C., Plate K.H., Momma S.* Increased generation of neuronal progenitors after ischemic injury in the aged adult human forebrain. The Journal of neuroscience. 2006 Dec 13; 26 (50): 13114–13119.

20. *Maulden S.A., Gassaway J., Horn S.D. et al.* Timing of initiation of rehabilitation after stroke. Archives of physical medicine and rehabilitation. 2005 Dec; 86 (12 Suppl 2): S34–S40.

21. *Minger S.L., Ekonomou A., Carta E.M. et al.* Endogenous neurogenesis in the human brain following cerebral infarction. Regenerative medicine. 2007 Jan; 2 (1): 69–74.

22. *Netz J., Lammers T., Ндmberg V.* Reorganization of motor output in the non-affected hemisphere after stroke. Brain. 1997 Sep; 120 (Pt 9): 1579–1586.

23. *Nudo R.J., Milliken G.W.* Reorganization of movement representations in primary motor cortex following focal ischemic infarcts in adult squirrel monkeys. Journal of neurophysiology. 1996 May; 75 (5): 2144–2149.

24. *Nudo R.J., Wise B.M., SiFuentes F., Milliken G.W.* Neural substrates for the effects of rehabilitative training on motor recovery after ischemic infarct. Science (New York, N.Y.). 1996 Jun 21; 272 (5269): 1791–1794.

25. *Paolucci S., Antonucci G., Grasso M.G. et al.* Early versus delayed inpatient stroke rehabilitation: a matched comparison conducted in Italy. Archives of physical medicine and rehabilitation. 2000 Jun; 81 (6): 695–700.

26. *Parent J.M., Vexler Z.S., Gong C. et al.* Rat forebrain neurogenesis and striatal neuron replacement after focal stroke. Annals of neurology. 2002 Dec; 52 (6): 802–813.

27. *Risedal A., Mattsson B., Dahlqvist P. et al.* Environmental influences on functional outcome after a cortical infarct in the rat. Brain research bulletin. 2002 Jul; 58 (3): 315–321.

28. *Rusk H.A.* A World to Care For: The Autobiography of Howard A. Rusk, M.D. New York: Random House; 1972.

29. *Salter K., Jutai J., Hartley M. et al.* Impact of early vs delayed admission to rehabilitation on functional outcomes in persons with stroke. Journal of rehabilitation medicine. 2006 Mar; 38 (2): 113–117.

30. *Shah S., Vanclay F., Cooper B.* Predicting discharge status at commencement of stroke rehabilitation. Stroke. 1989 Jun; 20 (6): 766–769.

31. *Thored P., Arvidsson A., Cacci E. et al.* Persistent production of neurons from adult brain stem cells during recovery after stroke. Stem cells. 2006 Mar; 24 (3): 739–747.

32. *Turton A., Wroe S., Trepte N. et al.* Contralateral and ipsilateral EMG responses to transcranial magnetic stimulation during recovery of arm and hand function after stroke. Electroencephalography and clinical neurophysiology. 1996 Aug; 101 (4): 316–328.

33. *Weiller C., Rijntjes M.* Learning, plasticity, and recovery in the central nervous system. Experimental brain research. Experimentelle Hirnforschung. Expérimentation cérébrale. 1999 Sep; 128 (1–2): 134–138.

34. *Zhang Z.G., Chopp M.* Neurorestorative therapies for stroke: underlying mechanisms and translation to the clinic. Lancet neurology. 2009 May; 8 (5): 491–500.

35. *Zhang R.L., Zhang Z.G., Zhang L., Chopp M.* Proliferation and differentiation of progenitor cells in the cortex and the subventricular zone in the adult rat after focal cerebral ischemia. Neuroscience. 2001 Jan; 105 (1): 33–41.

Mechanisms of neuroplastisity and rehabilitation in hyperacute period of stroke

I.V. Sidyakina, T.V. Schapovalenko, K.V. Lyadov

Federal Budget State Institution «Medical and Rehabilitation Center» Ministry of Public Health Russian Federation (Moscow)

Key words: neuroplastisity, hyperacute stroke, neurorehabilitation

Main mechanisms of neuroplastisity obtained in hyperacute period of stroke are described in this review. Neurons regeneration process condition are discussed. Necessity of early rehabilitation and revision of stroke patients management asserted according to novel experimental and clinical data.

Контактный адрес: Сидякина Ирина Владимировна – канд. мед. наук, зав. отд. нейрореабилитации ЦВМР ФГБУ «Лечебно-реабилитационный центр» Минздрава РФ. 125367, Москва, Иваньковское ш., д. 3. Тел.: +7 (499) 190-78-10, факс: 193-76-31;
e-mail: sidneuro@mail.ru;

Шаповаленко Т.В. – главный врач ФГБУ «Лечебно-реабилитационный центр» Минздрава РФ;

Лядов К.В. – член-корр. РАМН, директор ФГБУ «Лечебно-реабилитационный центр» Минздрава РФ.

История кафедры неврологии и нейрохирургии Смоленской государственной медицинской академии (1923–2013 гг.)

(к 90-летию со дня основания)

В.А. Павлов, Н.Н. Маслова

Коллектив кафедры нервных болезней сегодня.
Слева направо: в первом ряду – доц. В.В. Сергеев, проф. Н.Н. Маслова, асс. Н.Г. Майорова, асс. Н.Ф. Панисяк, асс. И.С. Малахов;
во втором ряду – доц. Н.В. Юрьева, асс. А.М. Пысина, асс. Н.Н. Сныткина, асс. Г.Ю. Алфимова, доц. В.А. Павлов, доц. Е.А. Кислякова, лаборант А.В. Шлыков.

Учись, мой сын: наука сокращает
Нам опыты быстротекущей жизни
А.С. Пушкин

Кафедра и клиника нервных болезней медицинского факультета Смоленского медицинского государственного университета были организованы в 1923 г. Первым заведующим кафедрой был профессор Василий Михайлович Верзилов (1875–1954) – ученик известного московского невропатолога В.К. Рота, одного из основателей отечественной неврологии. Штат кафедры состоял, помимо профессора, из ассистента В.М. Можайского и ординатора.

Клиника нервных болезней в первые годы ее существования помещалась в одном из деревянных бараков 1-й Советской больницы (теперь 1-я городская клиническая больница), насчитывала 20 коек. При клинике была патогистологическая лаборатория и физиотерапевтический кабинет.

Преподавание невропатологии велось на IV и V курсах. Помимо чтения лекций проводились групповые практические занятия: на IV курсе – по анатомии, физиологии нервной системы и методам исследования; на V курсе – курация больных под руководством ассистента.

В период заведования кафедрой нервных болезней проф. В.М. Верзиловым было написано несколько работ, посвященных отношению околощитовидных желез к центральной нервной системе.

С первых лет своей работы кафедра была центром учебной и научно-исследовательской деятельности, а также организатором специализированной неврологической помощи Смоленской (в то время Западной) области. Возникший в Смоленске очаг неврологической науки способствовал притоку специалистов из крупных центров страны и формированию молодых ученых из числа наиболее способных и трудолюбивых студентов.

Профессор В.М. Верзилов
(1875–1954)

Профессор В.Н. Русских
(1885–1981)

Профессор Б.Д. Каплан
(1885–1945)

Профессор Г.С. Марголин
(1892–1973)

В 1926 г. проф. В.М. Верзилов оставил кафедру в связи с переходом на работу в Пятигорский НИИ курортологии и физиотерапии.

С 1926 по1936 гг. кафедру нервных болезней возглавлял профессор Валентин Николаевич Русских (1885–1981). Клиника нервных болезней была переведена из барака в основной корпус 1-й Советской больницы; число коек в клинике достигло 55; были расширены патогистологическая лаборатория и физиотерапевтический кабинет. По инициативе проф. В.Н. Русских в больнице была организована биохимическая лаборатория. В связи с увеличением числа студентов в штат кафедры были введены доцент Б.Д. Каплан, ассистенты А.В. Соболев, К.Ф. Канарейкин, А.К. Рутковский.

Научные интересы заведующего кафедрой проф. Русских сосредоточились преимущественно на изучении роли желез внутренней секреции в патогенезе различных форм заболеваний нервной системы. Результаты своих исследований он обобщил в докторской диссертации, которую успешно защитил в 1936 г.

Сотрудники кафедры в течение десятилетия опубликовали ряд работ по частным вопросам нейроонкологии и нейроинфекций. К.Ф. Канарейкин в 1939 г. защитил кандидатскую диссертацию на тему «Патологическая анатомия инфекционной хореи». В годы Великой Отечественной войны он руководил неврологическим отделением окружного госпиталя. Награжден двумя орденами Красной Звезды и медалями. В послевоенные годы Константин Федорович служил в должности профессора-консультанта и главного психоневролога Министерства обороны СССР. С 1966 г. он работал заместителем директора НИИ неврологии АМН СССР по научной работе. Ему принадлежат две монографии: «Огнестрельные ранения седалищного нерва», «Пояснично-крестцовые боли».

В 1930 г. в Смоленске организована психоневрологическая секция научной ассоциации врачей Западной области,

К.Ф. Канарейкин – профессор–консультант,
Главный психоневролог Министерства
обороны СССР

которая вскоре стала научным обществом невропатологов и психиатров.

Наряду с работавшими (К.Ф. Канарейкин, А.В. Соболев) пришли новые преподаватели – Л.Н. Сахаров. А.И. Зотова, О.А. Себекина, М.А. Максимова (в годы оккупации была расстреляна фашистами).

В 1936 г. к заведованию кафедрой нервных болезней приступил доцент Борис Давыдович Каплан (1885–1945). В 1940 г. он защитил докторскую диссертацию на тему «Диагностика опухолей задней черепной ямки различной локализации». Б.Д. Каплан с августа 1941 по август 1942 г. работал профессором медицинского института Сталинграда; с сентября 1942 г. – начальник отделения эвакогоспиталя Сталинграда, а затем с сентября 1942 по сентябрь1944 г. – консультант эвакогоспиталей Барнаула. После демобилизации в 1944 г. проф. Б.Д. Каплан возвратился на кафедру нервных болезней Смоленского медицинского института, но в 1945 г. умер от тяжелой болезни. Временное заведование кафедрой было поручено ассистенту А.В. Соболеву.

В 1944 г. началось восстановление медицинского института. Под вновь организованную клинику нервных болезней было выделено 20 коек во 2-й городской клинической больнице.

В 1946 г. на должность заведующего кафедрой нервных болезней был избран профессор Григорий Сергеевич Марголин (1892–1973). После окончания медицинского факультета Московского университета в 1916 г. он три года работал участковым врачом сельского участка. Во время Гражданской войны (1919–1920) Григорий Сергеевич был старшим врачом полка, а затем – помощником дивизионного врача. В 1924-26 гг. он – врач-ординатор клиники нервных болезней, возглавляемой проф. М.И. Аствацатуровым (1877–1936) в клинической больнице им. Мечникова.

С 1926 г. Г.С. Марголин – начальник неврологического отделения военного госпиталя в Смоленске. С 1930 по 1940 гг. он работал ассистентом, а затем доцентом кафедры нервных болезней Смоленского медицинского института. За это время Григорий Сергеевич защитил сначала кандидатскую (1935г.), а в 1940 г. докторскую диссертацию на тему «Гнойники мозга ушного происхождения». Консультантом по его докторской диссертации был проф. М.И. Аствацатуров.

Во время Великой Отечественной войны Г.С. Марголин служил в должности фронтового невропатолога-консуль-

Профессор З.А. Скударнова (1923–1998)

танта 2-го Белорусского и Западного фронтов. После войны в 1946 г. он был избран заведующим кафедрой нервных болезней СГМИ. Григорий Сергеевич был блестящим клиницистом, великолепно знавшим топическую диагностику заболеваний нервной системы. Человек энциклопедических знаний, он отличался высоким профессионализмом и эрудицией во многих областях знаний, владел несколькими иностранными языками.

За 21 год заведования кафедрой (с 1946 по 1967) проф. Марголин подготовил большое количество клинических ординаторов. Он автор 60 печатных работ. Под его руководством защищена одна докторская и 8 кандидатских диссертаций (в т.ч. 6 сотрудниками кафедры нервных болезней). За боевые и трудовые заслуги Г.С. Марголин награжден многими правительственными наградами.

В 1967 г. заведующей кафедрой нервных болезней была избрана доцент Зинаида Александровна Скударнова (1923–1998). В 1968 г. ей было присвоено звание профессора.

Зинаида Александровна окончила лечебный факультет СГМИ в 1948 г. После клинической ординатуры на кафедре нервных болезней она работала ассистентом, а после защиты кандидатской диссертации в 1958 г. – доцентом кафедры. Круг ее научных интересов был широк – наряду с изучением патологии периферической нервной системы, завершенной защитой кандидатской, а затем и докторской диссертаций, она занималась сосудистой патологией головного мозга и другими проблемами неврологии тех лет. Под ее руководством выполнялись исследования, посвященные изучению особенностей патогенеза, клинической картины и методам терапии преходящих нарушений мозгового кровообращения, завершившиеся публикацией совместно с сотрудниками НИИ неврологии.

По результатам исследований З.А. Скударнова опубликовала более 100 научных работ. Под ее руководством были выполнены 3 докторские и 17 кандидатских диссертаций.

Возглавляя кафедру в течение 22 лет (до 1989 г.), проф. Скударнова с присущими энергией и профессионализмом подняла на новую высоту подготовку научно-педагогических кадров, врачей и студентов. За это время девять сотрудников кафедры защитили три докторские и шесть кандидатских диссертаций. За успехи в подготовке специалистов З.А. Скударнова награждена орденом «Знак Почета», медалью «За доблестный труд» и значком «Отличнику здравоохранения».

В 1976 г. после защиты докторской диссертации М.А. Лапицкий избран заведующим кафедрой психиатрии СГМИ, где работал до внезапной кончины в 2002 г.

Я.Б. Юдельсон избран заведующим вновь созданной кафедры неврологии и психиатрии ФПК и ППС СГМИ в 1985 г.

Н.Е Воробьев избран профессором кафедры нервных болезней СГМИ в 1992 г., где работал до ухода на заслуженный отдых. В текущем году сотрудники кафедры готовятся отметить его 90-летний юбилей.

В 1969 г. кафедра нервных болезней из 2-й городской клинической больницы переехала во вновь построенный корпус в областной больнице. Это перемещение позволило увеличить число коек до 60 во взрослом неврологическом отделении и открыть новое – детское неврологическое отделение на 40 коек. Одновременно из 1-й городской клинической больницы переехало в областную больницу и нейрохирургическое отделение на 60 коек. Это значительно улучшило качество квалифицированной и специализированной неврологической и нейрохирургической помощи населению, повысило возможности научной работы, а также подготовку клинических ординаторов и студентов.

С 1990 по 2003 г. кафедрой нервных болезней (в 2000 г. переименованной в кафедру неврологии и нейрохирургии) заведовал доцент Иван Иванович Клименко. На кафедру, пройдя обучение в клинической ординатуре, пришли молодые и энергичные преподаватели. Большинство из них закончили аспирантуру и защитили кандидатские диссертации.

Наряду с разработкой научной темы «Немедикаментозные методы в лечении сосудистых заболеваний головного мозга и болезней периферической нервной системы» сотрудники кафедры работали и над другими актуальными проблемами клинической неврологии. Некоторые из них завершились написанием и защитой кандидатских и докторской диссертаций.

За годы существования кафедры подготовлено большое число высококвалифицированных специалистов-неврологов, окончивших клиническую ординатуру. Обучение в клинической ординатуре прошли многие заведующие неврологическими отделениями Смоленска, Смоленской, Брянской, Орловской, Тульской и других областей. Сотни врачей-неврологов после окончания ординатуры работали и работают в здравоохранении.

В 2003 г. доцент Н.Н. Маслова защитила докторскую диссертацию на тему «Патогенез и лечение симптоматической посттравматической эпилепсии» и была избрана заведующей кафедрой неврологии и нейрохирургии. В 2007 г. ей было присвоено ученое звание профессора. Как главный внештатный специалист–невролог Департамента Смоленской области по здравоохранению, проф. Маслова принимала активное участие в организации стационаров для больных острым нарушением мозгового кровообращения в Смоленске и Смоленской области, а также в открытии специализированного кабинета для амбулаторного лечения пациентов с болезнью Паркинсона и деменцией.

Наряду с традиционной научной тематикой кафедры, посвященной сосудистой патологии головного мозга, под руководством заведующего кафедрой ведется работа по изучению эпидемиологии, ЭЭГ-диагностике и оптимизации терапии симптоматических эпилепсий, эпидемиологии и диагностике рассеянного склероза, опухолей голов-

ного мозга, перинатальной патологии. По результатам исследований в 2005–2011 гг. под руководством проф. Масловой сотрудниками кафедры защищены 9 кандидатских диссертаций.

В течение 10 лет ведутся регистры Смоленской области по цереброваскулярным заболеваниям, эпилепсии, рассеянному склерозу, детским церебральным параличам, болезни Паркинсона.

Для повышения квалификации неврологов стало доброй традицией проведение региональных и межобластных конференций с приглашением ведущих ученых из Научного центра неврологии РАМН, Первого МГМУ им. И.М. Сеченова МЗ России, РНИМУ им. Н.И. Пирогова МЗ России, НИИ нейрохирургии им. Н.Н. Бурденко РАМН. С 2003 г. проведено более 120 таких конференций с обсуждением актуальных проблем современной неврологии.

Большое внимание сотрудники кафедры уделяют преподаванию неврологии, нейрохирургии, физиотерапии, медицинской генетики студентам 4-го курса лечебного, педиатрического, стоматологического и иностранного (на английском языке) факультетов не только на лекциях и практических занятиях, но и в студенческом кружке. Хотя неврология – дисциплина трудная, обучение на кафедре считается престижным. Подтверждение этому – большое число (до 40) студентов, ежегодно работающих в студенческом научном кружке. За последние десять лет более 200 студентов стали его выпускниками. Эти молодые люди в дальнейшем, как правило, становятся неврологами, обучаясь в интернатуре или клинической ординатуре. Активно участвуя в клинических разборах больных, проводимых на заседаниях кружка, учась реферировать литературу, они занимаются самостоятельной научной работой под руководством преподавателей кафедры. В 2007 и 2012 гг. студенческий научный кружок кафедры неврологии и нейрохирургии награжден дипломами ректората.

Большое значение работники кафедры придают постдипломному обучению интернов, ординаторов, аспирантов. В 2003–2012 гг. на кафедре прошли школу неврологии более 150 интернов и клинических ординаторов и 11 аспирантов.

В настоящее время сотрудниками кафедры неврологии и нейрохирургии являются: заведующая кафедрой проф. Н.Н. Маслова, доценты В.А. Павлов, В.В. Сергеев, Е.А. Кислякова, Н.В. Юрьева, ассистенты И.С. Малахов, А.М. Пысина, Н.Г. Майорова, Н.Н. Сныткина, Е.И. Хамцова, М.А. Трясунова.

Сотрудники кафедры активно внедряют в практику результаты своих научных разработок. Сфера научных интересов доцента кафедры Н.В. Юрьевой – эпилептология. Наряду с первичным консультативным приемом пациентов с эпилепсиями проводится назначение или коррекция противоэпилептической терапии, изучаются вопросы фармакорезистентности, разрабатываются реабилитационные мероприятия для этой группы больных. Ею создан и на протяжении нескольких лет ведется регистр пациентов с эпилепсиями. Хорошо владея методикой ЭЭГ и работая в тесном сотрудничестве с проф. Масловой, Н.В. Юрьева активно ведет научный поиск ЭЭГ-особенностей у пациентов с симптоматическими эпилепсиями. Уделяя пристальное внимание вопросам диагностики и лечения сосудистой и посттравматической эпилепсий, она осуществляет отбор пациентов для нейрохирургического лечения в федеральных клиниках. В ходе выполненной Н.В. Юрьевой научной работы удалось установить зависимость между наличием первично-генерализованных приступов и повышением уровня креатинфосфокиназы в крови, что позволяет использовать этот анализ как скриниговый для определения частоты первично-генерализованных приступов и наличия ночных генерализованных приступов, а также для коррекции терапии у этой группы больных.

Ассистентом кафедры А.М. Пысиной создан и ведется регистр больных рассеянным склерозом (РС), проживающих на территории Смоленской области. В результате научной работы в 2010 г. установлено, что регион относится к зоне высокого риска развития рассеянного склероза с распространенностью 79,2 и заболеваемостью 5,0 на 100 тыс. чел. Кроме того, доказано, что больные РС имеют повышенный риск развития остеопороза, поэтому с целью своевременного выявления снижения минеральной плотности костной ткани целесообразным является включение денситометрии в стандарт обследования пациентов, особенно при наличии выраженных двигательных нарушений. Все пациенты с впервые установленным диагнозом рассеянного склероза или при подозрении на него неврологами ЛПУ региона направляются на консультацию на кафедру неврологии и нейрохирургии СГМА, в ходе которой уточняется диагноз и назначается современная иммуномодулирующая терапия.

По инициативе Н.Н. Масловой на базе НУЗ ОАО «РЖД» Отделенческая больница на станции «Смоленск» при активной поддержке администрации учреждения был создан и активно функционирует Региональный Центр рассеянного склероза, пациенты которого имеют возможность своевременно и бесплатно получать высокодозную глюкокортикоидную терапию, нейротрофические препараты. Кроме того, с открытием Центра появилась возможность проводить иммуносупрессивную терапию пациентам с тяжелыми рецидивами заболеваниями, а также при быстром прогрессировании неврологического дефицита.

Одной из задач научно-исследовательской работы ассистента Н.Н. Сныткиной является изучение болевых синдромов у больных с РС.

И.С. Малахов – один из старейших ассистентов кафедры, является основателем мануальной терапии в Смоленском регионе. Он и по сей день активно трудится и передает свой бесценный опыт молодому поколению реабилитологов Смоленска.

Доцент кафедры В.В. Сергеев – лучший нейрофизиолог академии – продолжает активно работать над проблемой ЭНМГ-диагностики заболеваний периферической нервной системы.

Н.Г. Майорова является наиболее опытным преподавателем кафедры, пользуется заслуженным уважением и любовью студентов, принимает активное участие в разработках сосудистого направления кафедральных НИР.

Ассистент Е.И. Хамцова уделяет большое внимание разработке реабилитационных мероприятий для больных, проходящих лечение на клинической базе кафедры – региональном неврологическом отделении для лечения и ранней реабилитации больных с ОНМК.

Трясунова М.А. – самый молодой сотрудник кафедры, занимается становлением учебно-методической базы по нейропсихологии и неврологии для студентов вновь созданного в СГМА факультета медицинской психологии.

Примером преемственности поколений сотрудников на кафедре неврологии и нейрохирургии является научно-практический союз старейшего сотрудника кафедры доц. В.А. Павлова и недавно влившейся в коллектив доц. Е.А. Кисляковой. Совместно они занимаются вопросами детской неврологии и медицинской генетики, проводят большую научную, педагогическую и лечебную работу.

На кафедре создан и успешно функционирует центр международных клинических исследований.

Перспективы научных исследований сотрудники кафедры видят в оптимальном интеллектуальном составе – сочетании опытных и молодых сотрудников, дальнейшем развитии деловых контактов с ведущими отечественными научными институтами и зарубежными неврологическими центрами, а также во всесторонней поддержке администрации ГБОУ ВПО СГМА во главе с проф. И.В. Отвагиным.

Все преподаватели кафедры неврологии и нейрохирургии продолжают «сеять разумное, доброе, вечное...» – знания по неврологии, нейрохирургии, медицинской генетике и физиотерапии. Известно, что знание зависит от учения, почет – от дел, благополучие – от усердия. Как сказал мудрый Саади, «кто учился наукам, и не применяет их, похож на того, кто пахал, но не сеет».

Контактный адрес: Маслова Наталья Николаевна – докт. мед. наук, проф. кафедры неврологии и нейрохирургии Смоленской государственной медицинской академии. 214018, Смоленск, просп. Гагарина, д. 27, корп. 3. Тел.: +7 (4812) 55-24-26.

ИНФОРМАЦИЯ

II Национальный конгресс «Кардионеврология»

А.В. Фонякин, Л.А. Гераскина, Н.М. Князева, Е.Л. Молькова

ФГБУ «Научный центр неврологии» РАМН (Москва)

В декабре 2012 года в Москве под эгидой Российской академии медицинских наук, Научного центра неврологии РАМН и Российского кардиологического научно-производственного комплекса состоялся II Национальный конгресс «Кардионеврология», вызвавший большой интерес практических врачей, сотрудников образовательных и научных медицинских учреждений. В конгрессе приняли участие более 1000 участников из 69 городов Российской Федерации и стран ближнего и дальнего зарубежья – Абхазии, Беларуси, Казахстана, Киргизии, Молдовы, Таджикистана, Украины, Венгрии.

Конгресс «Кардионеврология» был посвящен памяти академика РАМН Николая Викторовича Верещагина, возродившего на рубеже столетий интерес к кардионеврологии. В его концептуальных научных работах были сформулированы актуальные задачи, явившиеся, по существу, программой научно-исследовательских изысканий на последующие десятилетия. По инициативе Н.В. Верещагина, возглавлявшего в то время НИИ неврологии РАМН, была создана материально-техническая база и кадровая основа, что позволило с середины 1990-х гг. выполнять оригинальные исследования по многим направлениям кардионеврологии, результаты которых востребованы в повседневной практике.

За время, прошедшее с момента проведения I конгресса «Кардионеврология» в декабре 2008 г., в медицинском мире произошло немало важных событий, затрагивающих различные сферы кардионеврологии, что нашло отражение в повестке двухдневной работы. Проведены одно пленарное заседание, два кардионеврологических практикума, один круглый стол, 6 симпозиумов, 9 секционных заседаний. Заслушано 102 устных и 36 стендовых докладов. Программа конгресса была составлена таким образом, чтобы отобразить все направления кардионеврологии, расставив акценты на самых актуальных аспектах.

Пленарное заседание II Национального конгресса «Кардионеврология».

Николай Викторович Верещагин (1922–2004)

Работу конгресса открыла директор ФГБУ «НЦН» РАМН, академик РАМН З.А. Суслина. Были зачитаны приветственные послания министра здравоохранения РФ В.И. Скворцовой и президента РАМН И.И. Дедова. В пленарных докладах ведущими учеными страны в области кардиологии, неврологии и сердечно-сосудистой хирургии отражены современные достижения кардионеврологии и намечены перспективы ее дальнейшего развития.

На конгрессе был применен формат образовательных кардионеврологических практикумов «Ангионеврология для кардиологов» и «Кардиология для неврологов», собравших большое число слушателей. Известные специалисты в области неврологии и кардиологии, используя интерактивные способы общения с аудиторией, дали наиболее актуальную информацию, востребованную междисциплинарной практической деятельностью.

В рамках мероприятия состоялись заседания Международной ассоциации организаций в области неврологии и нейронаук (МАНН) и секции Российского кардиологического общества (РКО) по кардионеврологии, а также совместный симпозиум Национального общества по борьбе с атеросклерозом, Российского общества кардиосоматической реабилитации и вторичной профилактики и Национальной ассоциации по борьбе с инсультом. Особое внимание на этих заседаниях было уделено первичной и вторичной профилактике инсульта. Доложены результаты популяционных исследований и международных регистров болезней системы кровообращения, осуществленных в рамках проекта МАНН. Обозначены распространенность и факторы риска цереброваскулярной и кардиальной патологии. Обобщены результаты собственного опыта лечебно-профилактической помощи в условиях учреждений первичного звена здравоохранения.

Живейший интерес вызвала работа круглого стола, где состоялась презентация проекта российских рекомендаций по первичной профилактике инсульта, подготовленного секцией кардионеврологии РКО, а также доклады, отражающие основные аспекты первичной профилактики.

Академик РАН и РАМН Е.И. Чазов и академик РАМН З.А. Суслина среди лауреатов премии имени профессора П.Я. Гапонюка в области сосудистой патологии мозга.

Внимание привлекло секционное заседание «Кардионеврология в педиатрии», где были освещены различные аспекты сочетанной патологии сердца и мозга в детском возрасте. Несколько сессий были посвящены кардиогенным аспектам патогенеза острой и хронической цереброваскулярной патологии, сердечно-сосудистым заболеваниям и жесткости сосудистой стенки, постинсультной реабилитации больных с коморбидной патологией.

Особый интерес вызвали доклады, затрагивающие проблему факторов риска и предупреждения неврологических нарушений в кардиохирургии и сердечно-сосудистых осложнений в ангиохирургии. Представлены первые российские рекомендации по профилактике сердечно-сосудистых осложнений при сосудистых внесердечных вмешательствах.

В отдельных секциях были отражены новые технологии диагностики и лечения в кардионеврологии, освещены аспекты неотложной кардионеврологии, пароксизмальных состояний в кардионеврологии, вегетативной регуляции деятельности сердца. Специальный симпозиум был посвящен кардионеврологическим проблемам метаболического синдрома.

Впервые в устных и стендовых сообщениях продемонстрированы результаты оригинальных исследований в области «несосудистой» кардионеврологии: кардиальные нарушения при наследственных нейромышечных заболеваниях, рассеянном склерозе, болезни Паркинсона и т.д.

Каждому участнику стендовой сессии была предоставлена возможность сделать устное сообщение. В конкурсе на лучший стендовый доклад премиями отмечены три авторских коллектива. Первая премия присуждена Н.А. Четверик (Донецкий национальный медицинский университет им. М. Горького); вторая премия присуждена М.А. Лотаревой (Московский областной научно-исследовательский клинический институт им. М.В. Владимирского); третью премию получил В.Э. Смяловский (Клинический диагностический центр Омска). Работы победителей отличались научной новизной, практической значимостью и современным дизайном исполнения. Специальным поощрительным призом была награждена самая молодая участница стендовой сессии – Е.А. Дубинина, представившая результаты оригинального исследования авторского коллектива из Орла.

На конгрессе состоялась презентация памятной статуэтки, специально разработанной для лауреатов премии имени профессора П.Я. Гапонюка в области сосудистой патологии мозга. Премия является фактом признания заслуг отечественных ученых и специалистов перед российским обществом. Соискатели премии – отдельные лица и коллективы, исследования которых внесли значительный вклад в развитие учения о сосудистой патологии мозга, а также в разработку образцов медицинского оборудования, лекарственных препаратов, методов диагностики, лечения и профилактики сосудистых заболеваний мозга.

К началу форума вышел специальный выпуск газеты «Интерфарммедика», подготовленный издательством ЗАО РКИ «Соверо пресс», целиком посвященный II Национальному конгрессу «Кардионеврология».

По результатам работы выпущен сборник трудов конгресса, включивший в себя полномасштабные статьи, отражающие содержание устных докладов, и тезисы.

По итогам II Национального конгресса «Кардионеврология» было вынесено постановление об актуальности и востребованности состоявшегося мероприятия и необходимости проведения очередных общенациональных кардионеврологических конгрессов в будущем. Проведение этого мероприятия способствовало повышению качества кардионеврологической помощи как взрослому, так и детскому населению России, созданию новых методов профилактики, диагностики и лечения сердечно-сосудистых заболеваний, осуществлению программ непрерывного образования в кардионеврологии.

Контактный адрес: А.В. Фонякин – докт. мед. наук, вед. научн. сотр. II неврологического отделения ФГБУ «НЦН» РАМН. 125367, Москва, Волоколамское ш., д. 80;

Л.А. Гераскина – вед. науч. сотр. II неврологического отделения ФГБУ «НЦН» РАМН;

Н.М. Князева – науч. сотр. научно-координационного отдела ФГБУ «НЦН» РАМН;

Е.Л. Молькова – специалист научно-координационного отдела ФГБУ «НЦН» РАМН.

Подписка через почтовые отделения России

Подписной индекс в каталоге «Пресса России» **29662**

Подписка на журнал через издательство ЗАО «РКИ Соверо пресс»

12 месяцев (четыре журнала в год)	**1422 руб. 50 коп.**
6 месяцев (два журнала в полугодие)	**736 руб. 20 коп.**
3 месяца (один журнал)	**368 руб. 10 коп.**

Анналы клинической и экспериментальной НЕВРОЛОГИИ

ОБЩЕРОССИЙСКИЙ НАУЧНО-ПРАКТИЧЕСКИЙ ЖУРНАЛ

БЛАНК-ЗАКАЗ

Название организации (или ФИО) _____

Адрес (с почтовым индексом) _____

Телефон: _____ E-mail: _____ Контактное лицо: _____

Номера журналов: (1, 2, 3, 4) ☐ ☐ ☐ ☐ нужное отметить

Отправьте заполненный бланк-заказ и квитанцию, оплаченную в любом отделении Сбербанка РФ (или их копию) по адресу: **125130, Москва, 4-й Новоподмосковный пер., д. 4, ЗАО «РКИ Соверо пресс»** или по факсу: **(499) 159-98-47** или по E-mail: **soveropress@bk.ru; www.annaly-nevrologii.ru**

Извещение

Форма № ПД-4

ЗАО «РКИ Соверо пресс» **КПП: 770401001**
(наименование получателя платежа)

7	7	0	4	1	9	3	7	2	1

(ИНН получателя платежа)

4	0	7	0	2	8	1	0	5	0	0	1	7	0	0	0	0	4	0	7

(номер счета получателя платежа)

в **ОАО «Банк Москвы»** БИК

0	4	4	5	2	5	2	1	9

(наименование банка получателя платежа)

Номер кор./сч. банка получателя платежа

3	0	1	0	1	8	1	0	5	0	0	0	0	0	0	0	0	2	1	9

Журнал «Анналы клинической и экспериментальной неврологии»
(наименование платежа)

_____
(номер лицевого счета (код) плательщика)

Ф.И.О. плательщика _____

Адрес плательщика _____

Сумма платежа_____ руб. _____ коп. Сумма платы за услуги_____ руб. _____ коп.

Итого _____ руб. _____ коп. « _____ » _____ 20 ____ г.

С условиями приема указанной в платежном документе суммы, в т.ч. с суммой взимаемой платы за услуги банка, ознакомлен и согласен.

Подпись плательщика _____

Кассир

Квитанция

ЗАО «РКИ Соверо пресс» **КПП: 770401001**
(наименование получателя платежа)

7	7	0	4	1	9	3	7	2	1

(ИНН получателя платежа)

4	0	7	0	2	8	1	0	5	0	0	1	7	0	0	0	0	4	0	7

(номер счета получателя платежа)

в **ОАО «Банк Москвы»** БИК

0	4	4	5	2	5	2	1	9

(наименование банка получателя платежа)

Номер кор./сч. банка получателя платежа

3	0	1	0	1	8	1	0	5	0	0	0	0	0	0	0	0	2	1	9

Журнал «Анналы клинической и экспериментальной неврологии»
(наименование платежа)

_____
(номер лицевого счета (код) плательщика)

Ф.И.О. плательщика _____

Адрес плательщика _____

Сумма платежа_____ руб. _____ коп. Сумма платы за услуги_____ руб. _____ коп.

Итого _____ руб. _____ коп. « _____ » _____ 20 ____ г.

С условиями приема указанной в платежном документе суммы, в т.ч. с суммой взимаемой платы за услуги банка, ознакомлен и согласен.

Подпись плательщика _____

Кассир

ФАРМАСОФТ

МЕКСИДОЛ®



Возрождая
ЭНЕРГИЮ ЖИЗНИ

Эталон антиоксидантной нейропротекции

Применение Мексидола ® в неврологии:

- Острые нарушения мозгового кровообращения
- Энцефалопатии различного генеза
- Черепно-мозговая травма и ее последствия
- Легкие когнитивные расстройства атеросклеротического генеза
- Синдром вегетативной дистонии
- Тревожные расстройства при невротических и неврозоподобных состояниях

В клинической практике с 1996 года

* УТВЕРЖДЕН* В ПЕРЕЧЕНЬ * УТВЕРЖДЕН В ПЕРЕЧЕНЬ * ЖИЗНЕННО НЕОБХОДИМЫХ И ВАЖНЕЙШИХ ЛЕКАРСТВЕННЫХ СРЕДСТВ *

СТАНДАРТ МЕДИЦИНСКОЙ ПОМОЩИ БОЛЬНЫМ С ИНСУЛЬТОМ
УТВЕРЖДЕН** В
СТАНДАРТ МЕДИЦИНСКОЙ ПОМОЩИ БОЛЬНЫМ С ИНСУЛЬТОМ

www.mexidol.ru
www.pharmasoft.ru

Научно-исследовательский институт нейрохирургии
им. академика Н.Н. Бурденко РАМН
125047, Москва, ул. 4-я Тверская-Ямская, д. 16

НЕЙРОФИЗИОЛОГИЧЕСКИЕ ИССЛЕДОВАНИЯ В КЛИНИКЕ

11 - 12 апреля 2013 года

Конференция посвящена памяти профессора Г.А.Щекутьева

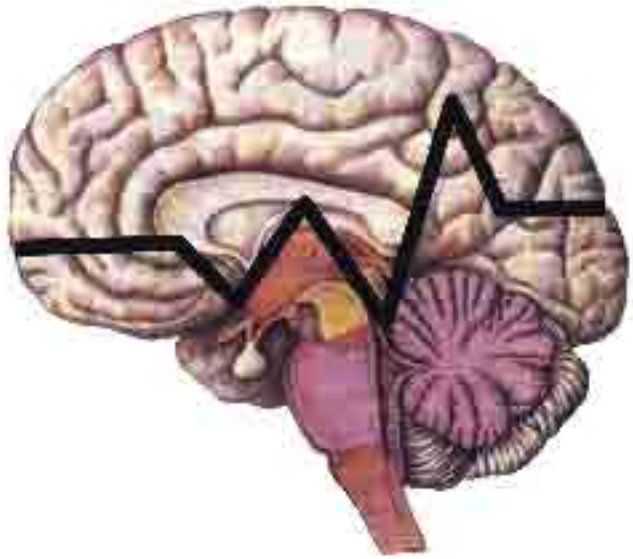

Научная программа секционных заседаний:

Нейрофизиологические методы диагностики в клинической практике

Нейромониторинг

В дни работы конференции будет проходить выставка медицинского оборудования

С условиями участия в конференции и в выставке можно ознакомиться на сайте:
www/nsi.ru/conference/12

Адрес оргкомитета конференции:
125047, Москва, ул. 4-я Тверская-Ямская, д.16
НИИ нейрохирургии им. Н.Н. Бурденко РАМН,
лаборатория клинической нейрофизиологии
тел. 8-499-972-85-58
e-mail: neurophys@nsi.ru

нимесулид

Нимесил®

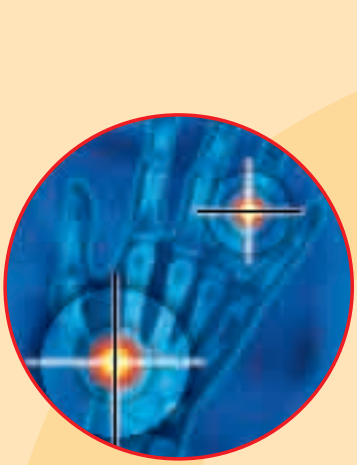

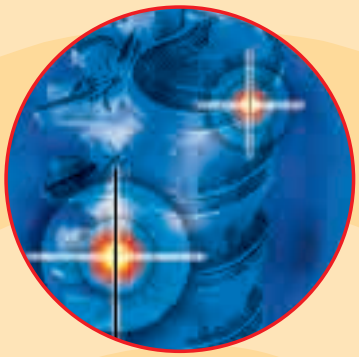

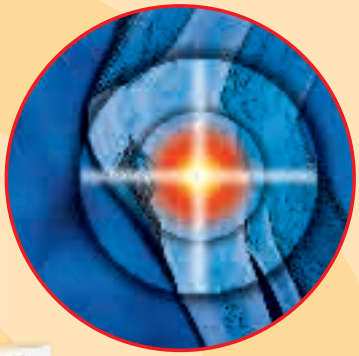

Точность попадания в цель!

- **Гранулированная форма – быстрый результат[1]**
- **Выраженное противовоспалительное и обезболивающее действие[2,3]**
- **Низкий риск развития кровотечений из верхних отделов ЖКТ[4]**

[1] Alessandrini A, Ballarin E, Bastianon A, Migliavacca C. Clin Ther 1986; 118 (3): 177–182.
[2] Rainsford KD. Inflammofarmacology 14 (2006): 120–137.
[3] Bianchi M, Broggini M. Drugs 2003; 63 Suppl. 1: 37–46.
[4] Laporte JR et al. Drug Safety 2004; 27 (6): 411–420.

nim. mod. утверждено в печать 08.02.13

Рег. уд.: П N011439/01 от 18.08.2010

БЕРЛИН-ХЕМИ МЕНАРИНИ

ООО «Берлин-Хеми/А.Менарини» 123317, г. Москва, Пресненская набережная, д.10, БЦ «Башня на набережной», блок Б, Тел.: (495) 785-01-00, факс: (495) 785-01-01, http://www.berlin-chemie.ru

ПОЛНАЯ ИНФОРМАЦИЯ О ПРЕПАРАТЕ СОДЕРЖИТСЯ В ИНСТРУКЦИИ ПО ПРИМЕНЕНИЮ

К XX РОССИЙСКОМУ НАЦИОНАЛЬНОМУ КОНГРЕССУ «ЧЕЛОВЕК И ЛЕКАРСТВО» ВЫХОДИТ В СВЕТ XIV ВЫПУСК ФЕДЕРАЛЬНОГО РУКОВОДСТВА ПО ИСПОЛЬЗОВАНИЮ ЛЕКАРСТВЕННЫХ СРЕДСТВ (ФОРМУЛЯРНАЯ СИСТЕМА)

Издание содержит рекомендации по рациональному применению лекарственных средств (ЛС) в терапии наиболее распространенных и социально значимых заболеваний, основанные на данных доказательной медицины и экспертной оценке ведущих российских ученых и клиницистов, а также основную информацию о препаратах отечественного и зарубежного производства (международные непатентованные наименования и торговые названия, показания к применению, противопоказания, побочные эффекты, формы выпуска и др.). Информация структурирована по главам в соответствии с терапевтическими группами заболеваний и ежегодно пересматривается (в соответствии с «Государственным реестром лекарственных средств»): включаются данные о новых ЛС, обновляются сведения о показаниях и схемах назначения известных ЛС, изымается информация о препаратах, регистрация которых истекла.

В приложениях приведены обновленные сведения о взаимодействии ЛС, особенностях их использования при заболеваниях печени и почек, при беременности и кормлении грудью, рассмотрены факторы риска развития основных хронических неинфекционных заболеваний, даны алгоритмы рационального лечения пневмонии, анемии, представлена информация по фармакоэпидемиологии, фармакоэкономике и фармаконадзору.

Все главы дополнены ссылками на интернет-ресурсы российских и англоязычных ассоциаций, научно-практических обществ и общественных организаций специалистов. Это позволяет получить дополнительные сведения о ЛС, ознакомиться с рекомендациями и стандартами ведения больных, публикациями по проблемам диагностики и лечения отдельных заболеваний.

Руководство прежде всего ориентировано на врачей, работающих в системе первичной медико-санитарной помощи, а также врачей различных специальностей, организаторов здравоохранения, провизоров, преподавателей, аспирантов, ординаторов, студентов медицинских вузов. Использование формулярной системы в практической работе позволит врачу сделать правильный выбор ЛС, повысить эффективность терапии и профилактики заболеваний.

Федеральное руководство по использованию лекарственных средств войдет в комплект официальных документов Юбилейного XX Российского национального конгресса «Человек и лекарство».

По вопросам приобретения обращаться по адресу:
109153, Москва, а/я 52, РИЦ «Человек и лекарство»
Тел./факс: +7(499) 267-50-04
E-mail: stend@medlife.ru
Форма заявки на приобретение и квитанция на оплату будут размещены на сайте http://www.medlife.ru

НОБЕН®

ДЫХАНИЕ КЛЕТКИ – ЭНЕРГИЯ МОЗГА

Действующее вещество Идебенон имеет структурное сходство с природным антиоксидантом Q10. Идебенон обладает широким спектром действия:

- ✓ Нормализует клеточное дыхание;
- ✓ Энерготроп – стимулирует синтез АТФ;
- ✓ Повышает скорость сенсомоторных реакций;
- ✓ Улучшает память, позитивно влияет на концентрацию внимания (вырастает продуктивность и точность выполняемых процессов);
- ✓ Оказывает нормализующий эффект на функции мозга;
- ✓ Выраженный противоастенический эффект;
- ✓ Мощный цитопротектор за счет своего антиоксидантного механизма действия.

Ожидаемое действие для врача
и решение нескольких проблем у пациента
в одной капсуле Нобен®

ДЕЙСТВИЕ ПРЕПАРАТА НОБЕН®

- ВЕГЕТОСТАБИЛИЗИРУЮЩЕЕ ДЕЙСТВИЕ: С 7–10 ДНЯ ТЕРАПИИ
- АКТИВИРУЮЩЕЕ ДЕЙСТВИЕ: С 10 ДНЯ ТЕРАПИИ
- АНТИАСТЕНИЧЕСКОЕ ДЕЙСТВИЕ: С 10 ДНЯ ТЕРАПИИ
- АНТИДЕПРЕССИВНОЕ ДЕЙСТВИЕ: С 21 ДНЯ ТЕРАПИИ
- МНЕМОТРОПНОЕ ДЕЙСТВИЕ: С 25 ДНЯ ТЕРАПИИ
- НООТРОПНОЕ ДЕЙСТВИЕ: С 25 ДНЯ ТЕРАПИИ

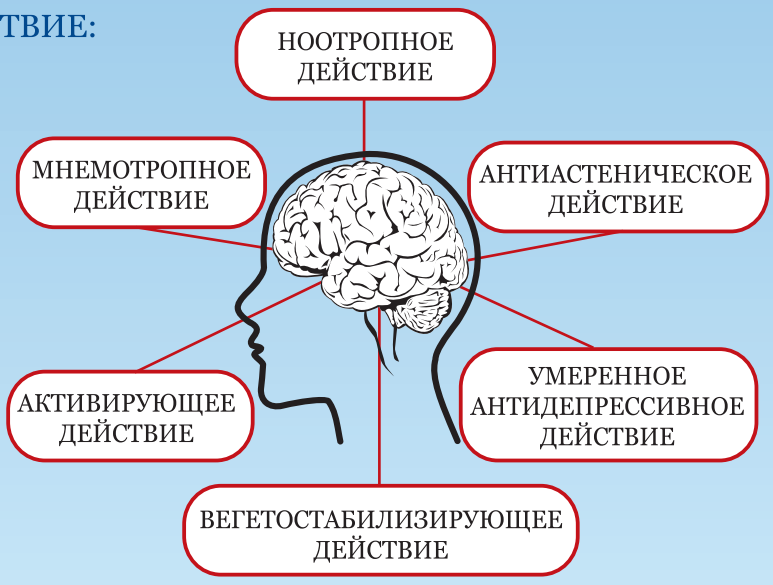

Нобен® сочетает в одной капсуле:
ноотроп+антиоксидант+энерготроп+антидепрессант

МИНИСТЕРСТВО ЗДРАВООХРАНЕНИЯ РОССИЙСКОЙ ФЕДЕРАЦИИ
АССОЦИАЦИЯ НЕЙРОХИРУРГОВ РОССИИ
РОССИЙСКИЙ НЕЙРОХИРУРГИЧЕСКИЙ ИНСТИТУТ ИМ. ПРОФ. А.Л. ПОЛЕНОВА
МОО «ЧЕЛОВЕК И ЕГО ЗДОРОВЬЕ»

При участии
Военно-медицинской академии им. С.М. Кирова,
Санкт-Петербургского государственного медицинского университета им. И.И. Мечникова

XII ВСЕРОССИЙСКАЯ НАУЧНО-ПРАКТИЧЕСКАЯ КОНФЕРЕНЦИЯ

ПОЛЕНОВСКИЕ ЧТЕНИЯ

18TH EMN CONGRESS AND TRAINING COURSE

24 – 27 апреля 2013 года, Санкт-Петербург, отель «Crown Plaza Аэропорт»

В ПРОГРАММЕ КОНФЕРЕНЦИИ

- Пленарные и секционные заседания
- 18th EMN Congress and Training Course
- Выездная образовательная программа
- Круглые столы
- Мастер-классы
- Пленум правления ассоциации нейрохирургов России
- Конференция молодых ученых

ТЕХНИЧЕСКИЙ КОМИТЕТ:
МОО «Человек и его здоровье»
+7 (812) 380 3155
+7 (812) 380 3156
ph@peterlink.ru
www.congress-ph.ru

ТЕМАТИКА

- Дегенеративно-дистрофические заболевания позвоночника
- Нейрохирургическая патология сосудов мозга и некоторые аспекты цереброваскулярной патологии
- Опухоли головного и спинного мозга
- Нейрохирургия детского возраста
- Эпилепсия
- Функциональная и реконструктивная нейрохирургия
- Нейроанестезиология и нейрореаниматология
- Нейрореабилитация
- Нейропротекция в нейрохирургии

ВАЖНЫЕ ДАТЫ

- Льготная аккредитация – до 1 февраля 2013 г.
- Подача заявок на устное сообщение и публикацию тезисов (статей) – 1 февраля 2013 г.
- Бронирование гостиницы – до 14 марта 2013 г.

ПРИГЛАШАЕМ КОМПАНИИ К УЧАСТИЮ!

NABI
НАЦИОНАЛЬНАЯ АССОЦИАЦИЯ ПО БОРЬБЕ С ИНСУЛЬТОМ

МИНИСТЕРСТВО ЗДРАВООХРАНЕНИЯ РФ

НАЦИОНАЛЬНАЯ АССОЦИАЦИЯ ПО БОРЬБЕ С ИНСУЛЬТОМ

РОССИЙСКАЯ АССОЦИАЦИЯ ПО СПОРТИВНОЙ МЕДИЦИНЕ И РЕАБИЛИТАЦИИ БОЛЬНЫХ И ИНВАЛИДОВ

РАСМИРБИ

3 - 4 июня 2013 г.

Здание Правительства Москвы
ул. Новый Арбат, д. 36/9

V Международный конгресс

НЕЙРОРЕАБИЛИТАЦИЯ

2013

В рамках ***Конгресса*** пройдет работа ***ежегодной сессии для руководителей и сотрудников региональных сосудистых центров и первичных сосудистых отделений –***

- Основные принципы организации реабилитационных мероприятий у пациентов с церебральным инсультом в условиях сосудистых отделений.
- Подготовка кадров для работы в сосудистых отделениях.
- Диагностика в реабилитации пациентов с церебральным инсультом.
- Эффективность реабилитации.

«МУЛЬТИДИСЦИПЛИНАРНАЯ РЕАБИЛИТАЦИЯ КОГНИТИВНЫХ И ПСИХОЭМОЦИОНАЛЬНЫХ РАССТРОЙСТВ»

ИНФОРМАЦИОННАЯ ПОДДЕРЖКА

Вестник семейной медицины · Hi-Med · Media Medica · Поликлиника · РЕМЕДИУМ · Анналы неврологии · Stroke · Издательство Медиа Сфера · Эффективная фармакотерапия в неврологии и психиатрии

ТЕХНИЧЕСКИЙ ОРГАНИЗАТОР КОНГРЕССА

ООО «ДИАЛОГ»
т/ф (495) 631-73-83

dialog2008@inbox.ru
tv_press@inbox.ru
www.expodialog.ru

XI научно-практическая конференция

БЕЗОПАСНОСТЬ БОЛЬНОГО В АНЕСТЕЗИОЛОГИИ И РЕАНИМАТОЛОГИИ

Главная тема:

АНЕСТЕЗИОЛОГИЯ-РЕАНИМАТОЛОГИЯ И НЕОТЛОЖНАЯ МЕДИЦИНА В МЕГАПОЛИСЕ

Тематическая выставочная экспозиция

27 – 28 июня 2013

ВНЕДРЕНИЕ НОВЫХ МЕДИЦИНСКИХ ТЕХНОЛОГИЙ 2013

Уважаемые коллеги!

Приглашаем Вас принять участие в работе XI научно-практической конференции **«Безопасность больного в анестезиологии и реаниматологии»**, которая состоится в городе Москве 27 – 28 июня 2013 г. в здании Правительства Москвы по адресу: ул. Новый Арбат, 36/9

Организаторы:
Правительство Москвы
Департамент здравоохранения города Москвы
Информационно-выставочное агентство «ИнфоМедФарм Диалог»

Председатель Оргкомитета:
Г.Н. Голухов – Министр Правительства Москвы, руководитель Департамента здравоохранения города Москвы, д.м.н., профессор, член-корр. РАМН

Оргкомитет:
Е.А. Евдокимов – проректор РМАПО, зав. кафедрой анестезиологии и неотложной медицины, главный анестезиолог-реаниматолог Департамента здравоохранения города Москвы, профессор (заместитель Председателя Оргкомитета)
И.Ф. Острейков – зав. кафедрой детской анестезиологии и реаниматологии РМАПО, главный детский анестезиолог-реаниматолог Департамента здравоохранения города Москвы, профессор
В.М. Мизиков – президент ФАР, руководитель отделения общей анестезиологии и реанимации РНЦХ им. академика Б.В. Петровского РАМН, профессор
А.В. Бутров – председатель Ассоциации анестезиологов-реаниматологов ЦФО, зав. кафедрой анестезиологии и реаниматологии РУДН, профессор
А.Ю. Лубнин – председатель Московского научного общества анестезиологов-реаниматологов, руководитель отдела анестезиологии-реаниматологии и интенсивной терапии ФБГУ НИИ нейрохирургии им. академика Н.Н. Бурденко РАМН, д.м.н., профессор
Н.А. Баринова – директор Информационно-выставочного агентства «ИнфоМедФарм Диалог»

Основные вопросы:
1. Анестезиолого-реанимационная служба города Москвы на этапе реформирования и модернизации здравоохранения
2. Вопросы безопасности пациента в анестезиолого-реанимационной практике
3. Анестезия и интенсивная терапия:
   - в акушерстве
   - при острых сердечно-сосудистых и цереброваскулярных заболеваниях
   - при тяжелой черепно-мозговой и сочетанной травме
   - у детей и взрослых
   - у больных пожилого и старческого возраста
4. Периоперационная терапия боли
5. Стандарты и медицинские услуги в анестезиологии, интенсивной терапии и неотложной медицине
6. Вопросы деонтологии и непрерывное медицинское образование

В рамках конференции проводятся:
Пленарное заседание, научно-практические секции по направлениям, научные симпозиумы, дискуссии, семинары, мастер-классы.

Докладчики и аудитория:
В работе конференции примут участие практические врачи, научные работники, специалисты и руководители структурных подразделений службы анестезиологии и реаниматологии, а также другие специалисты, работающие в различных учреждениях здравоохранения.

Выставочная экспозиция:
В рамках конференции организуется тематическая выставочная экспозиция производителей и дистрибьюторов лекарственных средств, медицинских изделий и медицинской техники, средств диагностики, изделий медицинского назначения, а также информационных технологий и специализированных изданий. Информация по формам и стоимости участия высылается по Вашему запросу.

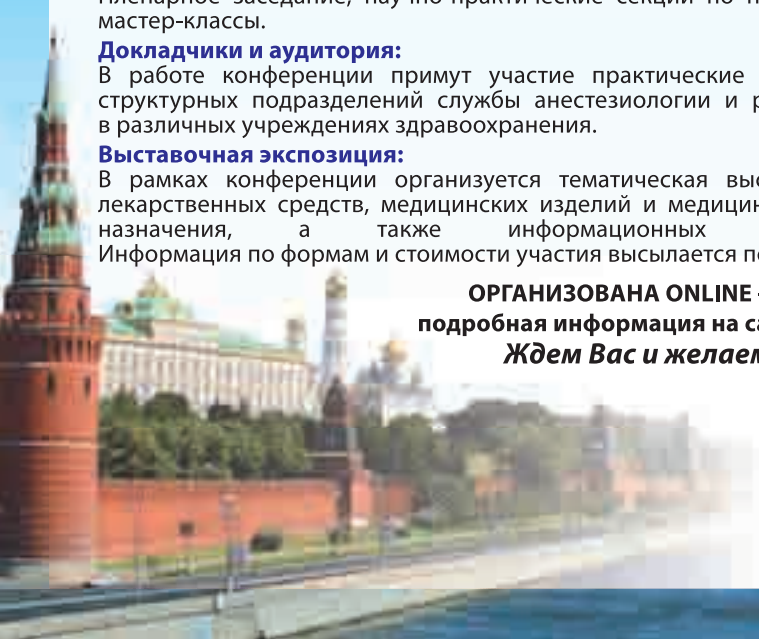

ОРГАНИЗОВАНА ONLINE - ТРАНСЛЯЦИЯ ЗАСЕДАНИЙ
подробная информация на сайте www.infomedfarmdialog.ru
Ждем Вас и желаем успешной работы!

ИНФОМЕДФАРМ ДИАЛОГ

Дополнительная информация:
Информационно-выставочное агентство
«ИнфоМедФарм Диалог»
Тел./факс: (495) 797-62-92;
(499) 250-25-06; (499) 251-41-50
E-mail: info@infomedfarmdialog.ru;
Сайт: www.imfd.ru

КОРТЕКСИН®

Работу мозга – в здоровое русло

Показания к применению

- нарушения мозгового кровообращения
- черепно-мозговая травма и ее последствия
- энцефалопатии различного генеза
- когнитивные нарушения (расстройства памяти и мышления)
- острые и хронические энцефалиты и энцефаломиелиты
- эпилепсия
- астенические состояния (надсегментарные вегетативные расстройства)
- снижение способности к обучению
- задержка психомоторного и речевого развития у детей
- различные формы детского церебрального паралича.

Телефон горячей линии:
8-800-333-43-76
(звонок по России бесплатный)

www.geropharm.ru

ГЕРОФАРМ
ФАРМАЦЕВТИЧЕСКАЯ КОМПАНИЯ

Рег. номер ЛСР-003190/09 от 27.04.2009

ГИЛЕНИА. Краткое описание препарата.

Лекарственная форма: Финголимод. Капсулы 0,5 мг.

Показания: Ремиттирующий рассеянный склероз (РРС) – для уменьшения частоты клинических обострений болезни и снижения риска прогрессирования нетрудоспособности.

Дозы и способ применения: Одна капсула 0,5мг внутрь 1 раз в сутки. Не требуется коррекции дозы препарата у пациентов с нарушениями функции почек, у больных с легкими и умеренными нарушениями функции печени.

Противопоказания: Гиперчувствительность к финголимоду или любому другому компоненту препарата. Беременность и период грудного вскармливания. Эффективность и безопасность применения препарата Гилениа® у детей и подростков в возрасте до 18 лет не установлены.

Предосторожности: Необходимо проводить ЭКГ исследование перед приемом первой дозы препарата и в конце 6-часового периода наблюдения. Необходимо измерять АД и ЧСС каждый час в течение 6-часового периода наблюдения. Данные рекомендации необходимо выполнять как минимум в течение 2 недель после окончания приема препарата. В случае возникновения симптомов брадиаритмии или атриовентрикулярной блокады 2 степени и выше или если QTc ≥ 500мс, а также, если через 6 часов после окончания введения препарата ЧСС соответствует самому низкому значению в течение всего периода наблюдения или ЧСС <45 ударов в минуту, то пациент должен находиться под тщательным наблюдением, пока симптомы не исчезнут или не будут устранены надлежащими мерами. Пациенту, которому требуется дополнительное медикаментозное вмешательство после введения первой дозы, показан мониторинг до следующего утра. После приема второй дозы препарата стратегия контроля состояния может быть такой, как описано выше. Препарат Гилениа® не должен применяться у пациентов с атрио-вентрикулярной блокадой второй и выше степени, у пациентов с синдромом слабости синусового узла, сино-атриальной блокадой из-за риска развития угрожающих жизни нарушений сердечного ритма. Препарат Гилениа® также не рекомендован к применению у пациентов с подтвержденной ишемической болезнью сердца, инфарктом миокарда или остановкой сердца в анамнезе, а также у пациентов с застойной сердечной недостаточностью, цереброваскулярными заболеваниями, неконтролируемой артериальной гипертензией, тяжелым нелеченым синдромом апноэ во сне, так как выраженная брадикардия опасна для таких пациентов. Препарат Гилениа® не должен применяться у пациентов со значительным увеличением интервала QT (QTc>470мс (у женщин) или >450 мс (у мужчин)), а также у пациентов с соответствующими факторами риска удлинения интервала QT (например, с гипокалиемией, гипомагниемией или врожденным удлинением интервала QT). У пациентов с повторными синкопальными состояниями, симптоматической брадикардией препарат необходимо применять с осторожностью, под наблюдением кардиолога. Не рекомендовано применять препарат Гилениа® у пациентов, принимающих бета-адреноблокаторы, кальциевые блокаторы, снижающие ЧСС, а также другие средства, снижающие ЧСС. У таких пациентов перед назначением препарата Гилениа® необходима консультация кардиолога и необходимо подобрать терапию, не снижающую ЧСС. При отсутствии такой возможности необходим тщательный мониторинг. После приема первой дозы, уменьшение частоты сердечных сокращений начинается в течение часа с максимальным снижением через 6 часов. Сердечный ритм возвращается к исходному уровню спустя 1 месяц регулярного приема препарата. Пациенты, не имеющих в анамнезе данных о перенесенной ветряной оспе или вакцинации против Varicella zoster (VZV), до начала терапии обследуются для выявления антител к VZV. При отсутствии антител вакцинация проводится за 1 месяц до начала терапии во избежание поствакцинальных осложнений. На фоне терапии и 2 месяца после ее окончания отмечается снижение числа лимфоцитов, что приводит к повышению риска развития инфекций. Необходимо соблюдать предосторожность у пациентов ≥65 лет (опыт применения ограничен). Требуется особое наблюдение за пациентами с развившимися симптомами инфекционного заболевания, при необходимости следует рассмотреть вопрос о прекращении терапии. Для возобновления терапии оценивается соотношение «польза/риск». На фоне терапии препаратом Гилениа® возможно развитие отека макулы, особенно у пациентов с наличием увеита в анамнезе и сопутствующим сахарным диабетом. Рекомендуется проводить офтальмологическое обследование до лечения, в первые 3-4 месяца, затем регулярно у пациентов из группы риска. В случае развития отека макулы лечение препаратом следует прекратить. С осторожностью используется у пациентов с тяжелой печеночной недостаточностью. При развитии выраженного поражения печени терапия прекращается.

Взаимодействие: Не рекомендуется совместное применение препарата Гилениа® с антиаритмическими препаратами Ia класса (например, хинидин, прокаинамид) или III класса (например, амиодарон, соталол). Не рекомендуется начинать терапию финголимодом на фоне лечения кальциевыми блокаторами, снижающими сердечный ритм (верапамил, дилтиазем, ивабрадин и др.), а также другими препаратами, способствующими снижению ЧСС (например, дигоксином). С осторожностью использовать с противоопухолевыми, иммуносупрессивными или иммуномодулирующими во время и спустя 2 месяца после окончания терапии. С осторожностью при смене терапии у пациентов, ранее получавших лекарственные препараты, подавляющие иммунную систему, такие как натализумаб или митоксантрон. Не следует проводить иммунизацию живыми вакцинами. Во время терапии препаратом, а также в течение 2-х месяцев после прекращения лечения финголимодом вакцинация может быть менее эффективной.

Побочное действие: Очень часто (≥10%): инфекции, вызванные вирусом гриппа, головная боль, диарея, боль в спине, повышение активности «печеночных» ферментов, кашель. Часто (1-10%): бронхит, синусит, гастроэнтерит, инфекции, вызванные вирусом герпеса, грибковая инфекция, брадикардия, головокружение, парестезия, мигрень, астения, экзема, апопеция, кожный зуд, снижение веса, одышка, депрессия, боль в глазах, нечеткость зрения, повышение артериального давления, лейкопения, лимфопения. Нечасто (<1%): пневмония, макулярный отек. Пост-маркетинговые наблюдения: изолированные случаи полной АВ-блокады, спонтанно разрешающейся, наблюдались в течение 6 часов после приема препарата.

Форма выпуска : Капсулы 0,5мг, по 7 или 14 капсул в блистер из ПВХ/ПВДХ. По 2 или 7 блистеров по 14 капсул (календарная упаковка); по 1 блистеру по 7 капсул (перфорированный блистер) вместе с инструкцией по применению помещают в картонную пачку.

НОВАРТИС ФАРМА АГ, ШВЕЙЦАРИЯ, ПРОИЗВЕДЕНО НОВАРТИС ФАРМА ШТЕЙН АГ, ШВЕЙЦАРИЯ/ NOVARTIS PHARMA AG, SWITZERLAND, MANUFACTURED BY NOVARTIS PHARMA STEIN AG, SWITZERLAND.

102098/Gil/A4/03.2013/5000

1. *E.Havrdrova et al. Clinical and magnetic imaging outcomes in subgroups of patients with higly active relapsing -remitting multiple sclerosis treated with fingolimod (FTY720): results from the FREEDOMS and TRANSFORMS phase 3 studies. ECTRIMS 2011, p473. http://www.posters2view.com/ECTRIMS2011/view.php?nu=386*

NOVARTIS

ООО «Новартис Фарма»: 115035, Москва, ул. Садовническая, д. 82, стр. 2,
Тел.: +7 (495) 967 1270; факс: +7 (495) 967 12 68, www.novartis.ru

РУ ЛСР-008272/10-170810