Том 7. № 3 2013
www.annaly-nevrologii.ru
ISSN 2075-5473

Анналы клинической и экспериментальной неврологии

3

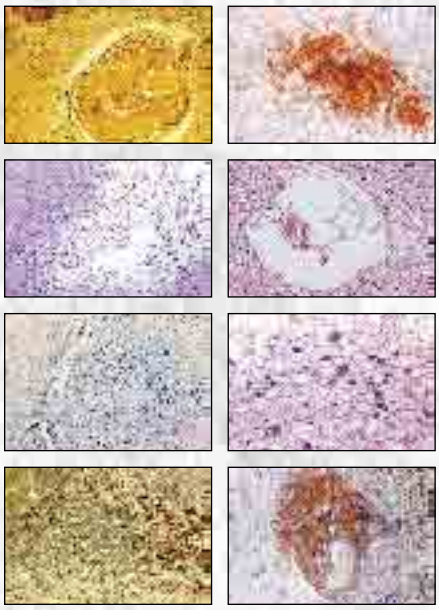

Оригинальные статьи

Клиническая неврология

Когнитивные функции у больных паркинсонизмом после глубокой электростимуляции
Нейрофизиологические особенности атипичной лицевой боли
Предикторы массивных гипертензивных интрацеребральных кровоизлияний
Ауторегуляция при сердечной недостаточности
МРТ-морфометрия при болезни Паркинсона
Кортикальная церебральная атрофия у пациентов с болезнью Паркинсона

Экспериментальная неврология

Пропофол и развивающийся мозг

Технологии

Современные методы визуализации в патогенезе рассеянного склероза

Научный обзор

Сосудистый фактор при рассеянном склерозе: миф или реальность?

Кафедра

История кафедры нервных болезней Астраханской государственной медицинской академии

Информация

Международный курс «Nexus Medicus»
Премия имени профессора П.Я. Гапонюка в области сосудистой патологии мозга

Актилизе®
алтеплаза

«… для пациентов, прошедших курс лечения препаратом Актилизе®, ~ на 30% повышается вероятность полного восстановления физической активности или сохраняются лишь минимальные нарушения в течение трех месяцев после перенесенного инсульта…»[1]

Препарат Актилизе® рекомендуется в качестве терапии первой линии при остром ишемическом инсульте в период до 4,5 часов после начала проявления симптомов[2]

Он перенес инсульт… но вовремя получил Актилизе®

Применение препарата **Актилизе®** у больных с острым ишемическим инсультом одобрено Федеральной службой по надзору в сфере здравоохранения и социального развития. Приказ от 21.03.05 №592-Пр/05.

Регистрационный номер: П N014214/01
Перед применением необходимо ознакомиться с инструкцией.

1. Актилизе®: монография о препарате. Лечение острого ишемического инсульта. М.: 2005.
2. Инструкция по применению препарата Актилизе®

125171 РФ, Москва, Ленинградское шоссе, 16А, стр. 3
Тел.: +7 (495) 544 5044; факс: +7 (495) 544 5620
E-mail: info.ru@boehringer-ingelheim.com
www.boehringer-ingelheim.com

Boehringer Ingelheim

Журнал Научного совета по неврологии Российской Федерации
ФГБУ «Научный центр неврологии» РАМН

Главный редактор

З.А. Суслина – *академик РАМН*

Заместители главного редактора

С.Н. Илларионшкин – *д.м.н., проф.*
М.А. Пирадов – *д.м.н., проф., член-корреспондент РАМН*

Ответственные секретари

Е.В. Гнедовская – *к.м.н.*
В.М. Пивоварова – *к.м.н.*

Редакционная коллегия

Г.Н. Авакян – *д.м.н., проф.*
Ю.Я. Варакин – *д.м.н., проф.*
И.А. Завалишин – *д.м.н., проф.*
Л.А. Калашникова – *д.м.н., проф.*
В.Г. Скребицкий – *д.б.н., проф., член-корреспондент РАН и РАМН*
Н.Н. Яхно – *д.м.н., проф., академик РАМН*
Н.Н. Боголепов – *д.м.н., проф., академик РАМН*
Т.С. Гулевская – *д.м.н., проф.*
А.С. Кадыков – *д.м.н., проф.*
В.Н. Корниенко – *д.м.н., проф., академик РАМН*
М.М. Танашян – *д.м.н., проф.*

Редакционный совет

Г.Н. Бельская – *д.м.н., проф.*
М.Ф. Исмагилов – *д.м.н., проф.*
Л.Б. Лихтерман – *д.м.н., проф.*
К.В. Лядов – *д.м.н., проф., член-корреспондент РАМН*
М.М. Одинак – *д.м.н., проф., член-корреспондент РАМН*
С.В. Прокопенко – *д.м.н., проф.*
А.А. Скоромец – *д.м.н., проф., академик РАМН*
И.Д. Столяров – *д.м.н., проф.*
Л.Г. Хаспеков – *д.б.н.*
В.П. Чехонин – *д.м.н., проф., академик РАМН*
А.И. Григорьев – *д.м.н., проф., академик РАН и РАМН*
Е.И. Гусев – *д.м.н., проф., академик РАМН*
С.А. Лимборская – *д.б.н., проф.*
В.В. Машин – *д.м.н., проф.*
П.И. Пилипенко – *д.м.н., проф.*
В.И. Скворцова – *д.м.н., проф., член-корреспондент РАМН*
А.И. Федин – *д.м.н., проф.*
Л.А. Черникова – *д.м.н., проф.*
В.И. Шмырев – *д.м.н., проф.*

Editor-in-Chief

Professor Z.A. Suslina – *D.Med.Sci, member of the Russian Academy of Medical Sciences*

Vice Editors

Professor S.N. Illarioshkin – *D.Med.Sci*
Professor M.A. Piradov – *D.Med.Sci, corresponding member of the Russian Academy of Medical Sciences*

Executive Editors

E.V. Gnedovskaya – *Ph. D.*
V.M. Pivovarova – *Ph. D.*

Editorial Board

Professor G.N. Avakyan – *D.Med.Sci*
Professor Yu.Ya. Varakin – *D.Med.Sci*
Professor I.A. Zavalishin – *D.Med.Sci*
Professor L.A. Kalashnikova – *D.Med.Sci*
Professor V.G. Skrebitskiy – *D.Biol.Sci, corresponding member of the Russian Academy of Sciences and corresponding member of the Russian Academy of Medical Sciences*
Professor N.N. Yakhno – *D.Med.Sci, member of the Russian Academy of Medical Sciences*
Professor N.N. Bogolepov – *D.Med.Sci, member of the Russian Academy of Medical Sciences*
Professor T.S. Gulevskaya – *D.Med.Sci*
Professor A.S. Kadykov – *D.Med.Sci*
Professor V.N. Korniyenko – *D.Med.Sci, member of the Russian Academy of Medical Sciences*
Professor M.M. Tanashyan – *D.Med.Sci*

Editorial Council

Professor G.N. Belskaya – *D.Med.Sci*
Professor M.F. Ismagilov – *D.Med.Sci*
Professor L.B. Likhterman – *D.Med.Sci*
Professor K.V. Lyadov – *D.Med.Sci, corresponding member of the Russian Academy of Medical Sciences*
Professor M.M. Odinak – *corresponding member of the Russian Academy of Medical Sciences*
Professor S.V. Prokopenko – *D.Med.Sci*
Professor A.A. Skoromets – *D.Med.Sci, member of the Russian Academy of Medical Sciences*
Professor I.D. Stolyarov – *D.Med.Sci*
L.G. Khaspekov – *D.Biol.Sci*
Professor V.P. Chekhonin – *D.Med.Sci, member of the Russian Academy of Medical Sciences*
Professor A.I. Grigoryev – *D.Med.Sci, member of the Russian Academy of Sciences and member of the Russian Academy of Medical Sciences*
Professor Ye.I. Gusev – *D.Med.Sci, member of the Russian Academy of Medical Sciences*
Professor S.A. Limborskaya – *D.Med.Sci*
Professor V.V. Mashin – *D.Med.Sci*
Professor P.I. Pilipenko – *D.Med.Sci*
Professor V.I. Skvortsova – *D.Med.Sci, corresponding member of the Russian Academy of Medical Sciences*
Professor A.I. Fedin – *D.Med.Sci*
Professor L.A. Chernikova – *D.Med.Sci*
Professor V.I. Shmyrev – *D.Med.Sci*

Анналы клинической и экспериментальной НЕВРОЛОГИИ

Annals of clinical and experimental neurology

Том 7. № 3 2013
www.annaly-nevrologii.ru

УЧРЕДИТЕЛИ: ФГБУ «НАУЧНЫЙ ЦЕНТР НЕВРОЛОГИИ» РАМН и ЗАО «РКИ СОВЕРО ПРЕСС».
© Издатель ЗАО «РКИ Соверо пресс». Президент: В.Б. Тараторкин. Генеральный директор: Е.М. Акимова,
отдел развития и распространения: К.А. Бабаскина, арт-директор: Е.В. Анферова, редакторы: М.И. Лаптева, С.М. Сосновская, технический редактор: А.В. Калгушкина.
Россия, 125130 Москва, 4-й Новоподмосковный пер., д. 4. Тел./факс: +7 (499) 159-98-47, e-mail: soveropress@bk.ru, **www.annaly-nevrologii.ru**, www.soveropress.ru
Издание зарегистрировано в Федеральной службе по надзору за соблюдением законодательства
в сфере массовых коммуникаций и охране культурного наследия 16 февраля 2007 года. Свидетельство о регистрации ПИ № ФС77-27224.
Решением президиума ВАК РФ журнал включен в перечень периодических изданий, рекомендованных для публикации работ соискателей ученых степеней.
Все права защищены. Ни одна часть этого издания не может быть занесена в память компьютера либо воспроизведена любым способом без предварительного письменного разрешения издателя.
Инструкция для авторов размещена на сайте **www.annaly-nevrologii.ru** Плата с аспирантов за публикации не взимается.
Рукописи и иллюстрации не возвращаются. За содержание рекламных публикаций ответственность несет рекламодатель.
Журнал рецензируемый, выходит 4 раза в год, тираж до 4 100 экз.
Подписка в редакции и на сайте. Подписной индекс в каталоге «Пресса России»: 29662.
На 1-й с. обложки: рис. 2, 3 из статьи Т.С. Гулевской, М.Ю. Максимовой, А.В. Романовой (с. 20, 21)

В номере:

Оригинальные статьи 4

Клиническая неврология

Когнитивные функции у пациентов с болезнью Паркинсона: динамика изменений после глубокой электростимуляции структур паллидарного комплекса

Ю.В. Микадзе, И.И. Титкова, А.В. Ширшов, А.О. Гуща – ГБОУ ВПО «Российский национальный исследовательский медицинский университет им. Н.И. Пирогова» Минздрава России; ФГБУ «Научный центр неврологии» РАМН (Москва)

Нейрофизиологические особенности атипичной лицевой боли 9

М.Ю. Максимова, П.А. Федин, Е.Т. Суанова, В.М. Тюрников – ФГБУ «Научный центр неврологии» РАМН; Московский государственный медико-стоматологический университет им. А.И. Евдокимова (Москва)

Предикторы массивных кровоизлияний в головной мозг при артериальной гипертонии 17

Т.С. Гулевская, М.Ю. Максимова, А.В. Романова – ФГБУ «Научный центр неврологии» РАМН (Москва)

Ауторегуляция мозгового кровообращения при прогрессирующей сердечной недостаточности и ее связь с проявлением судорожной готовности 26

М.Л. Мамалыга – кафедра анатомии и физиологии человека и животных Московского педагогического государственного университета

Визуализация дофаминергических структур среднего мозга при болезни Паркинсона 31

Р.Р. Богданов, Е.И. Мананникова, А.С. Абраменко, Т.В. Маратканова, С.В. Котов – ГБУЗ МО «Московский областной научно-исследовательский клинический институт им. М.Ф. Владимирского»

Кортикальная церебральная атрофия у пациентов с болезнью Паркинсона: новые возможности прижизненной диагностики 37

А.Г. Труфанов, И.В. Литвиненко, М.М. Одинак, Л.В. Воронков, Д.А. Хаимов, А.Ю. Ефимцев, В.А. Фокин – кафедра нервных болезней им. М.И. Аствацатурова, кафедра рентгенологии и радиологии Военно-медицинской академии им. С.М. Кирова (Санкт-Петербург)

Экспериментальная неврология 42

Влияние пропофола на гиппокамп развивающегося мозга

М.А. Лобов, А.А. Древаль, А.М. Овезов, М.В. Пантелеева, Н.Р. Пашина, А.В. Князев, М.Н. Борисова, А.В. Луговой – ГБОУ ВПО Российский научно-исследовательский медицинский университет им. Н.И. Пирогова Минздрава России, кафедра гистологии; ГБУЗ МО Московский областной научно-исследовательский клинический институт им. М.Ф. Владимирского (Москва)

Технологии 47

Современные методы визуализации в патогенезе рассеянного склероза

В.В. Брюхов, С.Н. Куликова, М.В. Кротенкова, А.В. Переседова, И.А. Завалишин – ФГБУ «Научный центр неврологии» РАМН (Москва)

Научный обзор 55

Сосудистый фактор при рассеянном склерозе: миф или реальность?

А.В. Переседова, С.Н. Куликова, И.А. Завалишин – ФГБУ «Научный центр неврологии» РАМН (Москва)

Кафедра 60

История кафедры нервных болезней Астраханской государственной медицинской академии

В.В. Белопасов

Информация 64

Международный курс «Nexus Medicus»

В.В. Машин, Е.В. Гнедовская

Премия имени профессора П.Я. Гапонюка в области сосудистой патологии мозга 66

Том 7. № 3 2013
www.annaly-nevrologii.ru

Когнитивные функции у пациентов с болезнью Паркинсона: динамика изменений после глубокой электростимуляции структур паллидарного комплекса

Ю.В. Микадзе, И.И. Титкова, А.В. Ширшов, А.О. Гуща

ГБОУ ВПО «Российский национальный исследовательский медицинский университет им. Н.И. Пирогова» Минздрава России; ФГБУ «Научный центр неврологии» РАМН (Москва)

Выполнено нейропсихологическое обследование 10 пациентам с болезнью Паркинсона (БП), которым проводилась глубокая электростимуляция структур паллидарного комплекса. Для изучения когнитивных функций использовался комплекс методик общего нейропсихологического исследования, разработанный А.Р. Лурия. Данное обследование у оперированных больных проводилось до, после операции и в отдаленном периоде сроком до 2 лет. Результаты обследования показали, что глубокая электростимуляция положительно влияет на состояние когнитивных функций, особенно в отдаленном периоде, где наблюдается примерно равное улучшение функционирования всех отделов мозга.

Ключевые слова: болезнь Паркинсона, нейропсихологическая диагностика, глубокая электростимуляция, когнитивные функции

Введение

Болезнь Паркинсона – хроническое прогрессирующее дегенеративное заболевание центральной нервной системы, клинически проявляющееся нарушением произвольных движений. Увеличение числа пациентов с БП все более остро ставит вопрос о возможных методах лечения и профилактики данного заболевания. Описывая синдром паркинсонизма, Дж. Паркинсон в 1817 г. говорил лишь о двигательных нарушениях, однако последние исследования показывают, что кроме двигательных нарушений уже на ранних стадиях развития болезни у пациентов наблюдаются нарушения когнитивных процессов [2, 3, 16, 18]. Когнитивные нарушения представляют собой серьезную социальную проблему, оказывая влияние на качество жизни пациентов и их родственников, а также являются одной из причин ограничения трудоспособности у пациентов с БП.

Общим симптомом, характерным для всех стадий заболевания, является замедленность когнитивных процессов, что объясняется ограничением рабочего ресурса внимания (нейродинамическая характеристика) [9, 13]. Нарушение памяти, которое выявляется на ранних стадиях, носит выраженный характер на более поздних стадиях развития болезни: наблюдается снижение способности к запоминанию и воспроизведению материала [10]. На ранних стадиях развития болезни когнитивные нарушения носят временный, преходящий характер и хорошо скомпенсированы. В процессе прогрессирования заболевания становится характерным нарушение зрительно-пространственного восприятия [10], а в дальнейшем (на развернутых стадиях заболевания) четко проявляются нарушения регуляторных функций. Пациентам сложно планировать и контролировать свою деятельность, правильно и адекватно реагировать на события окружающей действительности, подавлять свои реакции, реализовывать имеющиеся знания [9, 15]. С прогрессированием заболевания у многих пациентов отмечается усиление степени когнитивных нарушений, в большинстве случаев достигающих уровня деменции [5, 6, 9].

Наиболее современный метод хирургического лечения БП – глубокая электростимуляция головного мозга (ГЭС). До настоящего времени, как известно, наиболее эффективным лечением БП является заместительная терапия препаратами леводопы, однако этот подход с течением времени закономерно осложняется развитием побочных эффектов. Установлено, что на фоне глубокой стимуляции мозга (ГСМ) эти осложнения могут компенсироваться с одновременным улучшением двигательной функции и нередко – с возможностью снижения дозировки леводопы [14, 17]. Процедура ГСМ состоит в имплантации электродов в зоны мишени в пределах подкорковых образований головного мозга (субталамические ядра, внутренняя часть бледного шара и ядра таламуса); электроды соединяются с имплантируемым под кожу стимулятором, подающим высокочастотные электрические импульсы в стимулируемое ядро.

В настоящее время в литературе представлены данные, указывающие на изменения психических процессов при стереотаксических операциях на подкорковых ядрах при БП, особенно это касается расстройств памяти и речи [12]. Есть современные работы, посвященные изучению изменения когнитивных функций (КФ) при стимуляции субталамического ядра [8] и имплантации электродов в ядра

таламуса [1]. Вместе с тем отсутствуют четкие представления о влиянии ГСМ на КФ у пациентов с БП, проведенной на структурах паллидарного комплекса. Исследование структуры когнитивных изменений после стереотаксических операций на разных подкорковых образованиях, в т.ч. и на структурах паллидарного комплекса дает возможность изучить такую сложную проблему, как участие глубинных структур мозга в протекании психических процессов у человека. В литературе, посвященной исследованию когнитивных нарушений при стереотаксических операциях на подкорковых структурах, почти отсутствуют нейропсихологические работы, где проводился бы полный синдромный анализ. Обычно анализируются изменения отдельных психических функций (памяти, речи, интеллектуальных процессов, эмоций) после деструкции подкорковых ядер в ущерб описанию синдромов и факторов, связанных с нарушениями КФ, т.е. не проводится оценка общей структуры имеющегося когнитивного дефицита.

Материалы и методы

В НЦН РАМН с 2009 по 2011 г. двусторонняя хроническая электростимуляция структур паллидарного комплекса проводилась 10 больным (4 женщинам и 6 мужчинам). Сделано 10 операций. Возраст больных – от 48 до 72 лет. Длительность заболевания варьировалась от 7 до 15 лет. У всех больных оценивались неврологический, соматический статусы, проводилось нейрофизиологическое обследование, а также комплексное нейропсихологическое обследование высших психических функций у больных паркинсонизмом: а) до операции; б) через 4–6 дней после включения генератора; в) за отдаленный период сроком 1–2 года.

В общем нейропсихологическом обследовании по А.Р. Лурия [7] использовались пробы для оценки зрительного гнозиса, речи, праксиса, счета, письма, слухоречевой памяти, оптико- и конструктивно-пространственной деятельности и интеллектуальных процессов, где оценивалась частотность проявления соответствующей симптоматики. Для оценки структуры выявленного дефицита проводился метасиндромный анализ, заключающийся в описании синдромокомплекса, характеризующего выявленные расстройства различных КФ с учетом частотности их проявления в обследованной группе больных, а также факторного состава этого синдромокомплекса (указывающего на характеристики функциональной дефицитарности различных зон мозга).

Результаты исследования

В обследовании был выявлен ряд нейропсихологических синдромов, характеризующих нарушение психических функций и указывающих на дисфункцию лобных, височных, теменно-затылочных, затылочных и глубинных областей.

Синдром дисфункции префронтальных отделов левой лобной области мозга, связанный с факторами программирования, регуляции и контроля. Характеризуется нарушениями программирования и контроля, произвольного внимания, ориентировочной основы деятельности, дефектами регуляции сложных произвольных движений и действий, упрощением двигательной программы, нарушением избирательности следов и т.д.

Синдром дисфункции заднелобных (премоторных) отделов левого полушария мозга, связанный с кинетическим фактором. В синдром входят симптомы нарушения плавности, автоматизированности, последовательности двигательных актов, персевераций в двигательных, гностических, мнестических процессах.

Синдром дисфункции средневисочных отделов левого полушария мозга, связанный с модально-специфическим фактором сохранения информации в слухоречевой памяти. Включает симптомы сужения объема непосредственной слухоречевой памяти и повышенной тормозимости ее следов.

Синдромы дисфункции теменных отделов левого и теменно-затылочных отделов правого полушарий мозга, связанные с квазипространственным и пространственным факторами. Характеризуются наличием нарушений пространственной организации движений и действий, пространственными ошибками в пробах на конструктивный праксис и праксис позы и нарушениями понимания логико-грамматических отношении.

Синдром дисфункции затылочных отделов правого полушария мозга, связанный с модально-специфическим фактором зрительных перцептивных синтезов. Включает симптомы нарушения восприятия предметных изображений.

Синдром дисфункции глубинных отделов мозга, связанный с модально-неспецифическим фактором активации-инактивации. В синдром входят симптомы повышенной утомляемости, снижения темпа психической деятельности, флуктуации внимания, истощаемость мнестической деятельности, повышенной тормозимости следов памяти, макро- или микрографии в письме, импульсивность, дизартрические нарушения в речи и т.д.

Симптомы нарушения КФ, входящие в указанные синдромы и связанные с функциональным дефицитом работы разных отделов мозга, были выявлены у всех больных, однако частота их встречаемости различна в обследованной группе и имеет разброс: до операции – от 10 до 100%; через 4–5 дней после включения генератора – от 0 до 100%; через 1–2 года после операции – 0 до 70%. Квалификация симптомов, выявленных у больных обследованной группы, свидетельствует, что структура возникающего при данной нозологии дефекта определяется нейропсихологическими синдромами, соотносящимися с нарушением работы всех трех функциональных блоков мозга (по А.Р. Лурия). Ниже рассматриваются симптомы, имеющие наибольшую частоту встречаемости и входящие в синдромы, характеризующие нарушения каждого из трех блоков мозга.

Синдромы функционального дефицита глубинных отделов мозга (1 блок мозга). До операции наиболее частотным симптомом дефицитарности глубинных отделов мозга являлся симптом нарушение речевой моторики (100%) . После операции степень выраженности данного симптома сохранилась на прежнем уровне. Через 4–5 дней после включения генератора (по отношению к дооперационному периоду) наибольшую частоту встречаемости имели следующие симптомы: нарушения речевой моторики (100%); нарушения почерка (70%); снижения темпа и истощаемости психической деятельности (60%).

Синдромы функционального дефицита теменно-затылочных и затылочных отделов правого полушария, теменных и височных отделов левого полушария (2 блок мозга). Наиболее частотным симптомом дефицитарности различных отделов 2 блока до операции являлся симптом нарушения идентификации изображенной правой или левой руки, который имел место у 100% пациентов. Также значительна частота симптомов нарушения зрительного (90%) и зрительно-пространственного восприятия (90%). Наиболее частотным симптомом после операции также являлся симптом нарушения идентификации изображенной правой или левой руки, который имел место по-прежнему у 100% пациентов. В отдаленном периоде данный симптом является наиболее частотным, но его выраженность снизилась (70%).

Синдромы функционального дефицита префронтальных и премоторных отделов левого полушария (3 блок мозга). Симптомы, связанные с дефицитарностью лобных структур проявлялись следующим образом. Наиболее частотными симптомами до операции являлись симптомы нарушения произвольного внимания (90%), также значима частота выраженности симптома инертности (80%) и симптома трудностей запоминания двигательной программы и возможности самостоятельного ее выполнения после неоднократного исполнения с экспериментатором (80%). Наиболее частотными после операции являлись симптомы трудностей запоминания двигательной программы (80%) и нарушения произвольного внимания (70%). В отдаленном периоде наиболее частотным симптомом является по-прежнему: трудности запоминания двигательной программы и возможности самостоятельного ее выполнения после неоднократного исполнения с экспериментатором (50%).

Снижение частоты встречаемости симптомов проходило за счет тех пациентов, у которых они наблюдались до операции, случаев появления указанный симптомов у больных только после операции не наблюдалось.

Обсуждение результатов и выводы

Полученные в исследовании данные позволяют описать топическую (в терминах трех блоков и различных областей мозга) и нейропсихологическую (в терминах нейропсихологических факторов) характеристики структуры дефекта, а также динамику ее изменения в дооперационный, послеоперационный и отдаленный периоды.

С точки зрения трех функциональных блоков мозга в структуре дефекта были выявлены симптомы (по частоте их встречаемости в группе обследованных больных), характеризующие функциональную дефицитарность всех трех блоков мозга, с более частотным проявлением симптомов, относящихся к 1 и 2 блокам. Такая структура дефекта наблюдалась во всех рассматриваемых периодах обследования больных – в дооперационном, послеоперационном и отдаленном периодах. Структура дефекта описанная в виде метасиндрома, включающего синдромы, характеризующие дефицитарность соответствующих отделов мозга с наиболее частотными входящими в них симптомами, выглядит следующим образом (синдромы расположены в соответствии с частотой проявления входящих в них симптомов).

До операции выявляются синдромы нарушения: срединных структур (100%) = теменно-затылочных структур правого полушария (100%) > затылочных отделов (90%) = префронтальных отделов левого полушария (90%) > теменных отделов левого полушария (80%) > височных отделов (70%) > премоторных отделов левого полушария (50%). *После операции выявляются* синдромы нарушения: срединных структур (100%) = семенно-затылочных отделов правого полушария (100%) > затылочных отделов (90%) > префронтальных отделов левого полушария (80%) = теменных отделов левого полушария (80%) > премоторных отделов левого полушария (50%) > височных отделов (40%). В отдаленный период выявляются синдромы нарушения: срединных структур (70%) = теменно-затылочных отделов правого полушария (70%) = затылочных отделов (70%) > префронтальных отделов левого полушария (50%) = теменных отделов левого полушария (50%) > височных отделов (40%) > премоторных отделов левого полушария (20%).

Структура дефекта, по характеристике включенных в нее нейропсихологических факторов, определяющих психологическую картину имеющихся дефицитов, выглядит следующим образом:

До операции: фактор активации-инактивации (100%) = фактор пространственных синтезов (100%) > фактор зрительных перцептивных синтезов (90%) = фактор программирования, регуляции и контроля (90%) > фактор квазипространственных синтезов (80%) > фактор нестойкости следов в слухоречевой памяти (70%) > фактор переключения с одного действия на другое (кинетический) (80%).

После операции выявляются: фактор активации-инактивации (100%) = фактор пространственных синтезов (100%) > фактор зрительных перцептивных синтезов (90%) = фактор программирования, регуляции и контроля (80%) = фактор квазипространственных синтезов (80%) > фактор переключения с одного действия на другое (кинетический) (50%) > фактор нестойкости следов в слухоречевой памяти (40%). В отдаленный период выявляются: фактор активации-инактивации (70%) = фактор пространственных синтезов (70%) = фактор зрительных перцептивных синтезов (70%) > фактор программирования, регуляции и контроля (50%) = фактор квазипространственных синтезов (50%) > фактор нестойкости следов в слухоречевой памяти (40%) > фактор переключения с одного действия на другое (кинетический) (20%).

Можно выделить центральные, специфические для структуры дефекта симптомы, частотность проявления которых в группе больных не изменяется или изменяется незначительно (наблюдаются у 50% и более) после операции и в отдаленном периоде. *После операции* такими симптомами, указывающими на сохраняющуюся функциональную недостаточность мозговых структур, относящихся к разным областям трех блоков мозга, являются: нарушения речи, почерка и нейродинамических показателей (глубинные структуры); нарушение понимания логико-грамматических конструкций (теменные области левого полушария); определение левой или правой руки, нарушения пространственной организации движений и действий, пространственные ошибки в счете, конструктивном и кинестетическом праксисе (теменно-затылочная область правого полушария); нарушение восприятия предметных изображений (затылочная область); нарушение внимания, проявление инертности в слухоречевой памяти и динамическом праксисе, отставание рук в динамическом праксисе, замена слов в слухоречевой памяти (префронтальные области); персеверации (премоторная область левого полушария).

В отдаленном периоде после операции симптомами, указывающими на небольшие изменения функциональной недостаточности мозговых структур, относящихся к разным областям трех блоков мозга, являются: нарушения речи и почерка (глубинные структуры); нарушения понимания логико-грамматических конструкций (теменные области левого полушария); трудности при определении времени по «слепым» часам, определение левой или правой руки, нарушения пространственной организации движений и действий, пространственные ошибки в счете, конструктивном и кинестетическом праксисе (теменно-затылочной области правого полушария); нарушения восприятия предметных изображений (затылочные области); трудности запоминания двигательной программы и возможности самостоятельного ее выполнения после неоднократного выполнения с экспериментатором (префронтальные области).

Также можно выделить в структуре дефекта симптомы, частотность проявления которых в группе больных наблюдается менее чем у половины больных после операции и в отдаленном периоде.

После операции такими симптомами, указывающими на значительное снижение функциональной недостаточности мозговых структур, относящихся к разным областям трех блоков мозга, являются: повышенная тормозимость следов слухоречевой памяти (глубинные структуры); трудности понимания разрядного строения больших чисел, нарушения артикуляционного праксиса (теменные области левого полушария); необходимость зрительной опоры при выполнении проб на кинестетический праксис (теменно-затылочные области правого полушария); повышенная тормозимость следов памяти, сужение объема восприятия, парафазии в слухоречевой памяти (височные отделы левого полушария); трудности при выполнении проб на реципрокную координацию (премоторные отделы).

В отдаленном периоде симптомами, указывающими на значительное снижение функциональной недостаточности мозговых структур, относящихся к разным областям трех блоков мозга, являются: повышенная тормозимость следов слухоречевой памяти, снижение темпа и истощаемости психической деятельности (глубинные структуры); трудности понимания разрядного строения больших чисел, нарушения артикуляционного праксиса (теменные области левого полушария); необходимость зрительной опоры при выполнении проб на кинестетический праксис (теменно-затылочные области правого полушария); повышенная тормозимость следов памяти, сужение объема восприятия, парафазии в слухоречевой памяти (височные отделы левого полушария); нарушение произвольного внимания, инертность, замена слов в слухоречевой памяти (префронтальные отделы); персеверации (премоторные отделы).

Таким образом, после операции эффект лечения в наибольшей степени проявляется в улучшении функционирования височной области левого полушария, префронтальных отделов мозга и не сказывается на изменении функционировании других отделов. В отдаленном периоде наблюдается примерно равное улучшение функционирования всех отделов мозга с наибольшим улучшением функционирования префронтальных отделов и наименьшими изменением в функционировании в затылочных отделах мозга.

Список литературы

1. *Буклина С.Б., Шабалов В.А.* Нейропсихологические исследования пациентов с болезнью Паркинсона, перенесших стереотаксические воздействия на подкорковых ядрах. Журнал «Вопросы нейрохирургии» им. Н.Н. Бурденко: научно-практический журнал 2003; 4: 32–37.

2. *Глозман Ж.М.* Возрастные особенности нейропсихологических расстройств при болезни Паркинсона. Вестн. МГУ. Психология 1994; 3: 25–36.

3. *Захаров В.В.* Нарушение мнестической функции при паркинсонизме: дис.... канд. мед. наук. М., 1996.

4. *Корсакова Н.К.* Подкорковые структуры мозга и психические процессы. М.: МГУ, 1985.

5. *Литвиненко И.В.* Деменция и психотические нарушения при паркинсонизме: общность возникновения и новые перспективы в терапии. Успехи геронтологии 2004; 13: 94–101.

6. *Литвиненко И.В.* Болезнь Паркинсона. М.: «Миклош», 2006.

7. *Лурия А.Р.* Высшие корковые функции человека. М.: Академический проект, 2000.

8. *Томский А.А., Бриль Е.В., Шабалов В.А., Федорова Н.В.* Электростимуляция области субталамического ядра при болезни Паркинсона. Журнал «Вопросы нейрохирургии» им. Н.Н. Бурденко 2006; 3: 14–17.

9. Экстрапирамидные расстройства. Под ред. В.Н. Штока, И.А. Ивановой-Смоленской, О.С. Левина. М.: «МЕДпресс-информ», 2002.

10. *Якимовский А.Ф.* Нарушение восприятия пространственно ориентированных зрительных стимулов при паркинсонизме: роль дофаминергичской системы. Физиология человека 1996; Т. 22; 2: 69–72.

11. *Aarsland D., Andersen K., Larsen J.P. et al.* Risk of dementia in Parkinson's Disease: A community-based prospective study. Neurology 2001; 56: 6: 730–736.

12. *Brown J.W.* Conf.Neurol. (Basel). 1974; 36; 1: 33–60.

13. *Cummings J.L.* Frontal-subcortical circuits and human behavior. Arch. Neurol. 1993; 50: 873–880.

14. *Deuschl G. et al.* N. Engl. J. Med. 2006; 355: 867.

15. *Dubois B., Defontaines B., Deweer B. et al.* Cognitive and behavioral changes in patients with focal lesions of the basal ganglia. Advances of neurology; 65; NY: Raven Press, 1995: 29–41.

16. *Mohr E., Mendis T., Grimes J.D.* Late cognitive changes in Parkinson's disease with an emphasis on dementia. Advances in Neurology 1995; Vol. 65: 85–95.

17. *Okun M.S. et al.* Neurology 2004; 64: 161.

18. *Sagar H.J.* Clinicopathological heterogeneity and non-dopaminergic influences on behavior in Parkinson's disease. Adv. Neurol. 1999; 80: 409–418.

Changes in cognitive functions after deep-brain stimulation of the globus pallidus in patients with Parkinson disease

Yu.V. Mikadze, I.I. Titkova, A.V. Shirshov, A.O. Gushcha

Pirogov Russian National Research Medical University;
Research Center of Neurology, Russian Academy of Medical Sciences (Moscow)

Key words: Parkinson's disease, cognitive functions, neuropsychological diagnostics, deep brain stimulation

Neuropsychological investigation to 10 patients with Parkinson diseases which is carried deep brain stimulation of structures pallidum a complex was spent. For research of the cognitive functions the complex of techniques of the general neuropsychological research, the developed A.R.Lurija was used. The given inspection at the operated patients was spent to, after operation and in the remote period within 2 years. Results of inspection have shown that deep electrostimulation positively influences condition cognitive functions, especially in the remote period where it is observed about equal improvement of functioning of all departments of a brain.

Контактный адрес: Титкова Ирина Игоревна – медицинский психолог 3-го неврологического отд. ФГБУ «НЦН» РАМН. 125367, Россия, Москва, Волоколамское ш., д. 80. Тел.: +7 (495) 490-22-09, e-mail: irina-igorevna@mail.ru;

Микадзе Ю.В. – зав. кафедрой клинической психологии РНИМУ им. Н.И. Пирогова;

Ширшов А.В. – старш. науч. сотр. нейрохирургического отд. ФГБУ «НЦН» РАМН;

Гуща А.О. – зав. нейрохирургическим отделением ФГБУ «НЦН» РАМН.

Нейрофизиологические особенности атипичной лицевой боли

М.Ю. Максимова, П.А. Федин, Е.Т. Суанова, В.М. Тюрников

ФГБУ «Научный центр неврологии» РАМН;
Московский государственный медико-стоматологический университет им. А.И. Евдокимова (Москва)

Нейрофизиологическое тестирование имеет более высокую диагностическую точность и чувствительность, чем клиническое обследование, для выявления нейрогенных нарушений, лежащих в основе возникновения орофациальной боли и сенсорных нарушений. В данном исследовании изучались нейрофизиологические особенности атипичной лицевой боли. Выявлено, что для этого заболевания характерна дисфункция стволовых структур, выражающаяся в виде повышения их реактивности при незначительном участии тригеминальной системы на фоне выраженных вегетативных нарушений и депрессии. Для дифференциальной диагностики различных вариантов лицевой боли, уточнения преобладающих патогенетических механизмов, определения тактики лечения и оценки эффективности проводимой терапии рекомендуется исследование мультимодальных вызванных потенциалов мозга (акустических стволовых, кожно-симпатических, тригеминальных).

Ключевые слова: атипичная лицевая боль, тригеминальные, слуховые, кожно-симпатические вызванные потенциалы, нейрофизиология, персистирующая идиопатическая лицевая боль

Введение

Боль — понятие клинически и патогенетически сложное и неоднородное. Она различается по интенсивности, локализации и по своим субъективным проявлениям. Боль может быть стреляющей, давящей, пульсирующей, режущей, а также постоянной или периодической. Все существующее многообразие характеристик боли во многом связано с самой причиной, вызвавшей ее, анатомической областью, в которой возникает ноцицептивный импульс, что очень важно для определения причины боли и последующего лечения [2]. Среди приоритетных проблем в неврологии одно из лидирующих мест удерживают хронические прозокраниалгии. В связи с большой распространенностью, снижающей качество жизни и нарушающей трудоспособность больных молодого и среднего возраста, прозокраниалгии являются не только медицинской, но и социальной проблемой. Менее изученным заболеванием среди хронических прозокраниалгий является атипичная лицевая боль.

Термин «атипичная лицевая боль» впервые был предложен в 1924 г. C. Frazier и E. Russell и применялся к пациентам, у которых нейрохирургическое лечение боли оказалось неэффективным. С 2001 г. атипичную лицевую боль определяют как персистирующую идиопатическую лицевую боль (ПИЛБ), не подходящую под критерии краниальных невралгий и не связанную с каким-либо органическим заболеванием. При этом клинические проявления «типичной» лицевой боли (кратковременные приступы интенсивной боли, сравниваемые больными с «ударом электрическим током»; локализация в области иннервации краниальных нервов; триггерные области, механическое или температурное раздражение которых провоцирует приступ боли) отсутствуют. Атипичная боль возникает, когда нет повреждения, которое объясняет интенсивность боли и связанные с ней нарушения, и обусловлена психологическими симптомами, соответствующими критериям депрессии.

Группа атипичных лицевых синдромов объединяет атипичную одонталгию, дентальную плексалгию, синдром NICO (Neuralgia-Inducing Cavitational Osteonecrosis – остеонекроз, индуцирующий невралгию), комплексный региональный болевой синдром, каузалгию.

Согласно 2-му изданию международной классификации головных болей от 2003 г. диагностическими критериями персистирующей идиопатической лицевой боли являются:

A. Боль в лице, присутствующая ежедневно на протяжении почти всего дня и отвечающая критериям B и C.
B. Вначале боль захватывает ограниченную область на одной половине лица, ощущается глубоко и плохо локализуется пациентами.
C. Боль не сопровождается чувствительными и другими нарушениями.
D. Исследования, в т.ч. рентгенография лица и челюстей, не обнаруживают никакой клинически значимой патологии.

Примечание: вначале боль обычно локализуется в области носогубной складки или подбородка, но может распространяться на область верхней или нижней челюсти или охватывать более обширные области лица и шеи.

Комментарий: боль может быть спровоцирована хирургическим вмешательством на лице, травмой лица, зубов или десен, однако ее постоянство нельзя связать ни с одной локальной причиной.

Целью нашего исследования было изучение нейрофизиологических особенностей атипичной лицевой боли.

Многочисленные исследования при прозокраниалгиях выявляют электрофизиологические особенности ЭЭГ и вызванных потенциалов головного мозга. Ю.В. Грачев и соавт. (1995) при исследовании биоэлектрической активности головного мозга у больных с невралгией тройнично-

го нерва в большинстве случаев отмечал появление высокоамплитудных разрядов бета-волн и множественные вспышки тета- и дельта-волн. Изменения тригеминальных соматосенсорных вызванных потенциалов при этом указывали на возникновение периферических структурных изменений в тригеминальной системе. A. Romanello и соавт. (2003), анализируя корковые вызванные потенциалы при кожной лазерной стимуляции, выявили, что в формировании прозопалгического синдрома участвуют как корковые, так и стволовые ноцицептивные структуры.

В работах S.K. Jääskeläinen, H. Forssell, O. Tenovuo (1999) и S.K. Jääskeläinen (2004) при изучении электрофизиологических показателей у пациентов с атипичной лицевой болью показано, что электрофизиологические тесты могут быть более чувствительными, чем МРТ для выявления патологических нарушений у этих больных. Нейрофизиологическое тестирование имеет более высокую диагностическую точность и чувствительность, чем клиническое обследование для выявления нейрогенных нарушений, лежащих в основе возникновения орофациальной боли и сенсорных нарушений. H. Forssell, O. Tenovuo, P. Silvoniemi, S.K. Jääskeläinen (2007), сравнивая пациентов с атипичной лицевой болью и с тригеминальной невропатией, обосновали необходимость нейрофизиологического обследования для диагностики причины хронической орофациальной боли.

Метод регистрации вызванных потенциалов позволяет оценить состояние как периферических, так и центральных афферентных функций, и соответствует задаче изучения боли, поскольку она является сенсорной модальностью, хотя и отличающейся значительными особенностями. Кроме того, появляется возможность выявить асимметрию в функционировании тригеминальных систем у больных с атипичной лицевой болью.

Акустические стволовые вызванные потенциалы (АСВП) проводились у пациентов с лицевой болью для оценки функционального состояния стволовых структур мозга. АСВП представляют собой субмикроволновые коротколатентные слуховые вызванные потенциалы, получаемые при большом числе усреднений со скальпа. Они являются потенциалами дальнего поля, регистрируются за счет объемного проведения и отражают состояние слуховых ядер и состояние слуховых нервов.

Тригеминальные вызванные потенциалы (ТВП) представляют собой соматосенсорные вызванные потенциалы, регистрируемые в ответ на стимуляцию ветвей тройничного нерва. Регистрация сопряжена со значительными техническими трудностями, что обусловлено рядом причин: 1) близкое расположение стимулирующих и записывающих электродов, создающее значительный стимульный артефакт; 2) низкая амплитуда ответа, поскольку для стимуляции доступны лишь терминальные ветви нерва; 3) высокая чувствительность области лица по сравнению с другими областями, что не позволяет применять достаточно интенсивную стимуляцию и увеличить амплитуду ТВП; 4) значительная зашумленность записи артефактами мышечного происхождения, поскольку лицо является богатой рефлексогенной областью. В целом техника регистрации ТВП отличается необходимостью значительных усилий, направленных на подавление возникающих помех. Основные характеристики коротколатентных ТВП, по данным разных авторов, существенно отличаются, что, очевидно, обусловлено применением разной техники регистрации и стимуляцией разных типов волокон тройничного нерва. Тем не менее можно выделить несколько наиболее стабильно регистрируемых компонентов N14–P20–N33–P40 [13], латентные периоды (ЛП) которых дают основание предполагать их корковое происхождение. Отмечают, что пик с ЛП в диапазоне 20 мс представляет собой, как правило, хорошо выраженный потенциал, имеет максимальную амплитуду в контралатеральной стимуляции области соматосенсорной коры и исчезает после блокады нерва или при поражении как периферической, так и центральной части афферентного пути [23]. Негативный пик N14 большинство авторов считает первичным корковым ответом. Существует также описание более ранних потенциалов в диапазоне 1–9 мс [26]. Источники генерации компонентов W1, W2, W3 с латентными периодами 1,20±0,07, 1,95±0,08 и 2,61±0,2 мс относят к проксимальным отделам нерва в области Гассерова узла, к области входа корешка тройничного нерва в мост и уровню ствола мозга. Компоненты P4, N5, P6, N7 с ЛП 4,01±0,41, 5,14±0,62, 6,16±0,59 и 7,30±0,59 мс соответственно, по мнению большинства исследователей, имеют подкорковое «происхождение» и предположительно отражают активность ядер тройничного нерва таламуса и таламокорковых путей. Следует отметить, что для выделения этих компонентов применяют игольчатую стимуляцию, при использовании поверхностных электродов не удается получить ранних ответов из-за наличия артефакта [14].

Кожно-симпатические вызванные потенциалы (КСВП) используются для оценки показателей вегетативной устойчивости. КСВП являются надсегментарным соматовегетативным рефлексом, эффекторным органом которого являются потовые железы, а «генератором» ответа – задний гипоталамус. Рефлекторная дуга состоит из афферентной и эфферентной частей и структур ЦНС, модулирующих выраженность ответной реакции [11].

Особенностью нашей работы стало комплексное нейрофизиологическое обследований пациентов с лицевой болью.

Материалы и методы

Обследовано 37 пациентов, из них 17 – с диагнозом атипичная лицевая боль (АЛБ) (16 женщин и 1 мужчина) и 20 – с тригеминальной невралгией (ТН) (13 женщин и 7 мужчин). В группу больных с ТН входили пациенты как с типичной ТН (10 чел.), так и с ТН с невропатическим компонентом (10 чел.). Для диагностики использовались критерии, соответствующие международной классификации головной боли. Критериями исключения были: уровень АД выше 200/115 мм рт. ст.; тяжелые неврологические нарушения, осложняющие контакт с больным; эпилепсия, тяжелые сосудистые заболевания головного мозга, инфекционные заболевания ЦНС; хронический алкоголизм; тяжелые соматические заболевания (тяжелые формы ИБС, онкологические заболевания, НК-2Б, хроническая легочная, почечная, печеночная недостаточность и др., ВИЧ-инфекция). Учитывая противоречивость данных относительно нормы при регистрации тригеминальных вызванных потенциалов, было обследовано 20 здоровых добровольцев.

Для выявления и оценки тревожных расстройств у пациентов с лицевой болью использовался опросник Цунга для самооценки тревоги (Zung self-rating anxiety scale). Первые 5 пунктов шкалы оценивают аффективные симптомы, последующие 15 — соматические. Опросник заполняется самим пациентом.

До начала клинического исследования все его участники подписали информированное согласие. Работа проводилась на базе ФГБУ «Научный центр неврологии» РАМН.

Нейрофизиологические исследования проводились на электрофизиологическом комплексе «Нейро-МВП-Нейрософт» фирмы Нейрософт (Россия, г. Иваново) и включали регистрацию мультимодальных вызванных потенциалов – коротколатентных акустических стволовых, кожно-симпатических вызванных потенциалов, тригеминальных ВП.

Акустические стволовые вызванные потенциалы

При регистрации АСВП для исключения колебаний фоновой активности медленных составляющих ЭЭГ нижняя полоса пропускания частот прибора устанавливалась в 100 Гц, а верхняя – 2 кГц. Импеданс – не более 5 кОм. Звуковые щелчки длительностью 0,1 мс, интенсивностью 70 дБ выше слухового порога и частотой стимуляции 10,1 Гц подавались моноаурально через наушники. Активные электроды располагались на сосцевидных отростках. В качестве референта использовался вертекс Cz. Заземляющий электрод фиксировали на лбу в точке Fpz. Эпоха анализа для АСВП составляла 10 мс, число усреднений – 3000. При исследовании АСВП оценивались значения латентных периодов (ЛП) I, III, V пиков, межпиковых интервалов (МПИ) I-III, III-V, I-V, амплитуд I, III, V пиков. Для лучшей идентификации компонентов АСВП проводили сопоставление результатов при ипси- и контралатеральной регистрации [3].

Тригеминальные вызванные потенциалы

Во время регистрации ТВП обследуемые находились в состоянии бодрствования с закрытыми глазами в удобном кресле. Для снижения уровня помех и улучшения соотношения полезный сигнал–шум использовался метод, предложенный Г.Г. Торопиной (2005). Стимулирующие электроды помещались в местах выхода нижнечелюстного нерва (III ветви тройничного нерва), т.к. это самое удобное положение для рутинных исследований. ТВП с глазничного и верхнечелюстного нервов (I и II ветви) чаще всего значительно искажены из-за наличия помех мышечного происхождения. Использовалась 2-канальная запись с расположением активных электродов в точках C3 и C4 схемы «10–20%». Референтный электрод располагался в точке Fpz, заземляющий – на переносице. Интенсивность стимуляции была в 1,5–2 раза выше чувствительного порога, но не более 12 мА. Использовались прямоугольные импульсы длительностью 100 мс в полосе пропускания усилителя 5–2000 Гц. Число усреднений – 300. Эпоха анализа – 100 мс. Импеданс – не более 5 кОм, в середине исследования меняли полярность стимулирующих электродов с целью погашения артефакта от стимула. Устойчивая воспроизводимость кривых служила критерием достоверности результатов. Оценивались латентные периоды и амплитуда пиков N0, P1, N1, P2 [9,14].

Кожно-симпатические вызванные потенциалы

Исследование проводилось в тишине при температуре 20–22°C, через 2 часа после еды. Запись велась в положении пациента полулежа в кресле с открытыми глазами. Положительный электрод накладывался на кожу 2-ой фаланги среднего пальца, отрицательный электрод накладывался в продолжение 2-го межпальцевого промежутка на расстоянии 3 см от кожной складки, находящейся на уровне пястно-фаланговых суставов. Стимулирующие электроды накладывались на указательный палец руки, и индифферентный электрод – на предплечье.

Применялась стандартная схема электрической стимуляции. Вначале определялось пороговое значение силы тока, которое вызывает даже небольшое отклонение от изолинии. Затем проводилась стимуляция силой тока, равной двойному и тройному пороговым значениям.

Для поиска пороговой силы тока КСВП использовались однократные стимуляции с возрастающей амплитудой от 3 мА и выше. Применялись электрические импульсы прямоугольной формы длительностью 0,1 мс. Временной интервал между повторными стимуляциями составлял не менее 60 с (время, необходимое для восстановления реактивности потовых желез). Скорость развертки устанавливалась на 1 с/дел, верхняя частота пропускания – 60 Гц, нижняя – 0,2 Гц [3].

Оценивались следующие параметры: порог реакции, латентный период (начало ответа), амплитуда ответов, связанных с парасимпатической (пики 1 и 2б) и симпатической (пик 2а) системами, максимальная амплитуда ответа от пика до пика (интенсивность вегетативной реакции), соотношение амплитуд отрицательных и положительных компонентов ответа (преобладание симпатической или парасимпатической вегетативной регуляции).

Статистическая обработка материала проводилась с помощью пакетов программ IBM SPSS Ststistics 20.0. Для определения средних величин и стандартных отклонений использовался модуль «описательные статистики». Достоверность групповых различий для независимых совокупностей, не подчиняющихся нормальному распределению, оценивали с помощью U-критерия Манна-Уитни, медианного критерия и критерия Краскела-Уоллиса для независимых выборок. При сопоставлении двух зависимых групп по количественному признаку использовали метод Вилкоксона. Статистически значимыми считались различия при $p<0,05$.

Результаты работы

Все обследованные пациенты предъявляли жалобы на лицевую боль, сохраняющуюся более 3-х месяцев. В зависимости от диагноза они были разделены на 2 группы: в первую входили больные с АЛБ (16 женщин и 1 мужчина), во вторую больные с ТН (13 женщин и 7 мужчин). Больных с ТН дополнительно разделили на 2 подгруппы: ТН без невропатического компонента (ТН–) (10 чел.) и ТН с невропатическим компонентом (ТН+) (10 чел.).

Характеристика больных по группам указана в табл. 1. Кроме того, было отмечено, что у 5 (29%) больных с АЛБ боль локализовалась в левой половине лица, у 7 (41%) – в

таблица 1: Описаниие больных по группам (в квадратных скобках указаны минимальные и максимальные значения).

	АЛБ	ТН–	ТН+
Количество обследованных пациентов	17	10	10
Возраст, лет	46 [29; 75]	55 [25; 75]	68 [34; 84]
Длительность заболевания, лет	2 [0,5; 24,0]	3 [0,4; 5,0]	9 [1,5; 29,0]

правой, у 5 (29%) отмечались жалобы на двухстороннюю боль. Среди пациентов с ТН боль в левой половине лица отмечалась у 11 больных (55%) и у 9 (45%) – в правой половине лица.

АСВП

Регистрация и анализ АСВП произведены 37 больным (17 пациентам с АЛБ и 20 пациентам с ТН). Из табл. 2 видно, что во всех группах обследованных больных были в разной степени изменены слуховые вызванные потенциалы, что указывает на участие стволовых структур в возникновении болевого синдрома. Изменения АСВП у больных с АЛБ чаще встречались на медулло-понто-мезенцефальном уровне с обеих сторон и выражались больше на стороне боли. Выявлялся гиперсинхронный тип кривой (уменьшение латентных периодов, увеличение амплитуды пиков при стимуляции с каждой стороны). По-видимому, такие изменения АСВП объясняются гиперсинхронной биоэлектрической активностью больших популяций нейронов [12].

У пациентов с «ТН–» наблюдается также тенденция к укорочению латентных периодов и МПИ I-III на стороне боли, однако амплитуды пиков не отличаются от нормы. Наименьшие изменения АСВП наблюдались в группе «ТН+». Но у этих пациентов отмечалось статистически значимое повышение слухового порога, более выраженное на стороне боли. По-видимому, уменьшение амплитуды I пика на стороне боли связано с нарушением слуха, т.к. в эту группу входили больные более старшего возраста. Возникает вопрос: есть ли связь между стороной локализации боли и нарушением слуха?

При сравнении групп АЛБ и ТН друг с другом получены статистически значимые отличия, указанные в табл. 3. Изменения при АЛБ характеризуются снижением слухового порога, уменьшением латентности III пика и увеличением амплитуд, по сравнению с группой больных с ТН.

таблица 2: Параметры АСВП у больных с АЛБ, ТН- и ТН+. Серым цветом отмечены параметры, статистически значимо отличающиеся от нормы. В скобках указана значимость отличия от нормы при использовании одновыборочного критерия знаковых рангов Вилкоксона.

	Порог, дБ	ЛП I пика, мс	ЛП III пика, мс	ЛП V пика, мс	МПИ I-III, мс	МПИ III-V, мс	МПИ I-V, мс	A I пика, мкВ	AIII пика, мкВ	A V пика, мкВ
Норма	40	1,7± 0,15	3,9± 0,19	5,7± 0,25	2,3± 0,15	1,9± 0,18	4,0± 0,23	0,28	0,23	0,43
Стимуляция на стороне боли										
АЛБ	40	1,47	3,60 (0,005)	5,50 (0,008)	2,10 (0,008)	1,88	3,85	0,47 (0,036)	0,31	0,53 (0,009)
ТН–	50	1,53	3,60 (0,046)	5,68	2,08 (0,028)	2,00	4,15	0,24	0,26	0,55
ТН+	50 (0,006)	1,53	3,86	5,50	2,32	1,81	4,11	0,17 (0,005)	0,17	0,42
Стимуляция контралатерально боли										
АЛБ	40	1,43	3,78 (0,003)	5,53	2,2	1,85	4,05	0,47 (0,033)	0,47 (0,013)	0,55
ТН–	50	1,50	3,6 (0,042)	5,53	2,08	1,98	4,20	0,18	0,34	0,45
ТН+	50 (0,029)	1,47	3,87	5,64	2,22	1,84	4,19	0,23	0,21	0,60 (0,005)

таблица 3: Параметры АСВП у больных с АЛБ, ТН, статистически значимо отличающиеся друг от друга.

	Медиана параметра (АЛБ)	Медиана параметра (ТН)	p для U-критерия Манна-Уитни для независимых выборок	p для медианного критерия
Слуховой порог на стороне боли	40	50	0,021	0,011
Слуховой порог на контралатеральной стороне	40	45	0,031	0,050
Латентный период III пика на стороне боли	3,60	3,70	0,025	0,018
Амплитуда I пика на стороне боли	0,47	0,18	0,011	0,018
Амплитуда I пика контралатерально боли	0,47	0,22	0,004	0,018
Амплитуда III пика контралатерально боли	0,47	0,24	0,015	0,018

При сравнении группы АЛБ отдельно с группой ТН с невропатическим компонентом (ТН+) сохраняются такие же различия. При сравнении группы больных с АЛБ с группой ТН без невропатического компонента (ТН–) статистически значимые различия отмечаются только для пороговых значений на контралатеральной стороне и амплитуд I и III пиков контралатеральной стороны.

При сравнении группы «ТН–» с группой «ТН+» выявляется достоверная разница амплитуды (А) V пика (p=0,018 при использовании U-критерия Манна-Уитни для независимых выборок). При этом медиана AV (ТН–)=0,45мкВ, медиана AV (ТН+)=0,60мкВ.

Нарушение функций слуховых структур на медулло-понто-мезенцефальном уровне наблюдается у всех обследованных больных с лицевой болью и отмечается в обеих группах пациентов чаще (в 65% случаев – 24 чел.) на ипсилатеральной стороне, у 21% (6 чел.) пациентов изменения встречаются на противоположной стороне и у 14% (5 чел.) – билатерально. Это подтверждают данные литературы о том, что дисфункция стволовых структур является в большей степени следствием хронической боли. Такие же изменения были получены в работе Э.З. Якупова и Е.А. Кузнецовой (2010) при обследовании пациентов с вторичной головной болью. Выявленная дисфункция стволовых структур мозга у этих больных свидетельствует о нарушении функции и снижении эффективности антиноцицептивной системы на супраспинальном уровне, что в свою очередь способствует хронизации боли и поддержанию стойкого болевого синдрома.

Таким образом, при АЛБ изменения АСВП в виде повышения амплитуд и уменьшения латентных периодов указывают на повышенную возбудимость неспецифических структур ствола мозга на медулло-понто-мезенцефальном уровне по сравнению с группой ТН.

ТВП

Нормативные показатели ТВП были получены при обследовании 20 здоровых добровольцев и представлены в табл. 4. При анализе ТВП у пациентов с АЛБ и ТН оценивались латентные периоды и амплитуда пиков N0, P1, N1, P2. Из табл. 5 видно, что изменения ТВП у пациентов с АЛБ касались только уменьшения амплитуды пиков P2 при стимуляции как со стороны боли, так и с контралатеральной стороны. Латентные периоды компонентов ТВП при этом не отличались от нормы.

У пациентов с тригеминальной невралгией без невропатического компонента (ТН–) отмечалось статистически значимое уменьшение латентных периодов пиков N1 с обеих сторон (p=0,034, p=0,040) (табл. 5).

У пациентов в группе «ТН+» изменения ТВП регистрировались с 2-х сторон и выражались в виде увеличения ЛП пика P1 при стимуляции с контралатеральной стороны и увеличения амплитуды пика N1 (p=0,002) при стимуляции на стороне боли. Остальные параметры статистически значимо не изменялись.

таблица 4: Нормативные показатели ТВП (в квадратных скобках указаны минимальное и максимальное значения).

	Медиана	Среднее	SD (стандартное отклонение)	Δ (стд.ошибка среднего)
Порог, дБ	4,5 [2,0; 8,5]	5,0	1,96	0,52
N0, мс	11,0 [7,0; 14,0]	10,7	2,17	0,60
P1, мс	19,7 [17,0; 22,0]	19,3	1,27	0,34
N1, мс	32,6 [30,8; 36,0]	33,2	2,08	0,60
P2, мс	51,2 [41,8; 54,0]	49,0	5,52	1,51
P1-N1, мкВ	1,82 [0,91; 4,01]	1,91	0,79	0,22
N1-P2, мкВ	2,53 [0,79; 4,41]	2,32	1,13	0,33

таблица 5: Параметры ТВП у больных с АЛБ, ТН- и ТН+. Серым цветом отмечены параметры статистически значимо отличающиеся от нормы, в скобках указана значимость отличия от нормы при использовании критерия Манна-Уитни.

Компоненты ТВП	Порог, дБ	N0, мс	P1, мс	N1, мс	P2, мс	P1-N1, мкВ	N1-P2, мкВ
Норма	4,5	11,0	19,7	32,6	51,2	1,82	2,53
Стимуляция на стороне боли							
АЛБ	4,25	11,0	19,8	33,2	49,1	1,8	1,07 (0,042)
ТН–	4,5	9,0	19,0	31,2 (0,034)	48,4	1,15	1,52
ТН+	5,0	9,5	18,8	33,6	51,6	3,5 (0,002)	2,82
Стимуляция на противоположной стороне							
АЛБ	4,3	11,4	20,0	32,6	50,0	1,26	1,34 (0,037)
ТН–	5,0	9,4	19,7	31,0 (0,040)	50,0	1,29	2,37
ТН+	5,0	10,2	20,7 (0,042)	32,7	49,1	2,77	3,51

таблица 6: Параметры тригеминальных ВП, статистически значимо отличающиеся друг от друга при сравнении пациентов с АЛБ, ТН- и ТН+.

	Норма	Медиана параметра (АЛБ)	Медиана параметра (ТН-)	Медиана параметра (ТН+)	p для критерия Краскела-Уоллиса для независимых выборок
Амплитуда P1-N1 ипсилатерально, мкВ	1,82	1,80	1,15	3,50	0,016
Амплитуда N1-P2 ипсилатерально, мкВ	2,53	1,07	1,52	2,82	0,075
Амплитуда N1-P2 контралатерально, мкВ	2,53	1,34	2,37	3,51	0,024

Таким образом, отмечается гиперсинхронный тип кривой у пациентов с классической тригеминальной невралгией (уменьшение латенции пиков N1 с обеих сторон), гипосинхронный – в группе пациентов с тригеминальной невралгией с невропатическим компонентом (увеличения латентного периода пика P1 при стимуляции контралатеральной стороны и регистрации ответа на стороне боли) и минимальные изменения ТВП у пациентов с АЛБ (снижены только амплитуды пиков P2 билатерально, при этом латентные периоды не изменены).

При сравнении 3-х групп пациентов между собой выявлена статистически значимая разница значений параметров ТВП, представленных в табл. 6. Амплитуды поздних компонентов при регистрации коротколатентных ТВП значительно ниже в группе АЛБ, а самые высокие – в группе «ТН+».

Сравнивая пороговые значения на стороне боли и контралатерально, можно отметить повышение порога на ипсилатеральной стороне у больных в группе пациентов с тригеминальной невралгией с невропатическим компонентом (при расчете критерия знаковых рангов Вилкоксона p=0,021). Для остальных групп пациентов такой разницы не выявлено.

В работе А.С. Рыбакова (2007) была показана связь между параметрами ТВП и структурными изменениями в нерве, на основании чего было сделано предположение, что особенности изменений ТВП могут служить диагностическими критериями при тригеминальных нарушениях. По данным литературы [5, 7, 14] отмечается, что при мигрени, головной боли напряжения, тригеминальной невралгии характерна гиперактивность тригеминальной системы. В то время как нами получены данные, что изменения ТВП при атипичной лицевой боли были незначительны и характеризовались только снижением поздних ответов на корковом уровне. Таким образом, в процессе формирования болевого синдрома при атипичной лицевой боли тригеминальная система принимает незначительное участие.

КСВП

При анализе КСВП у обследованных пациентов получено статистически значимое повышение амплитуд вегетативных компонентов (как парасимпатической, так и симпатической) по сравнению с нормой у всех обследованных больных (значения p приведены в табл. 7). Это означает, что в формировании паттерна лицевой боли активно участвует вегетативная нервная система. В этой связи можно предположить, что изменения функционального статуса вегетативной нервной системы обуславливают хронизацию болевого синдрома.

Кроме того, отмечена статистически значимая разница (p=0,0002 при использовании U-критерия Манна-Уитни) между пороговыми значениями у пациентов с АЛБ и ТН. Это может объясняться повышенной возбудимостью нервных структур у больных с АЛБ.

Используя однофакторный дисперсионный анализ, можно отметить связь между дефицитом габитуации при регистрации КСВП и уровнем тревоги по шкале Цунга (p=0,02). Причем уровень тревоги статистически значимо выше у больных с АЛБ и «ТН+» по сравнению с больными ТН без невропатического компонента (p=0,015) (табл. 8).

На рис. 1 показан пример регистрации КСВП у больной с АЛБ. Отмечается выраженное усиление симпатической составляющей, некоторая лабильность фона и снижение уровня габитуации.

Учитывая характер вегетативных нарушений, выявленных при регистрации КСВП, лечебные мероприятия должны проводиться с учетом характера вегетативных расстройств.

таблица 7: Параметры кожно-симпатических ВП у больных с АЛБ и ТН. Серым цветом отмечены параметры, статистически значимо отличающиеся от нормы.

	Группа пациентов	Медиана	Норма	P (отличие от нормы)
Порог,мА	АЛБ	5,00		
	ТН	7,25		
ЛП,с	АЛБ	1,37	1,4±0,2	
	ТН	1,41		
A1,мВ	АЛБ	0,97	0,56±0,1	0,002
	ТН	1,15		0,010
A2,мВ	АЛБ	3,75	2,04±1,3	0,006
	ТН	3,26		0,012
A max,мВ	АЛБ	4,58	2,6±2,1	0,005
	ТН	4,64		0,005
A1/A2	АЛБ	0,29	0,29	
	ТН	0,29		

таблица 8: Уровень депрессии по шкале Цунга у обследованных больных.

	АЛБ	ТН–	ТН+
Среднее значение уровня депрессии по шкале Цунга	0,525±0,029	0,348±0,052	0,444±0,060

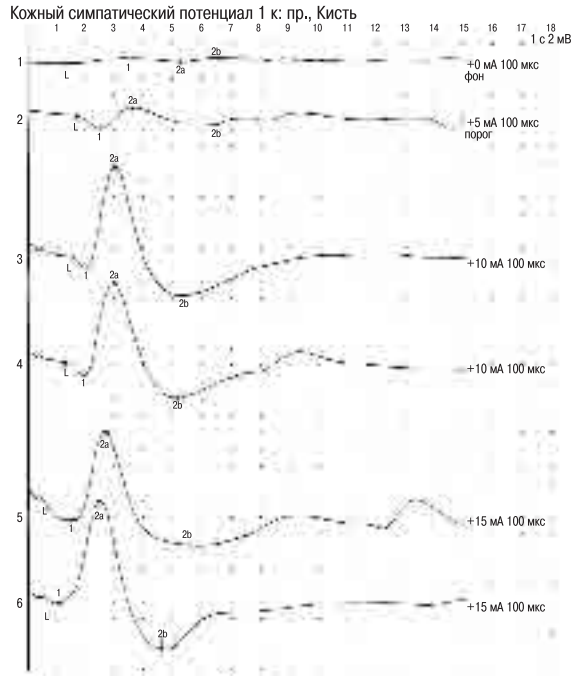

рис. 1: Пример регистрации КСВП у больной с атипичной лицевой болью слева.

Значения параметров для кривой № 5: A1=0,09мВ (N 0,56±0,1мВ); A2=15,4мВ (N 2,04±1,3мВ). Отмечается выраженное усиление симпатической составляющей, некоторая лабильность фона и снижение уровня габитуации.

Обсуждение

В ходе исследования выявлены клинико-нейрофизиологические различия пациентов с АЛБ и ТН: при АЛБ отмечен более ранний возраст начала заболевания, преобладание женщин (16 из 17 пациентов), снижение слуховых порогов по сравнению с группой больных ТН. Не выявлено какого-либо преобладания сторон ни в одной из групп пациентов. Кроме того, можно определить наиболее характерный паттерн электрофизиологических изменений у пациентов с АЛБ в виде укорочения латентных периодов стволовых коротколатентных компонентов и увеличения амплитуды пиков с обеих сторон в сочетании с практически нормальными данными ТВП на фоне нарушения вегетативной реакции и депрессии. Т.е. для АЛБ характерна дисфункция стволовых структур на медулло-понто-мезенцефальном уровне, выражающаяся в виде повышения их реактивности, при незначительном участии тригеминальной системы.

Для дифференциальной диагностики различных вариантов лицевой боли, уточнения преобладающих патогенетических механизмов, определения тактики лечения и оценки эффективности проводимой терапии рекомендуется исследование мультимодальных вызванных потенциалов мозга (акустических стволовых, кожно-симпатических, тригеминальных).

Понимание особенностей формирования лицевой боли, а также поиск факторов хронизации боли будут способствовать развитию новых подходов в диагностике и лечении АЛБ.

Список литературы

1. *Абакумова А.А.* Вызванные потенциалы коры головного мозга и подкорковых структур у больных алкоголизмом и героиновой наркоманией: дис. ... канд. мед. наук. М.: 2011.

2. *Вейн А.М.* Болевые синдромы в неврологической практике. М: МЕДпресс-информ, 2001.

3. *Гнездицкий В.В., Корепина О.С.* Атлас по вызванным потенциалам мозга. Иваново: «ПресСто», 2011.

4. *Грачев Ю.В.* Патогенетические механизмы и клинические особенности тригеминальных лицевых болей. Журнал неврологии и психиатрии им. С.С. Корсакова 1999; 8: 38–42.

5. *Данилов А.Б., Чернышев О.Ю., Вейн А.М., Колосова О.А.* Тригеминальные вызванные потенциалы при мигрени. Журнал неврологии и психиатрии им. С.С. Корсакова 1998; 4: 29–32.

6. *Короткиева Н.Г.* Системный анализ биоэлектрической активности головного мозга при некоторых формах неврологических заболеваний. Дис. ...канд. биол. наук. ГОУ ВПО «Ростовский Государственный Медицинский Университет Федерального агентства по здравоохранения и социальному развитию». 2008.

7. *Коржавина В.Б.* Головная боль напряжения: клинико-психонейрофизиологический анализ. Дис. ...канд. мед. наук. ММА им. И.М. Сеченова 2008.

8. *Кубанов З.А.* Мультимодальные вызванные потенциалы в прогнозе течения вегетативных состояний. Дис. ...канд. мед. наук. Москва, РУДН 2008.

9. *Кузнецова Е.А., Якупов Э.З.* Нейрофизиологические особенности состояния супрасегментарных структур при хронических головных болях у пациентов с артериальной гипертензией. Анналы клинической и экспериментальной неврологии 2010; Т. 4; 3: 25–29.

10. *Максимова М.Ю., Шаров М.Н., Домашенко М.А. и др.* Персистирующая идиопатическая лицевая боль: трудности диагностики и алгоритмы лечения. Фарматека 2011; 9: 55–59.

11. *Одинак М.М., Котельников С.А., Шустов Е.Б.* Вызванные кожные вегетативные потенциалы: Методические указания. СПб.: Иваново, 1999.

12. *Рыбаков А.С.* Особенности центральных механизмов афферентации при тригеминальной невралгии. Дисс. ...канд. мед. наук. Учебно-научный медицинский центр УД Президента РФ. М., 2007.

13. *Суслина З.А., Максимова М.Ю., Шаров М.Ю. и др.* Атипичная лицевая боль. Мат. науч. конф. «Болевые синдромы в области головы, лица и полости рта». Смоленск, 2010.

14. *Торопина Г.Г.* Центральные механизмы афферентации при синдромах хронической нейрогенной боли (исследование соматосенсорных вызванных потенциалов). Дисс. ...докт. мед. наук. ММА им. И.М. Сеченова, 2005.

15. *Шаров М.Н.* Хронические прозокраниалгии. клиника, диагностика, лечение и организация лечебного процесса (По результатам 17 летнего опыта работы нейростоматологического отделения городской клинической больницы № 50 г. Москвы): Дисс. ...докт. мед. наук. МГМСУ, 2005.

16. *Юдина М.М.* Клинико-нейрофизиологическое обоснование центральных механизмов зуда у больных атоническим дерматитом на основе исследования вызванных потенциалов головного мозга. Дисс. ...канд. мед. наук. Первый МГМУ им. И.М. Сеченова, 2011.

17. *Bank J.* Brainstem auditory evoked potentials in migraine after Rausedyl. Cephalalgia. 1991; 11: 277–279.

18. *Bennett M.H., Jannetta P.J.* Evoked potentials in trigeminal neuralgia. Neurosurg. 1983; 13: 242–247.

19. *Chen Q., King T., Vanderah T.W. et al.* Differential blockade of nerve injury-induced thermal and tactile hypersensitivity by systemically administered brain-penetrating and peripherally restricted local anesthetics. J. Pain. 2004; 5 (5): 281–289.

20. *Forssell H., Tenovuo O., Silvoniemi P., Jääskeläinen S.K.* Differences and similarities between atypical facial pain and trigeminal neuropathic pain. J. Neurology. 2007; Oct 2; 69(14): 1451–1459.

21. *Jääskeläinen S.K., Forssell H., Tenovuo O.* Electrophysiological testing of the trigeminofacial system: aid in the diagnosis of atypical facial pain. Pain. 1999; 80 (1–2): 191–200.

22. *Jääskeläinen S.K., Teerijoki-Oksa T., Forssell H.* Neurophysiologic and quantitative sensory testing in the diagnosis of trigeminal neuropathy and neuropathic pain. Pain 2005; 117: 349–357.

23. *Kimura J., Rodnitzky R.L., Van Allen M.W.* Electrodiagnostic study of trigeminal nerve Neurology. 1983; 20: 574–583.

24. *Krischek-Bremerich P., Bremerich A.* Possibilities of trigeminal somatosensory evoked potentials in diagnosing neuralgiform facial pain. Dtsch Zahnarztl Z. 1991; 46 (2): 140–142.

25. *Larson S.J., Previc T.S.* Somatosensory responses to mechanical stimulation as recorded in the human EEG. J. Electroencephalogr. Clin. Neurophysiol 1970; 28: 162–172.

26. *Melis M., Lobo S.L., Ceneviz C. et al.* Atypical Odontalgia: A Review of the Literature. Headache 2003; 43 (10): 1060–1074.

27. *Polich J., Dalesso D.J., Aung M., DeYarman M.* Non-invasive trigeminal evoked potenrials: normative aging data. Cephalalgia 1995; I5: 147–151.

28. *Schulz E., Zherdin A., Tiemann L. et al.* Decoding an Individual's Sensitivity to Pain from the Multivariate Analysis of EEG Data. J. Cereb Cortex 2011; Jul 17: 33–58.

Neurophysiological features of atypical facial pain

M.Yu. Maksimova, P.A. Fedin, E.T. Suanova,V.M. Tyurnikov

Research Center of Neurology, Russian Academy of Medical Sciences;
Moscow State University of Dentistry and Medicine (Moscow)

Key words: atypical facial pain, auditory evoked potentials, sympathetic skin response and trigeminal evoked potentials, neurophysiology

Unlike clinical research, neurophysiological testing has higher accuracy and sensitivity in revealing neurogenic defects responsible for the orofacial pain and sensory disturbance. This reseach was aimed at studying neurophysiologicl aspects of the atypical facial pain. The disorder turns out to have such specific traits as brainstem structure disfunction which occurs as higher brainstem structure sensibility, with the trigeminal system being involved during autonomic disorders. The mutimodal evoked potential potentials (auditory evoked potentials, Sympathetic Skin Response and trigeminal evoked potentials) research is recommended for differencial diagnostics for different kinds of the facial pain, verifying predominate pathogenic mechanisms, defining treatment course and treatment efficiency estimation.

Контактный адрес: Суанова Екатерина Таймуразовна – асп. каф. нервных болезней стоматологического факультета МГМСУ. 125367, Россия, Москва, Волоколамское ш., д. 80. Тел.: +7(926) 538-98-10; e-mail: ekaterina.suanova@gmail.com;

Максимова М.Ю. – гл. науч. сотр. ФГБУ «Научный центр неврологии» РАМН;

Федин П.А. – вед. науч. сотр. ФГБУ «НЦН» РАМН;

Тюрников В.М. – старш. науч. сотр. ФГБУ «НЦН» РАМН.

Предикторы массивных кровоизлияний в головной мозг при артериальной гипертонии

Т.С. Гулевская, М.Ю. Максимова, А.В. Романова

ФГБУ «Научный центр неврологии» РАМН (Москва)

Проведены ретроспективный клинический анализ и морфологическое исследование головного мозга и его сосудистой системы в 125 секционных случаях с массивными интрацеребральными кровоизлияниями (ИК), обусловленными артериальной гипертонией (АГ). Среди умерших было 54 женщины и 71 мужчина в возрасте от 21 до 75 лет (средний возраст 53±11). Эссенциальная АГ диагностирована у 78% больных, вторичная АГ (нефрогенная) – у 22%. Длительность АГ в 50% случаев составляла свыше 10 лет. У 62% больных отмечалось тяжелое течение АГ, плохо поддающееся медикаментозной коррекции, с частыми гипертоническими церебральными кризами. Более 30% из них перенесли инсульт. При исследовании мозга во всех случаях выявлены обширные ИК (более 40 см^3), которые в 84% случаев локализовались в полушариях большого мозга (латеральные – 49%, смешанные – 38%, медиальные – 13%), в 9% – в стволе мозга и в 7% – в мозжечке. В 79% случаев они сопровождались массивным прорывом крови в желудочковую систему. В 63% случаев макроскопически выявлены предшествующие инсульту очаговые изменения мозга: в 35% – в виде крупных постгеморрагических «ржавых» псевдокист, в 44% – одиночных или множественных лакунарных инфарктов (ЛИ), в 16% – их сочетание. Они локализовались, как и ИК, в глубинных отделах мозга: чаще всего в области базальных ядер, белом веществе полушарий, реже – в таламусе, мосту мозга и мозжечке. В 38% случаев диагностировано лакунарное состояние мозга. При микроскопическом исследовании выявлены изменения сосудов и ткани мозга, характерные для гипертонической ангиоэнцефалопатии: множественные ЛИ, очаги неполного некроза и периваскулярного энцефалолизиса, криблюры, микрокровоизлияния, спонгиоформные изменения белого вещества. Эти изменения предрасполагают к возникновению массивных ИК, способствуя распространению крови по предшествующим мелкоочаговым и диффузным изменениям ткани мозга, обусловленным АГ, при этом лакунарное состояние может рассматриваться в качестве предиктора тяжелого геморрагического инсульта.

Ключевые слова: кровоизлияние в мозг, артериальная гипертония, гипертоническая ангиоэнцефалопатия, лакунарное состояние мозга

Введение

В многочисленных эпидемиологических, клинических и патологоанатомических исследованиях установлено, что артериальная гипертония является одной из основных причин и важнейшим фактором риска развития различных форм острых и хронических нарушений мозгового кровообращения (НМК) ишемического и геморрагического характера, среди которых геморрагический инсульт с возникновением массивных интрацеребральных кровоизлияний является наиболее тяжелой формой инсульта, характеризующейся высокой летальностью и степенью инвалидизации больных [2, 5, 6, 12, 13, 15, 22, 52]. По данным консолидированных мировых исследований, частота их варьирует от 10 до 20 случаев на 100 тыс. населения и составляет 10–15% всех видов инсульта [12, 15, 22].

Смертность при гематомах мозга, возникших при АГ, несмотря на улучшение методов диагностики и лечения, остается очень высокой. При этом в 35–52% случаев летальный исход наступает в первые 30 сут, в половине из них – в первые 2 сут. К факторам, наиболее неблагоприятно влияющим на течение и исходы геморрагического инсульта, в первую очередь относятся объем и локализация гематом мозга. Установлено, что при гематомах, локализующихся в полушариях большого мозга объемом до 30 мл, смертность составляет 5%, при объеме гематомы 30–50 мл она достигает 35%, а при объеме свыше 50 мл – 85%. При наиболее массивных гематомах, осложненных прорывом крови в желудочковую систему мозга и острой обструктивной гидроцефалией, летальность достигает 40–90% [14, 15].

При прогнозе геморрагического инсульта следует оценивать не только объем гематомы, но и ее локализацию; например, информация о гематоме объемом 20 мл явно недостаточна для суждения о ее тяжести и прогнозе без указания ее локализации. Особенно это касается медиальных гематом, характеризующихся сравнительно небольшим объемом, но частым (70–80%) прорывом крови в желудочковую систему с опасностью развития острой обструктивной гидроцефалии и деструктивных изменений функционально значимых структур мозга. Эти факторы определяют особенности клинического течения медиальных гематом и выбор рациональной терапии [14].

В связи с высокой распространенностью АГ в популяции, а также большой частотой и тяжестью геморрагического инсульта в настоящее время продолжается активное изучение патогенеза и факторов, неблагоприятно влияющих на его течение и исходы, к которым прежде всего относятся объем и локализация гематом, а также таких наиболее частых их осложнений, как прорыв крови в желудочковую систему и острая обструктивная гидроцефалия, определяющих исход инсульта. Большинство этих исследований базируется на использовании методов нейровизуализации (КТ и МРТ), позволяющих диагностировать гематомы различного объема и вызванные ими осложнения с первых минут развития геморрагического инсульта. Однако работы с морфологическим исследованием мозга, а также клинико-морфологическими сопоставлениями при тяжелом геморрагическом инсульте единичны. Между тем, несмотря на внедрение методов нейровизуализации, в центре внимания исследователей остается проблема морфо- и патогенеза гематом мозга, в т.ч. повторных, а также роль

предшествующих изменений ткани мозга, обусловленных АГ, в возникновении массивных ИК.

В последние годы в связи с внедрением новейших технологий нейровизуализации, позволяющих выявлять мелкоочаговые и диффузные изменения ткани мозга, в т.ч. характерные для АГ, появились работы, свидетельствующие о том, что массивные гематомы нередко возникают на фоне предшествующих мелкоочаговых и диффузных изменений ткани мозга, обусловленных АГ [1, 20, 21, 28, 34, 40]. Эти новейшие данные полностью согласуются с результатами проведенных ранее в Научном центре неврологии РАМН патоморфологических исследований, показавших, что возникновению массивных ИК при АГ, как правило, предшествуют тяжелые деструктивные изменения стенок интрацеребральных артерий в виде плазморрагий, фибриноидного некроза, милиарных аневризм, изолированного некроза средней оболочки, гиалиноза и склероза (гипертоническая ангиопатия). Гипертоническая ангиопатия обусловливает развитие мелкоочаговых и диффузных изменений ткани мозга ишемического и геморрагического характера (гипертоническая ангиоэнцефалопатия). К наиболее характерным для нее изменениям относятся: гипертонические малые глубинные (лакунарные) инфаркты, лакунарное состояние мозга, прогрессирующая сосудистая лейкоэнцефалопатия (болезнь Бинсвангера), очаги периваскулярного энцефалолизиса, микрокровоизлияния, персистирующий отек мозга с формированием криблюр [2–5, 8, 9, 11].

Несмотря на то, что в ряде работ с использованием методов нейровизуализиции, главным образом МРТ, подчеркивается, что наблюдающиеся при АГ мелкоочаговые и диффузные изменения мозга в виде множественных ЛИ и патологии белого вещества, проявляющейся феноменом лейкоареоза, нередко предшествуют развитию ИК и ухудшают их прогноз [21, 34, 40], многие вопросы морфогенеза гематом, развивающихся на фоне гипертонической ангиоэнцефалопатии, нуждаются в дальнейшем исследовании. Это определяет актуальность проведения патоморфологического исследования мозга и клинико-морфологических сопоставлений на большом патологоанатомически верифицированном материале в случаях с гипертензивными ИК, закончившимися летальным исходом.

Материалы и методы

С целью выявления клинических особенностей течения АГ и структурных изменений в ткани и сосудах головного мозга, предшествующих возникновению тяжелого геморрагического инсульта, проведен ретроспективный анализ результатов клинического обследования 125 умерших больных с гипертензивными ИК, которые находились на обследовании и лечении в Научном центре неврологии РАМН за период с 1970 по 2008 гг., и сопоставление полученных данных с результатами патологоанатомического исследования.

Среди умерших было 54 женщины и 71 мужчина в возрасте от 21 до 75 лет (средний возраст 53 года). Во всех случаях основным заболеванием, приведшим к развитию геморрагического инсульта, была АГ: в 98 случаях (78%) – эссенциальная АГ (гипертоническая болезнь), в 27 (22%) – вторичная АГ (нефрогенная). Среди заболеваний почек, явившихся причиной АГ, выявлены следующие: хронический гломерулонефрит или пиелонефрит – 12 случаев из 27 (44%), стеноз почечной артерии (вазоренальная АГ) – 6 (22%), почечнокаменная болезнь (нефролитиаз) – 5 (19%), поликистоз почек – 4 (15%).

По анамнестическим данным, длительность АГ в половине наблюдений составляла свыше 10 лет (у ряда больных – до 20 и более лет). У 62% больных, чаще при нефрогенной АГ, отмечалось тяжелое кризовое течение АГ с высокими цифрами АД (170/100 – 200/110 мм рт. ст. и выше), плохо поддающимися медикаментозной коррекции, что приводило к развитию у большинства из них геморрагического инсульта в более молодом возрасте (30–40 лет). У многих больных в анамнезе отмечались частые церебральные гипертонические кризы (ЦГК), протекавшие с общемозговой или локальной неврологической симптоматикой, более 30% из них перенесли инсульты, нередко повторные, как геморрагического, так и ишемического характера.

Патоморфологическое исследование включало в себя: макро- и микроскопическое исследования головного мозга и его артериальной системы, а также гипертонических изменений сердца и почек во всех 125 секционных случаях с ИК, развившимися при АГ. Артериальная система мозга исследовалась на основных структурно-функциональных уровнях, включая магистральные артерии головы – внутренние сонные и позвоночные артерии, интракраниальные артерии – артерии артериального (виллизиева) круга и их ветви, а также интрацеребральные артерии и сосуды микроциркуляторного русла.

При исследовании мозга определялись величина и локализация ИК, наличие прорыва крови в желудочковую систему и степень заполнения ее кровью, отека мозга, признаков дислокации и сдавления мозгового ствола. Макроскопически выявлялись также предшествующие инсульту очаговые изменения мозга в виде крупных постгеморрагических «ржавых» псевдокист (ПГПК), одиночных или множественных организующихся и организованных ЛИ (лакун) и другие мелкоочаговые и диффузные изменения мозга, характерные для АГ и видимые макроскопически (мелкие геморрагии, криблюры, изменения белого вещества). В 30 случаях с массивными ИК, развившимися на фоне лакунарного состояния мозга, проведено микроскопическое исследование участков мозга на границе с гематомой, в области выявленных ЛИ, а также других отделов полушарий большого мозга, мозжечка и ствола мозга, удаленных от основных очагов. Гистологические препараты окрашивались гематоксилином и эозином, по ван Гизону, по Нисслю, фукселином, шарлахом, лаксолевым голубым прочным, по Шпильмейеру, Массону, Гольцеру, Перлсу, Коссу, импрегнировались по Снесареву, Кахалю, Бильшовскому, Мийагаве.

При ретроспективном анализе результатов клинического обследования больных оценивались анамнестические данные о длительности и тяжести течения АГ, цифрах АД, наличии ЦГК и перенесенных НМК, а также клиническая симптоматология и течение геморрагического инсульта. При проведении клинико-морфологических сопоставлений в 80 наблюдениях, в которых имелись наиболее полные клинические сведения о течении АГ и НМК в анамнезе, была проанализирована взаимосвязь между этими данными, объемом и локализацией последнего ИК, а также количеством и локализацией ЛИ, ПГПК и других предшествующих инсульту очаговых и диффузных изменений ткани мозга, обусловленных АГ.

Статистическая обработка данных проводилась с помощью программы «Statistica 6». Для выявления различий показателей использовался критерий Манна-Уитни с уровнем значимости $p<0,05$.

Результаты

У всех больных последнее НМК – ИК развилось остро, на фоне резко повышенного АД и сопровождалось общемозговой и очаговой неврологической симптоматикой. У большинства больных наблюдалось тяжелое или крайне тяжелое течение инсульта с нарушением сознания при поступлении до сопора или комы у 90% больных. Тяжесть состояния больных была обусловлена массивностью ИК, сопровождавшихся прорывом крови в желудочки мозга с развитием острой обструктивной гидроцефалии, выраженным отеком мозга, непосредственным или опосредованным повреждением жизненно важных центров ствола мозга, что сопровождалось нарушениями витальных функций и требовало проведения всего комплекса нейрореанимационных мероприятий, включая искусственную вентиляцию легких. При поступлении в Научный центр неврологии РАМН больным в полном объеме применялись современные методы лечения геморрагического инсульта: медикаментозная интенсивная терапия, дыхательная реанимация, хирургическое лечение, что приводило к изменению течения инсульта и продлению жизни больных.

В острейшем периоде инсульта 50 из 125 больных (40%) было проведено хирургическое удаление интрацеребральных гематом. Из них операция удаления гематомы открытым способом с костно-пластической трепанацией черепа проведена 29 больным (58%), стереотаксическим способом с пункционной аспирацией гематомы – 21 (42%). При прорыве крови в желудочковую систему мозга наряду с оперативным удалением гематом в 13 случаях (10%) проводилось наложение наружного вентрикулярного дренажа. В 8 случаях (16%) в послеоперационном периоде произошло повторное массивное кровоизлияние в полость удаленной гематомы с прорывом крови в желудочковую систему, послужившее непосредственной причиной смерти больных.

Продолжительность жизни подавляющего числа больных (85,7%) от момента развития геморрагического инсульта до летального исхода составила от нескольких часов до 14 суток. В течение первых суток смерть наступила в 35 случаях, на 1–3 сутки – в 24 случаях, на 3–7 сутки – в 21, на 8–14 сутки – в 27, и на сроки, превышающие 15 суток, – в 18 случаях. В острейший период (1–7 сутки) летальный исход подавляющего большинства больных был обусловлен основным заболеванием и его осложнениями (ИК с массивным прорывом крови в желудочковую систему, отек мозга с дислокацией и сдавлением мозгового ствола). У больных, переживших острейший период, существенно возрастала роль экстрацеребральной патологии в исходе тяжелого инсульта: причиной смерти 12 больных (9,6%) послужила тромбоэмболия легочной артерии, 12 больных (9,6%) – пневмония, 16 (12,8%) – острая сердечно-сосудистая недостаточность, 3 (2,4%) – уремия, 3 (2,4%) – желудочно-кишечное кровотечение.

При патологоанатомическом исследовании во всех случаях обнаружены изменения сердечно-сосудистой системы, характерные для АГ, которые в 86% случаев сочетались с общим атеросклерозом, который в подавляющем большинстве наблюдений был выражен слабо или умеренно. Лишь в 4 случаях был обнаружен гемодинамически значимый стеноз или окклюзия одной из магистральных артерий головы, в 7 – стенозирующие атеросклеротические бляшки (50–70%) выявлены в интракраниальных артериях. В 12 случаях наблюдалась извитость экстракраниальных частей внутренних сонных артерий. При исследовании сердца во всех случаях выявлена характерная для АГ гипертрофия миокарда преимущественно левого желудочка с увеличением массы сердца, которая достигала наибольших степеней в случаях тяжелого течения АГ. В 36,8% случаев масса

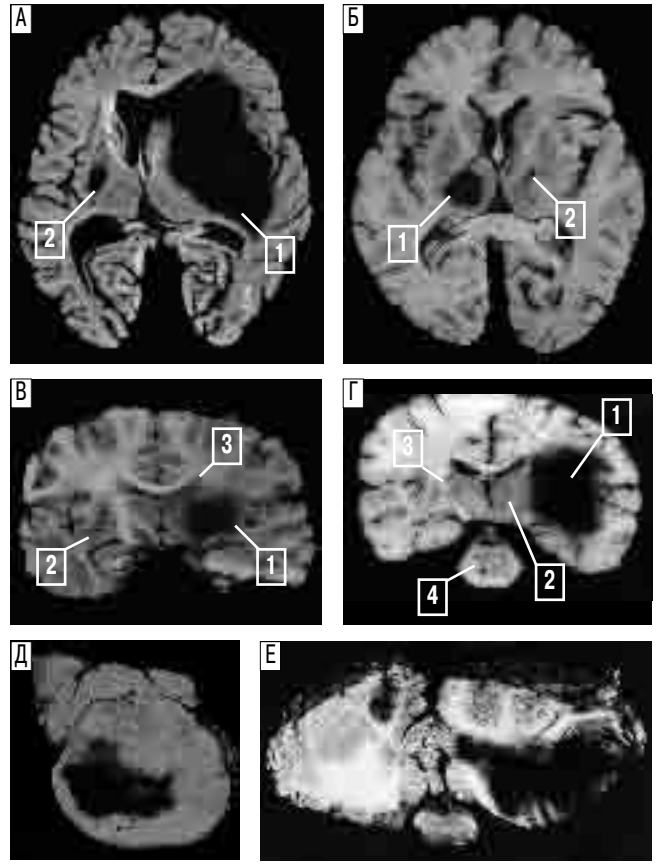

рис. 1: Массивные гипертензивные интрацеребральные кровоизлияния различной локализации на фоне лакунарного состояния мозга и постгеморрагических псевдокист.

А) Массивная латеральная гематома в правом полушарии мозга с прорывом крови в желудочки мозга (1). Псевдокиста на месте организованной гематомы в левом полушарии большого мозга (2). Б) Медиальная гематома в левом таламусе (1). Псевдокиста на месте организованной гематомы в правом таламусе (2). В) Гематома смешанной локализации в правом полушарии мозга (1). Множественные организованные гипертонические малые глубинные (лакунарные) инфаркты в скорлупе чечевицеобразного ядра левого полушария (2) и белом веществе правого полушария большого мозга над мозолистым телом (3) – лакунарное состояние мозга. Г) Массивная латеральная гематома в правом полушарии мозга (1). Множественные организованные гипертонические малые глубинные (лакунарные) инфаркты в правом таламусе (2), в глубоких отделах белого вещества левого полушария мозга (3) и в стволе мозга (4) – лакунарное состояние мозга. Д) Массивная гематома в мосту мозга. Е) Массивная гематома в полушарии мозжечка.

сердца составляла 500–1000 г («бычье сердце»), толщина стенки левого желудочка – 2–4 см. Гипертрофия кардиомиоцитов сопровождалась дистрофией и гибелью мышечных клеток с развитием диффузного мелкоочагового кардиосклероза. При морфологическом исследовании почек во всех случаях был выявлен характерный для АГ артериолонефросклероз в различной степени выраженности.

При макроскопическом исследовании головного мозга во всех случаях выявлены обширные интрацеребральные гематомы, которые в 84% случаев локализовались в полушариях большого мозга – супратенториальные ИК, которые по объему в большинстве случаев классифицированы как большие (41–60 см^3) и массивные (> 60 см^3). Из них: латеральные – 49% (рис. 1 А, Г), медиальные – 13% (рис. 1 Б), смешанные – 38% (рис. 1, В). В 16% случаев обнаружены гематомы субтенториальной локализации: в 9% – в стволе мозга (рис. 1 Д) и в 7% – в мозжечке (рис. 1 Е). В 99 случаях (79,2%) гематомы сопровождались массивным прорывом крови в желудочки мозга (рис. 1 А), с заполнением свертками крови в 57% из них всей желудочковой системы, а также отеком мозга, дислокацией и сдавлением мозгового ствола. При латеральных гематомах и гематомах смешанной локализации прорыв крови чаще всего происходил в области переднего рога бокового желудочка, реже – в области средних отделов бокового желудочка, а также его заднего рога. В ряде случаев с очень массивными гематомами, границы которых были, как правило, неровными и причудливыми из-за многочисленных затеков крови, отмечен одновременный прорыв крови в нескольких участках желудочковой системы. При медиальных гематомах в таламусе кровь проникала в желудочковую систему при разрушении колена внутренней капсулы через стенку III желудочка, при гематомах моста мозга и мозжечка чаще наблюдался прорыв крови в IV желудочек. В 11 случаях (8,8%) наряду с прорывом крови в желудочки выявлено проникновение ее в субарахноидальное пространство.

В 63% случаев наряду с массивными гематомами макроскопически выявлялись предшествующие инсульту очаговые изменения мозга в виде крупных ПГПК, локализовавшихся преимущественно в областях мозга, симметричных свежему очагу кровоизлияния – чаще в области базальных ядер (рис. 1 А), таламуса (рис. 1 Б), а также одиночных или множественных организующихся и организованных ЛИ (лакун), которые чаще всего локализовались в области базальных ядер (рис. 1 В), белом веществе обоих полушарий мозга (рис. 1 В, Г), реже – в таламусе (рис. 1 Г), мосту мозга (рис. 1 Г) и в мозжечке, что позволило в 38% случаев диагностировать лакунарное состояние мозга, сочетавшееся в 35% из них с наличием ПГПК.

Большинство лакун при лакунарном состоянии мозга имело размеры 0,2х0,3 см; встречались немногочисленные лакуны размером от 0,5х0,7 до 0,7х1,0 см. При микроскопическом исследовании лакуны представлены полостями, возникшими в результате организации инфарктов, расположенных в бассейне мелких интрацеребральных артерий. Их возникновение обусловлено характерным для гипертонической ангиопатии сужением или облитерацией интрацеребральных артерий диаметром 70–500 мкм («гипертонический стеноз») вследствие повторных плазмо- и геморрагий в их стенки, с фибриноидным некрозом (рис. 2 А) и в ряде случаев с тромбозом. Организующиеся ЛИ представлены скоплением большого количества липофагов, «убирающих» некротизированную ткань мозга (рис. 2 Б).

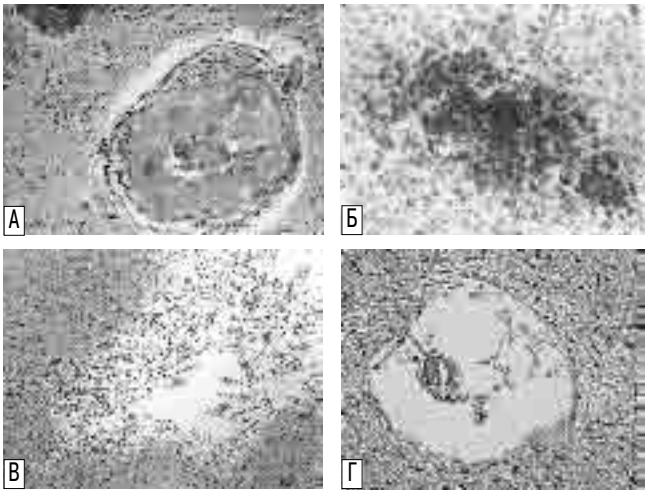

рис. 2: Изменения интрацеребральных сосудов и ткани мозга, характерные для гипертонической ангиоэнцефалопатии.

А) Массивная свежая плазморрагия в стенку интрацеребральной артерии с ее фибриноидным некрозом и очаговым распадом, набухание стенки с сужением просвета артерии. Окраска по ван Гизону. Ув. 100. Б) Липофаги в организующемся гипертоническом малом глубинном (лакунарном) инфаркте в области базальных ядер. Окраска шарлахом. Ув.100. В) Полость (лакуна) на месте организованного гипертонического малого глубинного инфаркта в белом веществе полушария большого мозга. Окраска гематоксилином и эозином. Ув. 40. Г) Резко расширенное периваскулярное пространство – криблюра при персистирующем отеке мозга. Окраска гематоксилином и эозином. Ув. 100.

Примечание: цветную версию рис. см. на обложке.

По мере организации ЛИ число липофагов уменьшается, и на месте его формируется полость – лакуна (рис. 2 В), содержащая небольшое количество аргирофильных, коллагеновых и глиальных волокон, а также единичные капилляры.

Помимо лакун в мозге были найдены еще два вида полостей, характерных для гипертонической ангиоэнцефалопатии, – очаги периваскулярного энцефалолизиса, возникновение которых обусловлено пропитыванием ткани мозга плазмой в результате нарушения проницаемости мелких сосудов при АГ, и криблюры – резко расширенные периваскулярные пространства (рис. 2 Г), образование которых происходит за счет накопления отечной жидкости, распространяющейся периваскулярно от капилляров и мелких сосудов по направлению к крупным. В большинстве случаев выявлялись также множественные организующиеся и организованные микрокровоизлияния, в т.ч. периваскулярные, в виде очагового скопления сидерофагов (рис. 3 А). Все эти изменения носили очень распространенный характер и локализовались в тех же отделах мозга, что и ЛИ.

Вокруг лакун и на отдалении от них были найдены изменения нейронов, характерные для ишемии и гипоксии серого вещества мозга: гибель и ишемическое изменение отдельных нейронов, хроматолиз и гиперхроматоз, сморщивание их. Во всех случаях были обнаружены также тяжелые, обусловленные гипертонической ангиопатией изменения белого вещества полушарий большого мозга в виде персистирующего отека, набухания и фрагментации ряда аксонов, деструкции миелина вплоть до полного распада и исчезновения его с формированием спонгиоформной

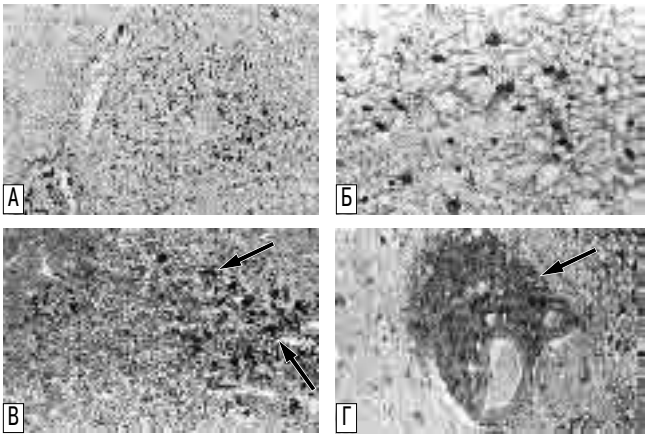

рис. 3: Изменения ткани мозга при его лакунарном состоянии и распространение крови из очага кровоизлияния по лакунам и криблюрам.

А) Скопление большого количества сидерофагов периваскулярно в ткани мозга на месте организованного микрокровоизлияния. Окраска по Перльсу. Ув. 60. Б) Спонгиоформные изменения белого вещества полушарий большого мозга при лакунарном его состоянии, гипертрофия астроцитов и уменьшение числа олигодендроцитов. Окраска гематоксилином и эозином. Ув. 200. В) Распространение крови в организующийся гипертонический малый глубинный (лакунарный) инфаркт при массивном кровоизлиянии в мозг. Среди эритроцитов видны липофаги (обозначены стрелками). Окраска шарлахом. Ув. 200. Г) Скопление эритроцитов (обозначено стрелкой) в криблюре. Окраска гематоксилином и эозином. Ув. 100.

Примечание: цветную версию рис. см. на обложке.

структуры белого вещества с пустотами, уменьшением числа олигодендроцитов и немногочисленными гипертрофированными астроцитами (рис. 3 Б).

На границе с основным очагом ИК были обнаружены элементы лакун в различной стадии формирования их (липофаги, аргирофильные, коллагеновые волокна, вновь образованные сосуды), расположенные среди неизмененных или малоизмененных эритроцитов (рис. 3 В). Это дает право заключить, что при лакунарном состоянии мозга ИК произошли в область уже существовавших лакун. Выявлены признаки распространения крови по лакунам, криблюрам (рис. 3 Г), очагам периваскулярного энцефалолизиса, вдоль измененных лишенных миелина волокон белого вещества иногда на значительное расстояние вплоть до желудочков мозга и субарахноидального пространства.

Проведенные клинико-морфологические сопоставления показали тесную корреляцию между выраженностью гипертонической ангиоэнцефалопатии, предшествующей развитию геморрагического инсульта, и клиническими данными о длительности и тяжести течения АГ, а также перенесенных НМК в анамнезе. Так, по данным историй болезни, у 62% больных отмечалось тяжелое течение АГ с высокими цифрами АД (200/110–240/120 мм рт. ст. и выше), плохо поддающимися медикаментозной коррекции. Многие больные не получали адекватной гипотензивной терапии. У 57,5% больных наблюдалось кризовое течение АГ, при этом ЦГК протекали с общемозговой и локальной неврологической симптоматикой, у 45% из них имелись указания на перенесенные острые НМК как геморрагического, так и ишемического характера, нередко повторные. Выявлено статистически значимое увеличение частоты перенесенных инсультов в зависимости от длительности АГ: от 13,6% при длительности АГ до 5 лет, до 76,2% – свыше 20 лет. Сопоставление этих данных с результатами морфологического исследования показало, что с увеличением частоты перенесенных ЦГК и НМК нарастало количество выявленных очаговых постинсультных изменений мозга в виде крупных ПГПК и организованных ЛИ.

Обсуждение

Таким образом, в результате проведенного исследования установлено, что ИК при гипертонической ангиоэнцефалопатии, наиболее тяжелой формой которой является лакунарное состояние, происходит в уже измененную в результате этого состояния ткань мозга. Лакуны и сопутствующие им патологические изменения (очаги элективного некроза, периваскулярного энцефалолизиса, криблюры, прогрессирующая деструкция волокон белого вещества с формированием спонгиоформной структуры его, микрокровоизлияния) способствуют распространению очага ИК и увеличению объема его. Лакунарное состояние со всеми характерными для него элементами способствует не только распространению ИК, но в ряде случаев и их возникновению, поскольку в области ЛИ снижается резистентность стенок сосудов мозга, расположенных в пределах инфарктов или вблизи них, сосуды лишаются «опоры» ткани мозга.

В патогенезе лакунарного состояния и ИК основное значение имеет АГ, в результате которой развиваются деструктивные изменения в стенках сосудов и ткани мозга. Эти процессы на этапе формирования лакунарного состояния «развертываются», по-видимому, параллельно, т.е. при лакунарном состоянии одновременно происходит деструкция и стенок сосудов, и ткани мозга. Крайняя степень выраженности этих двух процессов является, видимо, предпосылкой для развития массивных ИК. Это подтверждается как данными проведенных ранее патоморфологических исследований [5, 11], так и результатами нейровизуализационных исследований последних лет, в которых была выявлена тесная корреляция между тяжестью лейкоареоза – характерного проявления лакунарного состояния мозга и объемом и увеличением гематомы у больных с ИК [34]. Дополнительному снижению прочности сосудистой стенки и уменьшению «плотности» ткани мозга, способствующих возникновению массивных ИК, по мнению ряда авторов, может способствовать и выраженное расширение периваскулярных пространств с формированием криблюр [18, 34, 51]. Все это свидетельствует о важном значении своевременной клинической диагностики лакунарного состояния и лечения АГ с целью предотвращения возможности развития массивных ИК.

На частое сочетание ишемических и геморрагических НМК при АГ имеются указания в литературе последних лет, основанных, главным образом, на результатах исследования больных с помощью методов нейровизуализации (различных режимов МРТ) [1, 7, 20, 21, 28, 31, 36]. Для обозначения комплекса ишемических и геморрагических НМК при АГ, включающих ишемический инсульт, ЛИ мозга, в т.ч. бессимптомные, патологию белого вещества (лейкоареоз) и кровоизлияния в мозг различной величины (от микрогеморрагий до массивных гематом) в англоязычной литературе предложен термин «сочетанные цереброваскулярные заболевания» (Mixed Cerebrovascular Disease) [20]. Подчеркивается, что в основе всех этих изменений мозга лежит патология мелких интрацеребральных арте-

рий, обусловленная АГ, обозначаемая нами, как уже было указано выше, термином «гипертоническая ангиопатия головного мозга» [2, 3, 5, 8]. В связи с этим в большинстве работ множественные ЛИ, микрогеморрагии и выраженный лейкоареоз рассматриваются в качестве маркеров тяжелой микроангиопатии и повышенного риска возникновения интрацеребральных гематом при АГ [20, 21, 28]. Так, в результате выполненного в Научном центре неврологии РАМН исследования с использования различных режимов МРТ в диагностике малых (объемом менее 40 мл) гипертензивных супратенториальных ИК выявлены следующие изменения в ткани мозга, сопутствующие этим ИК: организованные («старые») гематомы и микрокровоизлияния, свидетельствующие о повторности и «переживаемости» кровоизлияний в мозг, которые нередко расцениваются как ЦГК или НМК ишемического характера, а также очаговые и диффузные изменения ишемического характера в виде организующихся и организованных ЛИ (лакун) и изменений перивентрикулярного белого вещества в виде феномена лейкоареоза. Такой полиморфизм очаговых изменений мозга при малых гипертензивных супратенториальных ИК у больных с длительной АГ свидетельствует, по мнению авторов [1], об их патогенетической гетерогенности, развивающейся вследствие многообразия изменений сосудов мозга при гипертонической ангиопатии.

Учитывая чрезвычайно высокую распространенность АГ в популяции и ее роль в качестве ведущего фактора риска НМК, различные формы обусловленных ею острых и хронических прогрессирующих НМК находятся в сфере внимания крупнейших научных неврологических центров многих стран. Это обусловлено как их высокой медико-социальной значимостью, так и широким внедрением в практику методов нейровизуализации (КТ и МРТ), позволяющих диагностировать не только различные виды инсульта, но и мелкоочаговые и диффузные формы патологии мозга, обусловленные АГ, включая их ранние клинические проявления и бессимптомное течение. Наряду с геморрагическим инсультом это в первую очередь относится к изучению клинических и патоморфологических аспектов ЛИ, патологии белого вещества, церебральным микрокровоизлияниям.

Так, в литературе последних лет продолжается активная разработка так называемой «лакунарной гипотезы». Большое число работ посвящено изучению факторов риска, этиологии, патогенеза ЛИ, их дифференциальной клинической, патоморфологической и нейровизуализационной диагностики с выделением различных патогенетических подтипов этих инфарктов. Во многих публикациях различные аспекты патогенеза, клиники, нейровизуализационной диагностики ЛИ рассматриваются параллельно с патологией белого вещества полушарий большого мозга, проявляющейся на МРТ в виде «гиперинтенсивных очагов» и феномена лейкоареоза. Это обусловлено тем, что обе эти формы НМК, патогенетически связанные с АГ, трактуются в настоящее время как маркеры патологии мелких интрацеребральных артерий [18, 20, 26, 28, 30–32, 44]. Кроме того, обе эти формы патологии имеют тесную корреляцию с возникновением нарушений когнитивных функций и более высоким риском возникновения инсульта [16, 26, 38].

В большинстве исследованных нами случаев выявлены ЛИ в различной стадии организации, предшествовавшие развитию массивного кровоизлияния в мозг. Число ЛИ колебалось от единичных до множественных с развитием лакунарного состояния мозга. В последних случаях наблюдалось наиболее тяжелое течение АГ с высокими цифрами АД и частыми сосудистыми кризами. Как показали клинико-морфологические сопоставления, многие ЛИ протекали бессимптомно («немые» инфаркты), что согласуется с данными литературы [17, 19, 23, 33, 38]. Так, по данным последних популяционных исследований с использованием МРТ, распространенность бессимптомных ЛИ колеблется от 8% до 28% [50], а основным фактором риска их развития является АГ [17]. Установлено, что нарушение функции эндотелия мелких сосудов мозга, сопровождающееся дисбалансом выработки эндотелием веществ с прокоагулянтной и антикоагулянтной активностью, имеющее место при гипертонической ангиопатии, может быть первичным звеном в патогенезе лакунарного инсульта, особенно такого его подтипа, который характеризуется сочетанием с диффузными изменениями белого вещества и организованными бессимптомными ЛИ. Нарушение функции эндотелия приводит к увеличению проницаемости гематоэнцефалического барьера (ГЭБ), хроническому проникновению белков плазмы крови в периваскулярное пространство и задержке их в экстрацеллюлярной жидкости, что может оказать влияние на нейроглию и нейроны [32, 45]. При этом в условиях хронической гипоксии и нарушения проницаемости ГЭБ наиболее вульнерабильными являются олигодендроциты, изменения которых лежат в основе патологии белого вещества полушарий большого мозга при АГ [28].

Во всех исследованных случаях, особенно при лакунарном состоянии мозга, ИК сочетались с диффузными изменениями белого вещества полушарий большого мозга, обусловленными тяжелой патологией кровоснабжающих его мелких артерий и артериол, характерной для АГ, и проявлялись в виде прогрессирующей деструкции миелиновой оболочки и части аксонов волокон белого вещества, персистирующего отека и спонгиоформных изменений его преимущественно в перивентрикулярных отделах. Это полностью согласуется с результатами проведенных нами ранее патоморфологических исследований, показавших, что патология белого вещества, лежащая в основе феномена лейкоареоза, является неотъемлемой частью гипертонической ангиоэнцефалопатии, занимающей ведущее место в нарушениях когнитивных функций у больных с хронической цереброваскулярной патологией при АГ [3–5].

Установлено, что в патогенезе изменений белого вещества при АГ основную роль играет острая или хроническая ишемия его вследствие стеноза или окклюзии мелких интрацеребральных сосудов. Дополнительным фактором, отрицательно влияющим на состояние белого вещества, является нарушение проницаемости ГЭБ с избыточным поступлением жидкости в ткань мозга, что наблюдается при АГ на фоне повышения систолического АД [24, 35, 39, 43].

В последние годы в связи с широким внедрением МРТ продолжается углубленное исследование феномена лейкоареоза с характерными гиперинтенсивными очагами в белом веществе полушарий большого мозга, позволившее уточнить его распространенность, клиническое значение и прогностическую значимость. Так, в процессе проведения ряда проспективных мультицентровых исследований установлено, что исходная тяжесть лейкоареоза является предиктором быстрого прогрессирования сосудистых когнитивных нарушений и деменции, наряду с такими факторами риска, как возраст, АГ и ЛИ [24, 37, 39]. Выявлено

также, что у лиц с выраженным лейкоареозом в 2 раза повышается риск развития инсульта [47]. В частности, установлен высокий риск развития геморрагического инсульта у пациентов с лейкоареозом и цереброваскулярными заболеваниями, в т.ч. у получающих с профилактической целью антикоагулянты [25]. Предполагают, что эта ассоциация обусловлена наличием общего для лейкоареоза и ИК патогенетического фактора – АГ [29]. Обнаружена также связь изменений белого вещества с повышенным риском развития кровоизлияний в область инфаркта у пациентов с тромболизисом [37].

Как уже было подчеркнуто, в большинстве наших наблюдений массивные ИК сочетались не только с ЛИ и диффузными изменениями белого вещества, но и с повторными НМК геморрагического характера, о чем свидетельствовало обнаружение крупных постгеморрагических («ржавых») псевдокист, чаще в областях мозга, симметричных локализации свежей гематомы, а также множественных микрокровоизлияний, выявленных при микроскопическом исследовании мозга. Сочетание ишемических НМК с повторными НМК геморрагического характера не является патогенетическим парадоксом, а отражает все многообразие изменений сосудов мозга при гипертонической ангиопатии, при которой сочетаются и стенозы, и облитерация сосудов, и их разрывы. На основании патоморфологических исследований установлено, что непосредственной причиной рексисных кровоизлияний в мозг при АГ являются деструктивные изменения стенок интрацеребральных артерий в виде фибриноидного некроза и милиарных аневризм, а также деструктивные изменения средней оболочки артерий в результате изолированного (т.е. не связанного с плазморрагиями) некроза миоцитов. Это приводит к резкому истончению стенок, аневризматическому расширению просвета артерий и может быть причиной их разрыва с развитием интрацеребральных гематом различного объема при остром повышении АД [5, 8–10]. Для АГ характерны также множественные микрокровоизлияния, обнаруженные нами во всех случаях с массивными гематомами. Они возникают по механизму диапедеза и обусловлены характерным для АГ нарушением приницаемости ГЭБ на уровне микроциркуляторного русла мозга.

В связи с появлением методики градиент-эхо Т2* взвешенной МРТ, позволяющей выявлять гематомы небольших размеров (в т.ч. микрокровоизлияния в мозг) различной давности, появилось значительное число работ, посвященных этой проблеме [27, 40–42, 48, 49]. В них анализируются основные этиологические факторы, приводящие к развитию микрокровоизлияний, среди которых ведущим является АГ, при которой микрокровоизлияния локализуются преимущественно в глубинных отделах мозга, в отличие от амилоидной ангиопатии, для которой характерны микрокровоизлияния в коре и субкортикальных отделах белого вещества полушарий мозга. Подчеркивается возможность нередкой комбинации гипертонической и амилоидной ангиопатии при наличии микрокровоизлияний в глубинных и лобарных отделах мозга, что особенно характерно для лиц пожилого возраста [40, 42].

Установлено, что наиболее сильным предиктором возникновения микрокровоизлияний является высокий уровень систолического АД [27]. На основании нейровизуализационных данных выявлена тесная корреляция между распространенностью микрокровоизлияний и выраженностью изменений белого вещества полушарий большого мозга на МРТ, сопровождающихся нарушением когнитивных функций, что обусловлено тяжелой патологией интрацеребральных артерий и нарушением проницаемости ГЭБ при АГ [41, 42, 48]. Показано также, что больные с церебральными микрокровоизлияниями при АГ, многие из которых, как и ЛИ, могут протекать бессимптомно, имеют повышенный риск развития ишемического инсульта и массивных гематом мозга. Последние локализуются в тех же глубинных отделах мозга, что и микрокровоизлияния [27, 42]. Наше исследование подтвердило высокую частоту микрокровоизлияний в мозг, являющихся неотъемлемой частью гипертонической ангиоэнцефалопатии в случаях с массивными гематомами.

Таким образом, проведенные нами клинико-морфологические сопоставления убедительно показали, что неконтролируемая АГ является наиболее значимым фактором увеличения риска развития геморрагического инсульта, что полностью согласуется с данными литературы, свидетельствующими о том, что при получении больными с АГ адекватной гипотензивной терапии приблизительно у 25% из них можно было предупредить возникновение массивных ИК [46]. Установлено также, что у больных с АГ геморрагический инсульт в значительной части случаев возникает на фоне предшествующих мелкоочаговых и диффузных изменений ткани мозга, характерных для гипертонической ангиоэнцефалопатии, при этом лакунарное состояние может рассматриваться в качестве предиктора тяжелого геморрагического инсульта.

Список литературы

1. *Брюхов В.В., Максимова М.Ю., Коновалов Р.Н., Кротенкова М.В.* Современные возможности визуализации гипертензивных супратенториальных внутримозговых кровоизлияний. Неврол. журн. 2007; 6: 36–42.

2. *Верещагин Н.В., Моргунов В.А., Гулевская Т.С.* Патология головного мозга при атеросклерозе и артериальной гипертонии. М.: Медицина, 1997.

3. *Гулевская Т.С.* Морфологические основы дисциркуляторной энцефалопатии при артериальной гипертонии. В кн.: Сб. статей и тезисов II Национального конгресса «Кардионеврология» (под ред. З.А. Суслиной, М.А. Пирадова, А.В. Фонякина). М., 4–5 декабря, 2012: 23–29.

4. *Гулевская Т.С., Людковская И.Г.* Артериальная гипертония и патология белого вещества головного мозга. Арх. пат. 1992; 2: 53–59.

5. *Гулевская Т.С., Моргунов В.А.* Патологическая анатомия нарушений мозгового кровообращения при атеросклерозе и артериальной гипертонии. Руководство для врачей. М.: Медицина, 2009.

6. *Зайратьянц О.В.* Анализ смертности, летальности, числа аутопсий и качества клинической диагностики в Москве за последнее десятилетие (1991–2000 гг.). Арх. пат. Приложение. М.: Медицина, 2002.

7. *Кистенев Б.А., Максимова М.Ю., Брюхов В.В.* Варианты нарушений мозгового кровообращения при артериальной гипертонии. Анн. клин. и эксперимент. неврол. 2007; 3: 49–55.

8. *Колтовер А.Н., Людковская И.Г., Гулевская Т.С. и др.* Гипертоническая ангиоэнцефалопатия в патологоанатомическом аспекте. Журн. невропатол. и психиатр. 1984; 7: 1016–1020.

9. *Колтовер А.Н., Моргунов В.А., Людковская И.Г. и др.* Гипертоническая ангиопатия головного мозга. Арх. пат. 1986; 11: 34–39.

10. *Людковская И.Г., Гулевская Т.С., Моргунов В.А.* Деструктивные изменения средней оболочки интрацеребральных артерий при артериальной гипертензии. Арх. пат. 1982; 9: 66–72.

11. *Моргунов В.А., Гулевская Т.С.* Лакунарное состояние и кровоизлияние в головной мозг. Арх. пат. 1980; 9: 23–28.

12. *Пирадов М.А.* Геморрагический инсульт: новые подходы к диагностике и лечению. Атмосфера. Нервные болезни. 2005; 1: 17–19.

13. *Суслина З.А., Варакин Ю.Я., Верещагин Н.В.* Сосудистые заболевания головного мозга. Эпидемиология. Основы профилактики. М.: МЕДпресс-информ, 2006.

14. *Ширшов А.В., Добжанский Н.В., Пирадов М.А., Верещагин Н.В.* Современные подходы к хирургическому лечению спонтанных кровоизлияний в мозг. В кн.: Очерки ангионеврологии (под ред З.А. Суслиной). М.: Атмосфера, 2005: 222–230.

15. *Broderick J., Connolly S., Feldmann E. et al.* Guidenlines for management of spontaneous intracerebral hemorrhage in adults. Update. Stroke. 2007; 38 (6): 2001–2023.

16. *Carey C., Kramer J., Josephson S. et al.* Subcortical lacunes are associated with executive dysfunction in cognitively normal elderly. Stroke. 2008; 39 (2): 397–402.

17. *Das R., Seshadri S., Beiser A. et al.* Prevalence and correlates of silent cerebral infarcts in the framingham offspring study. Stroke. 2008; 39 (11): 2929–2935.

18. *Doubal F., Maclullich A., Ferguson K. et al.* Enlarged perivascular spaces on MRI are a feature of cerebral small vessel disease. Stroke. 2010; 41 (3): 450–454.

19. *Eguchi K., Kario K., Shimada K.* Greater impact of coexistence of hypertension and diabetes on silent cerebral infarcts. Stroke. 2003; 34 (10): 2471–2474.

20. *Fisher M., Vasilevko V., Cribbs D.* Mixed Cerebrovascular disease and the future of stroke prevention. Transl. Stroke Res. 2012; 3 (Suppl. 1): S39–S51.

21. *Folsom A., Yatsuya H., Mosley T. et al.* Risk of intraparenchymal hemorrhage with magnetic resonance imaging-defined leukoaraiosis and brain infarcts. Ann Neurol. 2012; 71 (4): 552–559.

22. *Gebel J., Broderick J.* Intracerebral haemorrhage. J. of Clinical Neurology. 2000; 18: 419–438.

23. *Giele J., Witkamp T., Mali W., Van der Graaf Y.* Silent brain infarcts in patients with manifest vascular disease. Stroke. 2004; 35 (3): 742–746.

24. *Gorelick P., Bowler J.* Advances in Vascular Cognitive Impairment, Stroke, 2010; 41: e93-e98.

25. *Gorter J.W., Algra A., Van Gijn J. et al.* Study group. SPIRIT: predictors of anticoagulant-related bleeding complications in patients after cerebral ischemia. Cerebrovasc. Dis. 1997; 7 (4): 3.

26. *Gouw A., Van der Flier W., Pantoni L. et al.* On the etiology of incident brain lacunes. longitudinal observations from the LADIS study. Stroke. 2008; 39 (11): 3083–3085.

27. *Gregoire S., Brown M., Kallis C. et al.* MRI Detection of new microbleeds in patients with ischemic stroke. Five-year cohort follow-up study. Stroke. 2010; 41 (1): 184–186.

28. *Grinberg L., Thal D.* Vascular pathology in the aged human brain. Acta Neuropathol. 2010; 119: 277–290.

29. *Inzitari D., Diaz F., Fox A. et al.* Vascular risk factors and leukoaraiosis. Arch. Neurol. 1987; 44: 42–47.

30. *Jackson C., Hutchison A., Dennis M. et al.* Differing risk factor of ischemic stroke subtypes. Evidence for a distinct lacunar arteriopathy? Stroke. 2010; 41 (4): 624–629.

31. *Kang D., Han M., Kim H. et al.* New ischemic lesions coexisting with acute intracerebral hemorrhage. Neurology 2012; 79 (9): 848–855.

32. *Knottnerus I., Govers-Riemslag J., Hamulyak K. et al.* Endothelial activation in lacunar stroke subtypes. Stroke. 2010; 41 (8): 1617–1622.

33. *Kwon H., Kim B., Lee S. et al.* Metabolic syndrom as an independent risk factor of silent brain infarction in healthy people. Stroke. 2006; 37 (2): 466–470.

34. *Lou M., Al-Hazzani A., Goddeau R. et al.* Relationship between white-matter hyperintensities and hematoma volume and growth in patients with intracerebral hemorrhage. Stroke. 2010; 41 (1): 34–40.

35. *MacLullich A., Ferguson K., Reid L. et al.* Higher systolic blood pressure is associated with increased water diffusivity in normal-appearing white matter. Stroke. 2009; 40 (12): 3869–3871.

36. *Menon R., Burgess R., Wing J. et al.* Predictors of highly prevalent brain ischemia in intracerebral hemorrhage. Ann Neurol. 2012; 71 (2): 199–205.

37. *Pantoni L.* Leukoaraiosis: From an ancient term to an actual marker of poor prognosis. Stroke. 2008; 39 (5): 1401–1403.

38. *Potter G., Doubal F., Jackson C. et al.* Counting cavitating lacunes underestimates the burden of lacunar infarction. Stroke. 2010; 41 (2): 267–272.

39. *Schmidt R., Petrovic K., Ropele S. et al.* Progression of leukoaraiosis and cognition. Stroke. 2007; 38 (9): 2619–2625.

40. *Smith E., Nandigam K., Chen Y. et al.* MRI markers of small vessel disease in lobar and deep hemispheric intracerebral hemorrhage. Stroke. 2010; 41 (9): 1933–1938.

41. *Staals J., Oostenbrugge R., Knottnerus I. et al.* Brain microbleeds relate to higher ambulatory blood pressure levels in first-ever lacunar stroke patiens. Stroke. 2009; 40 (10): 3264–3268.

42. *Thijs V., Lemmens R., Schoofs C. et al.* Microbleeds and the risk of recurrent stroke. Stroke. 2010; 41 (9): 2005–2009.

43. *Van Dijk E., Prins N., Vrooman H. et al.* Progression of cerebral small vessel disease in relation to risk factors and cognitive consequences. Rotterdam scan study. Stroke. 2008; 39 (10): 2712–2719.

44. *Wardlaw J.* What is a lacune? Stroke. 2008; 39 (11): 2921–2922.

45. *Wardlaw J., Sandercock P., Dennis M., Starr J.* Is breakdown of the blood-brain barrier responsible for lacunar stroke, leukoaraiosis, and dementia? Stroke. 2003; 34 (3): 806–812.

46. *Woo D., Haverbusch M., Sekar P. et al.* Effect of untreated hypertension on hemorrhagic stroke. Stroke. 2004; 35 (7): 1703–1708.

47. *Wright C., Moon Y., Paik M. et al.* Inflammatory biomarkers of vascular risk as correlates of leukoariosis. Stroke. 2009; 40 (11): 3466–3471.

48. *Yakushiji Y., Nishiyama M., Yakushiji S. et al.* Brain microbleeds and global cognitive function in adults without neurological disorder. Stroke. 2008; 39 (12): 3323–3328.

49. *Yamada S., Saiki M., Satow T. et al.* Periventricular and deep white matter leukoaraiosis have a closer association with cerebral microbleeds than age. European Journal of Neurology. 2012; 19: 98–104.

50. *Zhu Y., Dufouil C., Tzourio C., Chabriat H.* Silent brain infarcts. A review of MRI diagnostic criteria. Stroke. 2011; 42 (4): 1140–1145.

51. *Zhu Y., Tzourio C., Soumare A. et al.* Severity of dilated virchow-robin spaces is associated with age, blood pressure, and MRI markers of small vessel disease: a population-based study. Stroke. 2010; 41 (11): 2483–2490.

52. *Zia E., Hedblad B., Pessah-Rasmussen H. et al.* Blood pressure in relation to the incidence of cerebral infarction and intracerebral hemorrhage. Hypertensive hemorrhage: debated nomenclature is still relevant. Stroke. 2007; 38 (10): 2681–2685.

Predictors of massive intracerebral hemorrhages in arterial hypertension

T.S. Gulevskaya, M.Y. Maksimova, A.V. Romanova

Research Center of Neurology, Russian Academy of Medical Sciences (Moscow)

Key words: intracerebral hemorrhages, arterial hypertension, hypertensive angioencephalopathy, lacunar condition of brain

In 125 autopsies cases of massive intracerebral hemorrhages (ICH), caused by arterial hypertension (AH), retrospective clinical analysis and macro- and microscopic investigation of brain and its vascular system were conducted. There were 54 females and 71 males aged from 21 to 75 (average age is 53±11). 78% of patients suffered from essential AH, 22% – from nephrogenic AH. In 50% of cases duration of AH was over 10 years. In 62% of cases the disease was severe, with unefective treatment, and often hypertensive cerebral crises. Over 30% of these patients suffered from strokes. In all cases brain analysis showed large ICHs (over 40 cm^3), which in 84% of cases were located in cerebral hemispheres (lateral ICHs – 49%, mixed – 38%, medial – 13%), in brainstem – 9%, and in cerebellum – 7%. In 79% of cases massive penetration of blood into ventricular system was noted. Macroscopic analysis revealed local brain changes in 63% of all cases: 35% in the form of large post-haemorrhagic cysts, 44% in the form of a single or multiple lacunar infarcts (LIs). In 38% of cases with multiple LIs lacunar condition of brain was diagnosed. In 16% of these cases both cysts and multiple LIs were revealed. Local changed were found in the same deep brain areas as ICHs: more often in basal ganglions and cerebral white matter, and less often – in thalamus, pons and cerebellum. In microscopic examination morphological changes characteristic of hypertensive angioencephalopathy were detected: LIs, incomplete necrosis foci, white matter spongiosis, perivascular encephalolysis foci, criblurs, microhemorrhages. Examination of hemorrhage foci revealed structural elements of LIs located on the edge and around hemorrhage. According to our data, we suppose, that previous local and diffuse brain tissue changes, which are typical for hypertensive angioencephalopathy and lacunar condition, are predictors of massive ICHs.

Контактный адрес: Гулевская Татьяна Сергеевна – докт. мед. наук, проф., зав. лаб. патологической анатомии ФГБУ «Научный центр неврологии» РАМН. 125367, Россия, Москва, Волоколамское ш., д. 80. Тел.: +7 (495) 490-22-23; e-mail: alexegorova@rambler.ru;

Максимова М.Ю. – гл. науч. сотр. 2-го неврологического отд. ФГБУ «НЦН» РАМН;

Романова А.В. – асп. ФГБУ «НЦН» РАМН.

Том 7. № 3 2013
www.annaly-nevrologii.ru

Ауторегуляция мозгового кровообращения при прогрессирующей сердечной недостаточности и ее связь с проявлением судорожной готовности

М.Л. Мамалыга

Кафедра анатомии и физиологии человека и животных Московского педагогического государственного университета

На ранней стадии сердечной декомпенсации не изменяется кровоток в общей сонной и базилярной артериях, однако судорожная готовность (СГ) животных повышается. Сохранение реактивности на гиперкапнический и компрессионный тесты позволяет полагать, что повышение СГ не связано с циркуляторными нарушениями в мозге. Прогрессирующее усугубление сердечной недостаточности (СН) приводит к тяжелой стадии декомпенсации, сопровождающейся снижением кровотока в общей сонной и базилярной артериях, а также увеличением СГ. При этом метаболический каскад ауторегуляции ареактивен, а миогенный значительно снижен. Неэффективная работа сердца при разных стадиях СН неодинаково сказывается на резервных возможностях ауторегуляции мозговой гемодинамики, что влияет на формирование и усугубление СГ. Причем повышение СГ при СН не всегда обусловлено ишемией мозга.

Ключевые слова: ауторегуляция мозгового кровообращения, сердечная недостаточность, судорожная готовность

Многочисленные клинические исследования свидетельствуют о том, что у значительной части людей, страдающих хронической сердечной недостаточностью, возникают нарушения церебральной гемодинамики, что делает особенно неблагоприятным исход болезни [7, 8, 16]. Несмотря на то, что в мозге имеются механизмы, обеспечивающие ауторегуляцию церебрального кровотока, их компенсаторные возможности при усугубляющейся сердечной недостаточности постепенно исчерпываются. Мнения авторов об ассоциированности прогрессирующей сердечной дисфункции и возможностей ауторегуляции церебральной гемодинамики на разных стадиях сердечной декомпенсации расходятся. Так, результаты ряда исследований указывают на наличие положительной корреляции между сердечным индексом и мозговой гемодинамикой [16, 22]. Тогда как в других работах не выявлено корреляции между фракцией выброса левого желудочка и мозговым кровотоком [11]. Поэтому авторы выдвигают концепцию о независимости мозгового кровотока от сердечного выброса.

Кроме того, СН рассматривается не только как фактор риска нарушений церебральной гемодинамики, но и связанных с ними неврологических заболеваний, повышающих судорожную готовность [8, 12, 18]. Поэтому для эффективной терапии больных с кардиоцеребральным судорожным синдромом представляет интерес выяснение сопряженности церебральной гемодинамики при прогрессирующей СН и проявлений СГ мозга. По этому вопросу наиболее распространено мнение, что причина повышения СГ при СН является гипоксия, обусловленная мозговой гипоциркуляцией.

Цель исследования – изучить особенности изменений ауторегуляции мозговой гемодинамики в зависимости от степени декомпенсации сердечной деятельности при прогрессирующей СН, а также оценить ее связь с проявлением судорожной готовности.

Материалы и методы

Эксперименты проведены на белых крысах-самцах линии Вистар, массой 200–220 г. Животные были размещены в виварии по 5 в клетке, при естественных условиях освещения, со свободным доступом к воде и пище. Все исследования проведены в строгом соответствии с основными биоэтическими «Правилами проведения работ с использованием экспериментальных животных», «Международными рекомендациями по проведению медико-биологических исследований с использованием животных» и «Правилами лабораторной практики в Российской Федерации» (приказ МЗ РФ № 267 от 19.06.2003 г.).

Модель сердечной недостаточности. Для исследований использовали доксорубицин-индуцированную модель СН, которая наиболее адекватно воспроизводит прогрессирующую СН разной степени тяжести [3, 6]. Животным внутрибрюшинно вводили доксорубицин фирмы “Farmohemi” (Нидерланды) в общей кумулятивной дозе 20 мг/кг, разделенной на 5 еженедельных инъекций. Доксорубицин не проходит через гематоэнцефалический барьер. Контрольные животные получали соответствующие дозы физраствора. УЗ-исследования позволили изучить влияние прогрессирующей СН на мозговую гемодинамику у трех групп животных: I – с

компенсированной СН (КСН); II – с ранней стадией декомпенсации (РСД); III – с тяжелой стадией декомпенсации (ТСД).

Ультразвуковое допплеровское исследование сосудов. Для выявления компенсированной и декомпенсированной стадий СН каждые три дня с помощью эхокардиографии (эхокардиограф Mindray M5, датчик 10 МГц, фирмы Mindray, Китай) определяли сердечный выброс (СВ) по скорости кровотока в легочной артерии. Адекватность мозговой перфузии на разных стадиях СН изучали по данным линейной скорости кровотока (ЛСК) при транскраниальной допплерографии базилярной артерии.

Это исследование проводили сканированием в режиме цветного и импульсно-волнового допплера. Количественную оценку спектра допплеровского сдвига проводили с учетом показателей пиковой систолической (Vps), максимальной конечной диастолической (Ved) и усредненной по времени максимальной скорости кровотока (TAMX). Кроме того, рассчитывали индекс периферического сопротивления (RI), пульсационный индекс (PI), систолодиастолическое соотношение (S/D). Диаметр левой общей сонной артерии измеряли на основании изображения в В-режиме, цветного и энергетического допплера. В этой артерии также определяли объемную скорость кровотока (ОСК).

Функциональные тесты. Для объективной оценки потенциальных возможностей ауторегуляции мозговой гемодинамики в клинической практике широко используют гиперкапнический и компрессионный функциональные нагрузочные тесты, активирующие соответственно метаболический и миогенный механизмы ауторегуляции [1]. Критерием оценки потенциальных возможностей этих механизмов является диапазон «подвижности» системы мозговой гемодинамики в ответ на кратковременное увеличение в крови CO_2 или непродолжительную компрессию общей сонной артерии. Важное преимущество применения функциональных проб заключается в том, что они позволяют минимизировать индивидуальные различия и оценить направленность изменений.

У животных контрольной и опытных групп эффекты гиперкапнического теста оценивали после дозированной ингаляции 6% смесью углекислого газа с воздухом в течение 1,5 мин. Для контроля CO_2 и O_2 во вдыхаемом воздухе использовали капнограф "КАРДЕКС МАР-02" (ООО КАРДЕКС, Россия) и монитор кислорода "OxiQuant S Plus". Компрессионный тест осуществляли непродолжительным (5 с) пережатием левой общей сонной артерии.

Уровень СГ у каждого животного оценивали с помощью общепринятой пентилентетразоловой (ПТЗ) пробы [5]. Критерием оценки СГ служила величина индивидуальной пороговой дозы ПТЗ (в мг/кг массы животного), способная вызвать клонико-тонические судороги. Для этих целей с помощью инфузомата (Braun Perfusor Compact, Германия) крысам внутривенно вводили 1%-ный раствор ПТЗ (“Sigma”, USA) со скоростью 0,1 мл/мин до появления внешних признаков повышения судорожной готовности (выраженное повышение тревожности, частый груминг, подергивание мышц морды, а затем спины и др.). Далее судорожная реакции развивалась спонтанно. При этом определяли общую продолжительность судорог, а также клонической и тонической фаз.

Магнитно-резонансная томография (МРТ). Исследования проведены на томографе "Bruker Biospec 70/30" с индуктивностью магнитного поля 7 Тл и диаметром индукционной катушки 72 мм. Протокол МРТ-сканирования включал в себя Т1- и Т2-взвешенные изображения в коронарной и аксиальной проекциях (ИП – импульсная последовательность SE – спиновое эхо и RARE-усиление релаксационного контраста, толщина среза 1,5 мм, разрешение 0,1 мм/пикс), ангиографию до и после применения контрастного вещества (Магневист Gd-DTPA). Изображения обрабатывались с помощью программного обеспечения для работы с МРТ-изображениями: ImageJ, MRIcron, 3D-DOCTOR. Кроме того, изучили функциональные возможности сердца на разных стадиях СН: КДО – конечный диастолический объем, КСО – конечный систолический объем, УО – ударный объем, ФВ – фракцию выброса левого желудочка.

Статистический анализ проводили при помощи компьютерной программы «Statistica 6.0». Исследуемые величины определяли как среднее арифметическое со стандартной ошибкой средней (M±m). Достоверность различий между средними значениями исследованных показателей у животных контрольной и опытных групп оценивали с помощью t-критерия Стьюдента. Статистически значимым результатом считали величину $P<0,05$. Количество животных в каждой группе указано в таблицах.

Результаты

Ультразвуковые исследования кровотока в легочной артерии, а также функциональная МРТ указывают на то, что в течение 12±1,07 сут после завершения введения доксорубицина показатели гемодинамики сохраняются на контрольном уровне (табл. 1). Однако адекватный минутный объем кровообращения поддерживался за счет увеличения ($P<0,05$) частоты сердечных сокращений, что свидетельствует о КСН.

Через 20±1,51 сут у 92% животных обнаружена декомпенсированная сердечная недостаточность. При этом наблюдается снижение СВ, ФВ левого желудочка и УО, тогда как КСО и КДО увеличивались на 139% и 45% соответственно. Однако средняя ОСК в сонной артерии не изменялась. Эту

таблица 1: Изменения гемодинамики на разных стадиях прогрессирующей СН.

Стадия СН	СВ, мл/мин	КСО Simpson, мл/мин	КДО Simpson, мл/мин	УО, мл	ФВ, %	ЧСС, уд/мин	ОСК в общ. сонной артерии, мл/мин
Контроль (n=15)	199±13,9	0,33±0,03	0,85±0,07	0,53±0,04	62±4,59	274±18,9	12,7±1,07
КСН (n=14)	190±13,7	0,36±0,03	0,82±0,06	0,44±0,03	55±4,45	363±28,0 P<0,05	11,3±0,93
РСД (n=14)	146±12,0 P<0,05	0,79±0,06 P<0,001	1,23±0,09	P<0,01	0,37±0,03 P<0,01	33±2,74 P<0,001	385±31,2 P<0,01
ТСД (n=12)	111±8,43 P<0,001	1,02±0,09 P<0,001	1,26±0,10	P<0,01	0,27±0,02 P<0,001	21±1,62 P<0,001	378±27,2 P<0,01

Примечание: КСН – компенсированная сердечная недостаточность, РСД – ранняя стадия декомпенсации, ТСД – тяжелая стадия декомпенсации, СВ – сердечный выброс, КДО – конечный диастолический объем, КСО – конечный систолический объем, УО – ударный объем, ФВ – фракцию выброса левого желудочка, ЧСС – частота сердечных сокращений, ОСК – объемная скорость кровотока. Р отражает уровень значимости различий между исследованными показателями у животных с СН и крыс контрольной группы.

таблица 2: Изменения гемодинамики в базилярной артерии на разных стадиях прогрессирующей СН.

№ п/п	Тест/ стадия СН	Vps, см/с	Ved, см/с	TAMX, см/с	S/D	PI	RI
1	Контроль (n=15)	46±3,17	25±1,85	33±2,11	1,88±0,14	0,65±0,04	0,46±0,03
2	КСН (n=14)	42±3,15	22±1,89	30±2,55	1,92±0,17	0,67±0,06	0,48±0,04
3	РСД (n=14)	52±3,84	28±2,16	41±2,75 P<0,05	1,88±0,15	0,59±0,05	0,47±0,04
4	ТСД (n=12)	35±2,83 P<0,05	17±1,50 P<0,01	23±1,61 P<0,01	2,11±0,19	0,81±0,06 P<0,05	0,53±0,03
5	ГТ у контрольных животных (n=15)	110±9,24 P<0,001	65±5,91 P<0,001	83±6,81 P<0,001	1,68±0,12	0,54±0,04	0,40±0,03
6	ГТ у животных с КСН (n=14)	101±9,19 P<0,01	64±5,44 P<0,001	77±6,47 P<0,001	1,58±0,14	0,48±0,03 P<0,01	0,37±0,03 P<0,05
7	ГТ у животных с РСД (n=14)	60±5,04 P<0,05	33±2,37 P<0,05	38±2,31	1,85±0,17	0,72±0,06	0,46±0,04
8	ГТ у животных с ТСД (n=12)	50±3,85	27±2,19	34±2,65	1,83±0,18	0,66±0,05	0,45±0,04
9	КТ у контрольных животных (n=15)	169±14,12 P<0,001	97±9,41 P<0,001	127±11,18 P<0,001	1,73±0,13	0,56±0,05	0,42±0,03
10	КТ у животных с КСН (n=14)	150±13,22 P<0,001	89±7,74 P<0,001	112±10,31 P<0,001	1,68±0,15	0,54±0,04	0,40±0,04
11	КТ у животных с РСД (n=14)	146±11,17 P<0,001	95±8,64 P<0,001	112±9,44 P<0,001	1,53±0,13	0,45±0,04 P<0,01	0,35±0,03 P<0,05
12	КТ у животных с ТСД (n=12)	77±6,54 P<0,001	48±3,71 P<0,001	65±5,52 P<0,001	1,61±0,11	0,45±0,04 P<0,01	0,38±0,02

Примечание: ГТ – гиперкапнический тест, КТ – компрессионный тест общей сонной артерии, Vps – пиковая систолическая скорость кровотока, Ved – максимальная конечная диастолическая скорость кровотока, TAMX – усредненная по времени максимальная скорость кровотока, RI – индекс периферического сопротивления, PI – пульсационный индекс, S/D – систолодиастолическое соотношение. Каждый исследованный показатель после тестирования, а также при разных стадиях СН сравнивали с соответствующим показателем у контрольных животных (норма, п. 1). P отражает уровень значимости различий между исследованными показателями у животных с СН и крыс контрольной группы.

стадию мы выделили как РСД. Через 35±2,59 сут после завершения введения доксорубицина у 95% животных возникают тяжелые нарушения гемодинамики. Клиническим подтверждением ТСД является появление жидкости в перикарде, плевральной и брюшной полостях. При этом двое животных погибли.

Транскраниальная допплерография не выявила изменений ЛСК (Vps и Ved) в базилярной артерии животных с КСН и РСД (табл. 2), что свидетельствует об отсутствии нарушений мозговой циркуляции. Кроме того, адекватная «откликаемость» базилярной артерии животных с КСН на гиперкапническую и компрессионную функциональные нагрузки отражает высокие резервы метаболического и миогенного каскадов ауторегуляции.

Отсутствие уменьшения скорости кровотока в общей сонной и базилярной артериях при РСД, а также сохранение реактивности на гиперкапнический и компрессионный тесты позволяют исключить уменьшение доставки кислорода к мозгу этих животных. В то же время некоторое снижение (по сравнению с КСН) резерва метаболического каскада ауторегуляции, по-видимому, свидетельствует о

таблица 3: Пороговые дозы пентилентетразола, вызывающие клонико-тонические судороги на разных стадиях прогрессирующей СН.

Стадия СН	Доза ПТЗ (мг/кг)	Продолжительность судорог (сек)		
		Общая	Клоническая фаза	Тоническая фаза
Контроль (n=12)	0,07± 2,58	9,68±0,72	5,37±0,43	4,31±0,40
КСН (n=10)	27,97±2,17	12,02±0,77 P< 0,05	6,98±0,59 P< 0,05	5,04±0,42
РСД (n=11)	22,33±1,83 P< 0,05	14,69±1,33 P< 0,01	8,72±0,83 P< 0,01	5,97±0,55 P< 0,05
ТСД (n=10)	16,12±1,42 P< 0,01	21,17±2,17 P< 0,001	12, 98±1,27 P< 0,001	8,19±0,91 P< 0,01

Примечание: КСН – компенсированная сердечная недостаточность, РСД – ранняя стадия декомпенсации, ТСД – тяжелая стадия декомпенсации, ПТЗ – пентилентетразол. Изменения судорожной готовности при разных стадиях СН сравнивали с уровнем судорожной готовности у контрольных животных. P отражает уровень значимости различий между исследованными показателями у животных с СН и контрольной группы крыс.

перенапряжении систем регуляции в ответ на гиперкапнический тест. Кроме того, увеличение кровотока в ответ на компрессионный тест при РСД, сопровождающееся снижением PI, по-видимому, обусловлено нарушением резистентности сосудистой стенки, что может служить предиктором декомпенсации мозгового кровотока в дальнейшем. В пользу этого свидетельствует выраженное снижение мозгового кровотока, обнаруженное при ТСД.

Дальнейшее усугубление СН приводит не только к прогрессирующему уменьшению фракции выброса и снижению ОСК в сонной артерии, но и нарушению мозговой гемодинамики. Так, в бассейне базилярной артерии животных с ТСД происходит снижение Vps, Ved и TAMX, а также увеличение PI на 25% (табл. 2), что отражает уменьшение ЛСК и повышение циркуляторного сопротивления. Кроме того, функциональные нагрузочные тесты выявили не только ареактивность метаболического каскада ауторегуляции, но и значительное снижение миогенных резервов ауторегуляции.

Многочисленными клиническими и экспериментальными исследованиями установлено, что снижение церебральной гемодинамики ниже критического уровня сопровождается повышением судорожной готовности [2]. В связи с этим предстояло выяснить, на какой стадии СН начинает повышаться СГ, и всегда ли это связано с гипоксией. Несмотря на отсутствие нарушений гемодинамики в базилярной артерии животных с КСН и РСД, их СГ была разной. Так, у животных с КСН пороговая доза ПТЗ не отличалась от контроля, хотя клоническая фаза, при введении этой дозы конвульсанта, была на 24% более продолжительной (табл. 3). Последнее может указывать на то, что при судорожном припадке, возникающем на фоне КСН, снижаются возможности антисудорожных механизмов, которые по данным Г.Н. Крыжановского [4], включаются при судорогах и направлены на ослабление или купирование патологического процесса. У животных с РСД судорожная готовность повышается на 26%. При этом продолжительность клонической фазы припадка увеличивается на 62%, а тонической – на 39%. Таким образом, несмотря на отсутствие циркуляторных нарушений в мозге при РСД, происходит повышение СГ и увеличение продолжительности судорожного припадка, вызванного пороговой дозой конвульсанта. Еще большее повышение СГ обнаружено при ТСД.

Обсуждение

Анализ литературных данных свидетельствует о том, что в настоящее время нет единого мнения о взаимообусловленности ауторегуляции мозгового кровотока и функциональных возможностей сердца при разных стадиях СН. Несоответствие результатов, полученных разными авторами [11, 16, 22], по-видимому, обусловлено тем, что у обследованного контингента больных была СН разной степени тяжести.

Результаты наших исследований показали, что на стадии РСД уменьшение ФВ и СВ не вызывает изменений мозгового кровотока в базилярной артерии. Однако дальнейшее снижение функциональных возможностей сердца усугубляет СН и приводит к ТСД, сопровождающейся повреждением механизмов ауторегуляции и уменьшением гемодинамики в базилярной артерии. В конечном счете это приводит к гипоксическим процессам, которые еще больше усугубляют нарушенную ауторегуляцию. Так, даже умеренная гипоксия (15% O_2), действующая в течение 5 час, постепенно ухудшает церебральную ауторегуляцию и уменьшает мозговой кровоток [19, 24]. Причем после адаптации к гипоксии церебральная ауторегуляция мозгового кровотока также остается нарушенной [15, 17].

Таким образом, можно полагать, что уменьшение ЛСК в базилярной артерии при ТСД, обусловленное повреждением механизмов ауторегуляции, вызывает в мозге усугубляющееся гипоксическое состояние, которое сопровождается прогрессирующим повышением судорожной готовности. В связи с этим возникает вопрос о причине повышения судорожной готовности на фоне адекватной мозговой гемодинамики и достаточно высоких резервных возможностей ауторегуляции у животных с РСД.

Причиной этого может быть вегетативный дисбаланс, лежащий в основе патогенеза сердечной недостаточности. Подтверждением служат данные о влиянии вегетативной активности на СГ. Так, эфферентная стимуляция блуждающего нерва во время припадков у крыс уменьшает судорожную активность, снижает частоту сердечных сокращений, артериальное давление и мозговой кровоток [13]. Причем указанные изменения в сердечно-сосудистой системе, вызванные судорожными припадками, опосредуются через вегетативную область гипоталамуса [23]. Кроме того, при СН в гипоталамусе значительно увеличивается активность нейросекреторных нейронов [21, 25]. По мнению авторов, это способствует повышению симпатической активности, которое наблюдается как при сердечной дисфункции, так и при повышенной судорожной готовности.

Результаты исследований дают основание полагать, что повышение судорожной готовности на фоне адекватного мозгового кровотока при РСД обусловлено не гипоксией, а нейровегетативным дисбалансом, который проявляется раньше, чем нарушения церебральной гемодинамики. Прогрессирующее увеличение судорожной готовности при ТСД связано с тем, что вегетативные нарушения, возникающие на стадии РСД, усугубляются гипоксическо-ишемическими процессами. В свою очередь гипоксия приводит к накоплению в мозге возбуждающего медиатора глутамата [20], что в значительной мере обусловлено окислительным стрессом, продукцией активных форм кислорода, которые уменьшают содержание транспортеров глутамата и снижают их активность [9, 10]. Кроме того, гипоксия может приводить к снижению активности тормозных ГАМК-ергических механизмов, о чем свидетельствует уменьшение связывания [^{3}H] ГАМК со специфическими ГАМК-рецепторами в коре головного мозга [24].

Таким образом, неэффективная работа сердца при ранней и тяжелой стадиях сердечной декомпенсации неодинаково сказывается на резервных возможностях ауторегуляции мозговой гемодинамики и уровне судорожной готовности мозга. Причем повышение судорожной активности проявляется уже стадии РСД, т.е. на фоне адекватного церебрального кровотока. По мере прогрессирования СН происходит значительное уменьшение церебральной гемодинамики, что влечет за собой усугубляющуюся гипоксию и еще более выраженное, чем при РСД, снижение порога судорожной готовности. Результаты исследований дают основание полагать, что повышение судорожной готовности мозга при СН не всегда обусловлено гипоксией, однако ее выраженность зависит от стадии сердечной декомпенсации.

Список литературы

1. *Аронов Д.М., Лупанов В.П.* Функциональные пробы в кардиологии. М. МЕДпресс-информ, 2007.

2. *Верещагин Н. В., Ганнушкина И. В., Суслина З. А. и др.* Очерки ангионеврологии. М.: Атмосфера, 2005.

3. *Ерохина И.Л., Шуленин С.Н., Оковитый С.В. и др.* Сравнительная характеристика некоторых фармакологических моделей хронической сердечной недостаточности. Экспер. и клинич. фарм. 2008; 6: 16–19.

4. *Крыжановский Г.Н.* Общая теория патофизиологических механизмов неврологических и психопатологических синдромов. Журн. неврол. и психиатр. 2002; 11: 4–13.

5. *Мамалыга М.Л.* Обмен моноаминов в головном мозге крыс с хронической сердечной недостаточностью неишемического генеза. Нейрохимия 2012; 1: 45–51.

6. *Непомнящих Л.М., Лушникова Е.Л., Клинникова М.Г., Молодых О.П.* Влияние препаратов с противоопухолевой активностью – доксорубицина и циклофосфана – на структурную реорганизацию миокарда крыс и численность кардиомиоцитов. Сибирский онкологический журнал 2011; 4: 30–35.

7. *Симоненко В.Б., Широков Е.А.* Основы кардионеврологии (Руководство для врачей). М.: Медицина, 2001.

8. *Ackerman R.H.* Cerebral blood flow and neurological change in chronic heart failure. Stroke 2001; 32: 2462–2464.

9. *Boycott H.E., Dallas M., Boyle J.P. et al.* Hypoxia suppresses astrocyte glutamate transport independently of amyloid formation. Biochem.. Biophys. Res. Comm. 2007; 364: 100–104.

10. *Dallas M., Boycott H.E., Atkinson L. et al.* Hypoxia Suppresses Glutamate Transport in Astrocytes. . J. Neuros. 2007; 27: 3946–3955.

11. *Eicke BM, von Schlichting J, Mohr-Ahaly S. et al.* Lack of association between carotid artery volume blood flow and cardiac output. J. Ultrasound Med. 2001; 20: 1293–1298.

12. *Halaris A.* Comorbidity between depression and cardiovascular disease. Int. Angiol. 2009; 28: 92–99.

13. *Hotta H., Watanabe N., Orman R., Stewart M.* Efferent and afferent vagal actions on cortical blood flow and kainic acid-induced seizure activity in urethane anesthetized rats. Auton. Neurosci. 2010; 156: 144–148.

14. *Iwasaki K., Ogawa Y., Shibata S., Aoki K.* Acute exposure to normobaric mild hypoxia alters dynamic relationships between blood pressure and cerebral blood flow at very low frequency. J. Cereb Blood Flow Metab. 2007; 27: 776–784.

15. *Iwasaki K., Zhang R., Zuckerman J.H. et al.* Impaired dynamic cerebral autoregulation at extreme high altitude even after acclimatization. J. Cereb Blood Flow Metab. 2011; 31: 283–292.

16. *Lepic T., Loncar G., Bozic B. et al.* Cerebral blood flow in the chronic heart failure patients. Perspectives in Medicine. 2012; 1: 304–308.

17. *Lucas S.J.E., Burgess K.R., Thomas K.N. et al.* Alterations in cerebral blood flow and cerebrovascular reactivity during 14 days at 5050 m. J. Physiol. 2011; 589: 741–753.

18. *Montepietra S., Cattaneo L., Granella F. et al.* Myocardial infarction convulsive and nonconvulsive seizures. Seizure. 2009; 18: 379–381.

19. *Nishimura N, Iwasaki K, Ogawa Y, Aoki K.* Decreased steady-state cerebral blood flow velocity and altered dynamic cerebral autoregulation during 5-h sustained 15% O2 hypoxia. J. Appl. Physiol. 2010; 108: 1154–1161.

20. *Parfenova H., Fedinec A., Leffler C.W.* Ionotropic glutamate receptors in cerebral microvascular endothelium are functionally linked to heme oxygenase. J. Cereb Blood Flow Metab. 2003; 23: 190–197.

21. *Patel K.P., Zhang K., Kenney M.J. et al.* Neuronal expression of Fos protein in the hypothalamus of rats with heart failure. Brain Res. 2000; 865: 27–34.

22. *Saha M., Muppala M.R., Castaldo J.E. et al.* The impact of cardiac index on cerebral hemodynamics. Stroke. 1993; 24:1686–1690.

23. *Stewart M.* Autonomic Consequences of seizures, including sudden unexpected death in epilepsy. In: Schwartzkroin Ph.A (eds.) Encyclopedia of basic epilepsy research. ed. University of California, Davis, USA, 2009: 1289–1294.

24. *Viapiano M.S., Novara A.M.M., Plazas S.F., Bozzini C.E.* Prolonged exposure to hypobaric hypoxia transiently reduces GABAA receptor number in mice cerebral cortex. Brain Res. 2001; 894: 31–36.

25. *Zhang K., Zucker I.H., Patel K.P.* Altered number of diaphorase (NOS) positive neurons in the hypothalamus of rats with heart failure. Brain Res. 1998; 786: 219–225.

Autoregulation of cerebral circulation in progressive heart failure and its relationship to seizure readiness

M.L. Mamalyga

Moscow State Pedagogical University, chair of anatomy and physiology of human and animals

Key words: autoregulation of cerebral blood flow, heart failure, seizure readiness

In the early stage of cardiac decompensation does not change the blood flow in the carotid and basilar arteries, but seizure readiness (SR) of the animals increased. Preservation of reactivity to hypercapnic and compression tests, suggests that the increase in SR is not associated with circulatory disorders in the brain. Exacerbation of heart failure (HF) leads to severe decompensation, including a decrease in blood flow in the carotid and basilar arteries. Metabolic cascade of autoregulation in these animals areaktiven and myogenic greatly reduced. In this case revealed a progressive increase in the SR. Inefficiency of the heart at different stages of HF is not the same effect on the reserves of the autoregulation of cerebral hemodynamics, which affects the formation and aggravation of SR. Moreover, its rise in various stages of decompensation is not always caused by cerebral ischemia.

Контактный адрес: Мамалыга Максим Леонидович – врач-кардиолог клинико-диагностического отд. НЦССХ им. А.Н. Бакулева РАМН. 141002, Россия, Московская область, г. Мытищи, ул. Станционная, д. 5, корп. 1, кв. 87. Тел.: +7 (926) 108-20-80;
e-mail: mamalyga_49@mail.ru.

Визуализация дофаминергических структур среднего мозга при болезни Паркинсона

Р.Р. Богданов, Е.И. Мананникова, А.С. Абраменко, Т.В. Маратканова, С.В. Котов

ГБУЗ МО «Московский областной научно-исследовательский клинический институт им. М.Ф. Владимирского»

Проведена МРТ-морфометрия черной субстанции (ЧС) и красного ядра у больных болезнью Паркинсона (БП) (1 и 3 стадии по Хен и Яру) и здоровых лиц с использованием режимов Т2-ВИ и Т2-ВИ на магнитно-резонансном томографе «Initial Achieva 3.0T». Выявлено недостоверное уменьшение объема ЧС у пациентов с начальными проявлениями БП и, наоборот, его увеличение при выраженной симптоматике БП, что можно рассматривать как аналог известного ультрасонографического феномена при БП. Отмечена достоверно большая, чем в контроле, асимметрия объемов ЧС при БП, причем при прогрессировании болезни выраженность асимметрии нарастала. Полученные данные свидетельствуют о возможности использования МРТ-морфометрии структур ствола при БП для оценки течения нейродегенеративного процесса.*

Ключевые слова: болезнь Паркинсона, магнитно-резонансная томография, морфометрия, черная субстанция, асимметрия

Болезнь Паркинсона в настоящее время является наиболее распространенной среди нейродегенеративных заболеваний, что составляет 200–300 случаев на 100 тыс. населения. В России, по данным эпидемиологических исследований, в отдельных регионах распространенность БП составляет только 40–140 случаев на 100 тыс. населения, что существенно ниже, чем в странах Западной Европы и Северной Америки [3–5]. В патогенезе БП большое значение имеет накопление внутриклеточных включений (телец Леви) в телах нейронов, расположенных в компактной части ЧС, что отражает прогрессирующую нейродегенерацию. Моторные симптомы БП проявляются на этапе, когда погибает не менее 50% дофаминергических нейронов ЧС, а типичная картина заболевания полностью формируется на этапе гибели 80% клеток [2, 4, 5, 7].

В результате уменьшения числа нейронов ЧС снижается количество дофаминергических проекций на задние отделы скорлупы, что приводит к развитию триады характерных моторных симптомов БП – тремора покоя, брадикинезии и ригидности, к которым на развернутых стадиях болезни присоединяется постуральная неустойчивость. На ранних стадиях БП не все характерные симптомы выражены одинаково, поэтому возникают сложности дифференциальной диагностики БП и симптоматического паркинсонизма, торсионной дистонии, эссенциального тремора, которые не связаны с дегенерацией нигральных нейронов и дефицитом дофамина в стриатуме; при этом в 15% всех случаев диагноз БП бывает неверным [8, 28, 32]. Сложности дифференциальной диагностики и, в определенной степени, отсроченный дебют классической клинической симптоматики приводят к поздней диагностике нейродегенеративного процесса и низкой эффективности симптоматической терапии, в то время как возможности для патогенетического воздействия уже упущены.

В настоящее время исследователи активно изучают прогностическую ценность различных немоторных симптомов, возникающих на ранних стадиях БП, поскольку эти проявления нейродегенерации манифестируют задолго до развития классической триады моторных проявлений [1–3]. Известны ранние признаки нарушения обоняния, сдвиги в регуляции сердечной деятельности, нарушения моторики желудочно-кишечного тракта, ультразвуковые признаки ранней дегенерации ЧС и другие изменения, которые на годы предшествуют манифестации моторных симптомов БП.

В результате совершенствования традиционных методов нейроимиджинга появились исследования, направленные на выявление не только качественных, но и количественных показателей морфологии головного мозга при БП. При этом особый интерес вызывает исследование дофаминергических структур ствола мозга. Несмотря на то, что в настоящее время имеются данные многочисленных исследований, полученные сведения довольно противоречивы. Различие в результатах волюметрических исследований ЧС при БП, возможно, объясняется сложностью выявления границ между компактной и ретикулярной частями ЧС, отсутствием возможности контрастирования этих структур, индивидуальными отличиями объема среднего мозга и мозгового вещества в целом [9, 14].

Целью нашей работы явилось изучение возможности оценки состояния дофаминергических структур среднего мозга у больных с БП по данным высокопольной МРТ.

Материалы и методы

Нами проведено клинико-нейровизуализационное обследование 2 групп пациентов: 10 – с начальными проявлениями БП, 1 стадия по шкале Хен и Яра (БП1) и 10 – с выраженными клиническими проявлениями, 3 стадия по шкале Хен и Яра (БП2) [16]. Диагноз БП устанавливали в соответствии с общепринятыми критериями Банка головного мозга общества БП Великобритании [17]. Степень тяжести оценивалась с помощью унифицированной рейтинговой шкалы оценки проявлений болезни Паркинсона (Unified Parkinson's Disease Rating Scale – UPDRS) [13], двигательные расстройства (в т.ч. гипокинезия, ригидность и тремор покоя) оценивались по разделу III шкалы UPDRS. Контрольную группу (К) составили 10 практически здоровых лиц в возрасте 21–48 лет.

Все пациенты, участвовавшие в исследовании, подписали письменное информированное согласие на участие в

исследовании, одобренное Локальным этическим комитетом при ГБУЗ МО МОНИКИ им. М.Ф. Владимирского.

Всем обследованным для исключения выраженного когнитивного дефекта в качестве скринингового теста проводили тестирование по шкале MMSE, при этом у включенных в исследование получены показатели 26–28 баллов. Лица, набравшие менее 25 баллов, исключались на предварительном этапе.

Нейровизуализационное исследование проводили на магнитно-резонансном томографе «Initial Achieva 3.0T» (Philips Medical System Nederland B.V., Нидерланды) с напряженностью магнитного поля 3 Тесла.

Протокол исследования включал использование T2- и T2*-взвешенных изображений (T2-ВИ, T2*-ВИ), с использованием импульсных последовательностей TSE (Turbo Spin Echo), FFE (Fast Field Echo), GraSE (Gradient Spin Echo).

Ориентация срезов проводилась в наклонной близкой к аксиальной плоскости, параллельно линии, соединяющей, середину хиазмы и нижний контур валика мозолистого тела. Середина сканируемого блока срезов располагалось между верхними и нижними холмиками четверохолмия. Также проводилось сканирование в ИП T2-TSE в корональной и аксиальной плоскостях, перпендикулярно основной аксиальной плоскости.

Параметры градиентных последовательностей: T2-FFE: FOV – 246 mm; TE – 16 ms; TR –504 ms; EPI factor – 1; Flip angle – 18°; Turbo factor – 1; NSA – 1; Acquisition matrix – 272x174; Reconstruction matrix – 560; Voxel size: 0,44x0,44x2,00 mm; Slices: 16; Slice thickness/Slice gap: 2/0. T2-GraSE: FOV – 246 mm; TE – 80 ms; TR – 3000 ms; EPI factor – 3; Turbo factor – 24; NSA – 2; Acquisition matrix – 408x239; Reconstruction matrix – 528; Voxel size: 0,47x0,47x2,00 mm; Slices: 16; Slice thickness/Slice gap: 2/0. T2-TSE: FOV – 246 mm; TE – 80 ms; TR – 3000 ms; EPI factor – 1; NSA – 1; Acquisition matrix – 428x270; Reconstruction matrix – 560; Voxel size: 0,44x0,44x2,00 mm; Slices: 16; Slice thickness/Slice gap: 2/0.

На этапе до проведения волюметрического анализа все МРТ-сканы были визуально оценены, и имеющие помехи изображения были исключены. Для определения волюметрических характеристик ЧС исследовали срезы среднего мозга в режимах T2-ВИ и FLAIR. Ранее исследователями было выявлено, что T2 и T2* время релаксации в области ЧС при БП изменяется вследствие накопления железа [15, 26].

На предварительном этапе были изучены возможности визуализации структур среднего мозга при использовании различных режимов МРТ у здоровых лиц и пациентов с БП. Проведенное нами предварительное сопоставление изображений в режимах T2-ВИ DRIVE, GraSe, FFE и FLAIR показало совпадение расположения гипоинтенсивных зон ЧС в этих режимах (рис. 1).

Хотя область ЧС у здоровых лиц обычно довольно четко прослеживается на томограммах, однако при развитии нейродегенеративного процесса, сопровождающегося убыванием числа дофаминергических нейронов, степень отличия сигнала ЧС от окружающего белого вещества снижается. Учитывая сложность разделения компактной и ретикулярной частей ЧС, в исследование включалась ЧС в

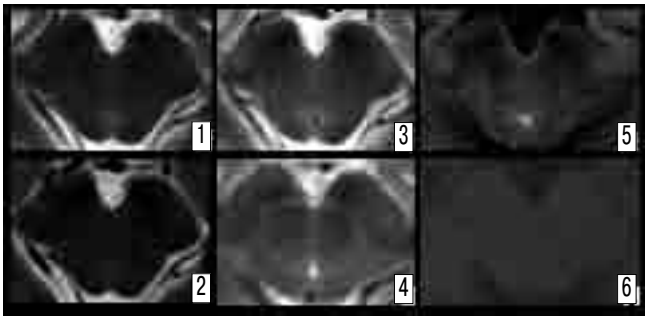

рис. 1: Изображения среднего мозга на уровне верхних бугров четверохолмия пациента М. при различных режимах МРТ: 1 – T2-ВИ, толщина среза – 4 мм, 2 – T2-ВИ, толщина среза – 2 мм, 3 – T2-ВИ GraSE, 4 – T2-ВИ FFE, 5 – FLAIR, 6 – T1-ВИ.

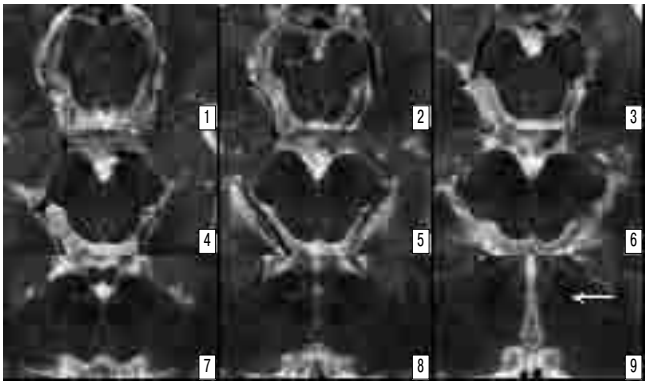

рис. 2: Изображения среднего мозга от понто-мезэнцефального (1) до мезэнцефально-диэнцефального перехода (9) на T2-ВИ (толщина среза – 2 мм, межсрезовое расстояние – 0). На срезах 3–8 визуализируется ЧС, на срезах 5–9 – КЯ, на срезе 9 – субталамическое ядро (стрелка), расположенное как продолжение ЧС на диэнцефальном уровне.

целом как гипоинтенсивная область на фоне гиперинтенсивного белого вещества ножек мозга. Нормализацию размера ЧС в зависимости от объема среднего мозга не проводили. Для точности трассирования границ ЧС и красного ядра (КЯ) использовали схемы Duvernoy's Atlas of Human Brain Stem and Cerebellum [24].

Волюметрическое исследование ЧС и КЯ начинали с того среза, на котором ЧС можно было идентифицировать; при этом использовали только срезы, расположенные выше перекреста верхних ножек мозжечка (рис. 2). В качестве верхнего уровня использовали срез, на котором профиль ножки мозга был неразличим, т.е. происходило ее слияние с веществом полушарий головного мозга.

Границы ЧС и КЯ трассировали вручную. При определении зоны интереса границу проводили по участкам, имеющим примерно промежуточную яркость сигнала между ЧС и окружающим белым веществом. Для снижения роли субъективного фактора исследование проводилось двумя специалистами независимо друг от друга.

Результаты

Демографические показатели обследованной группы пациентов представлены в табл. 1. Как видно, пациенты с

таблица 1: Демографические показатели больных БП и лиц контрольной группы.

Группа	Пол М / Ж	Возраст, лет М±м	Длительность заболевания, лет
БП1	6/4	57,0±2,4*	2,2±0,4
БП2	6/4	62,8±4,2*	3,7±1,1
К	5/5	29,3±2,6	

Достоверность различий *-p<0,01 с К

таблица 2: Клиническая характеристика обследованных пациентов.

Клинические характеристики	Выраженность проявлений (средний балл, М±м)	
	БП1 (n=10)	БП2 (n=10)
Стадия БП (по Хен-Яру)	1стадия	3 стадия
Степень тяжести (UPDRS)	30,5±2,3	57,4±5,3*
Двигательные нарушения (III UPDRS)	18,2±1,5	39,2±2,5*
Когнитивный статус (MMSE)	27,9±0,8	25,7±1,7

Достоверность различий *-p<0,05

начальными проявлениями болезни Паркинсона имели более молодой возраст и меньшую продолжительность заболевания. Клиническая характеристика обследованных пациентов представлена в табл. 2.

Выраженность клинических проявлений и степени тяжести двигательных расстройств у пациентов с начальными проявлениями заболевания (БП1) была меньше, чем у пациентов с 3 стадией по шкале Хен-Яра (БП2) при сохранном когнитивном статусе в обеих группах пациентов (табл. 2).

На Т2-ВИ в режимах DRIVE, GraSe, FFE и FLAIR отмечена четкая визуализация основных анатомических ориентиров, позволяющих определить уровень прохождения среза, и структур головного мозга. Все срезы сравнивались с соответствующими изображениями Duvernoy's Atlas of Human Brain Stem and Cerebellum [24]. Выявлялось отчетливое гипоинтенсивное изображение ЧС, при этом по интенсивности сигнала разделить изображение компактной и ретикулярной частей ЧС было невозможно.

На срезах среднего мозга на уровне верхних бугров четверохолмия отмечено уменьшение расстояния между ЧС и КЯ, что может косвенно свидетельствовать об атрофии вентральной покрышечной области, дофаминергической зоны среднего мозга, содержащей восходящие пути от ЧС к лимбической коре. В связи с невозможностью четкого определения границ вентральной покрышечной области ее объем не подсчитывался, хотя M. Eapen et al. [12] при обследовании здоровых добровольцев на томографе с напряжением магнитного поля 7 Тесла смогли изучить объем этой области.

На уровне дна третьего желудочка ЧС уже не прослеживалась. В этой области обнаруживалась другая гипоинтенсивная масса – субталамическое ядро (Льюисово тело), расположенное как продолжение ЧС на диэнцефальном уровне.

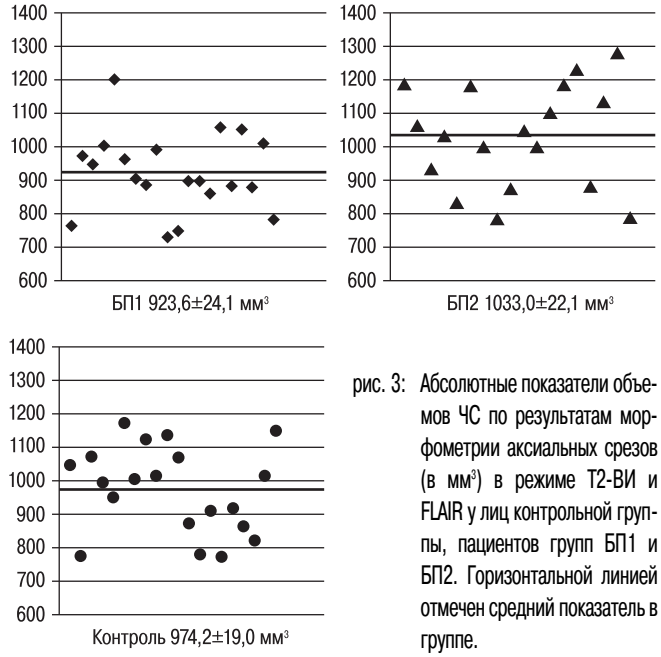

рис. 3: Абсолютные показатели объемов ЧС по результатам морфометрии аксиальных срезов (в мм³) в режиме Т2-ВИ и FLAIR у лиц контрольной группы, пациентов групп БП1 и БП2. Горизонтальной линией отмечен средний показатель в группе.

На рис. 3 представлены абсолютные показатели объема ЧС (в мм³) у пациентов групп БП1 и БП2 и у лиц контрольной группы. Отметим, что, хотя нами не проводилась нормализация объемов ЧС относительно объемов среднего мозга, тем не менее во всех обследованных группах получены достаточно однородные результаты. Однако показатели объема ЧС у лиц контрольной группы имели меньший разброс.

На рис. 4 представлены абсолютные показатели объема КЯ (в мм³) у пациентов групп БП1 и БП2 и у лиц контрольной

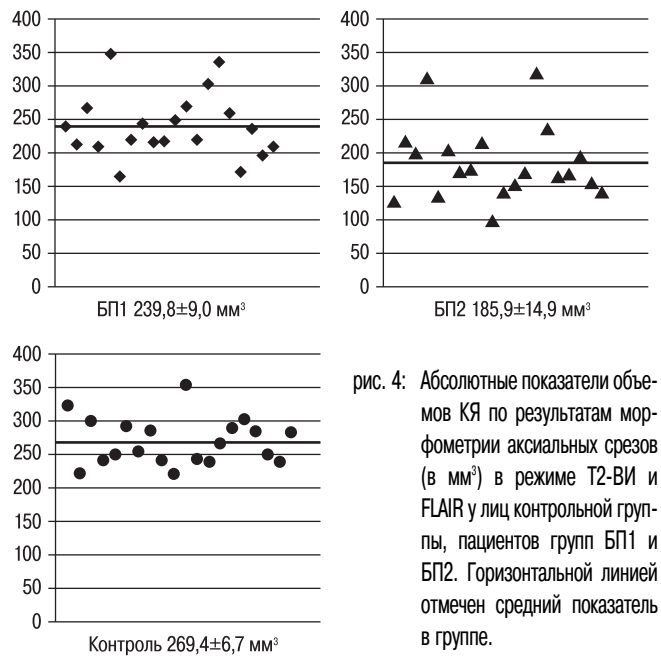

рис. 4: Абсолютные показатели объемов КЯ по результатам морфометрии аксиальных срезов (в мм³) в режиме Т2-ВИ и FLAIR у лиц контрольной группы, пациентов групп БП1 и БП2. Горизонтальной линией отмечен средний показатель в группе.

таблица 3: Средние показатели объемов ЧС и КЯ, коэффициента асимметрии (КА ЧС) у лиц контрольной группы, пациентов групп БП1, БП2

Группы	Объем ЧС, мм³	КА ЧС	Объем КЯ, мм³
БП1	923,6±24,1	1,084±0,019*	239,8±9,0*,#
БП2	1033,0±22,10*	1,133±0,0034	185,9±14,9**
К	974,2±19,0	1,047±0,013*	269,4±6,7
Достоверность различий	*-p<0,01 с БП-1	*-p<0,05 с БП2	*-p<0,05 с К **-p<0,01 с К #-p<0,01 с БП2

группы. Величины объема КЯ у лиц контрольной группы были довольно однородны, в то время как у пациентов с БП разброс показателей был более значителен, причем в большей степени – в группе БП2.

В табл. 3 приведены средние показатели объемов ЧС и КЯ у лиц трех обследованных групп. Хотя объем ЧС у пациентов БП1 был несколько ниже, чем у К, однако различие было недостоверно. В то же время зарегистрировано, что у пациентов БП2 объем ЧС был достоверно больше, чем у БП1. Следует подчеркнуть, что показатели включали как компактную, так и ретикулярную части ЧС, причем гипоинтенсивность этой зоны определялась накоплением нейромеланина, ферритина и других органических соединений железа. Ранее ряд исследователей при транскраниальной ультрасонографии выявляли гиперэхогенность ЧС у пациентов с БП [6, 10]. Очевидно, в данном случае выявлен МРТ-феномен, аналогичный ультрасонографическому.

Обращали внимание на симметричность объемов правой и левой ЧС. Для оценки этого показателя использовали показатель коэффициента асимметрии ЧС (КА ЧС) как соотношение большего и меньшего объемов ЧС в относительных единицах.

Обсуждение

В прошлые годы нейровизуализационное исследование при паркинсонизме выполнялось преимущественно с целью исключения симптоматических причин его возникновения – опухоли, кальцификаты, очаги сосудистого генеза, гидроцефалия, накопление меди при болезни Вильсона-Коновалова, последствия марганцевой интоксикации и пр. Изменения при БП ограничивались признаками атрофии мозгового вещества. Сейчас все шире нейровизуализация используется для изучения аспектов патогенеза [29].

C. Tessa и соавт. [30] у пациентов с впервые выявленной БП, не получавших специфической терапии, при диффузионной тензорной МРТ выявили признаки диффузного снижения объема серого вещества полушарий головного мозга, что согласуется с гипотезой стадийности развития БП H. Braak [7], утверждающей, что к моменту манифестации моторных симптомов процесс нейродегенерации уже приобретает распространенный характер. Найденные авторами отличия в степени выраженности атрофии при преобладании ригидности или тремора, полученные с помощью изысканных статистических приемов, тем не менее не кажутся убедительными. Некоторые исследователи при помощи этой техники выявляли изменения зрительного бугра, ЧС, ее восходящих и нисходящих путей при БП [21, 22, 31].

T1-, T2- и T2*-ВИ ранее использовались для изучения анатомии среднего мозга; при этом считается, что T1-ВИ лучше отображают его нижние отделы, однако ни один из режимов не позволил выделить компактную и ретикулярную части ЧС [20, 27]. Рутинные T1- и T2-ВИ МРТ не выявляют достоверных структурных изменений ЧС при БП, что подтверждает ее идиопатический характер. Морфометрические исследования, в т.ч. с использованием воксельной морфометрии, полученные различными исследователями, носят противоречивый характер, что вероятно, обусловлено трудностями трассирования границ компактной части ЧС.

Контрастность ЧС определяется накоплением в ней нейромеланина, обладающего парамагнитными свойствами, и внутриклеточными скоплениями ферритина и других железосодержащих веществ, концентрация которых меняется как при естественном старении, так при БП и других нейродегенерациях. Ретикулярная часть ЧС содержит больше железа, чем ее компактная часть, что проявляется гипоинтенсивностью этой области вследствие уменьшения времени релаксации T2. Компактная часть ЧС содержит большее количество нейромеланина, а атомы железа в ней находятся в связанном состоянии с белком ферритином [11, 33].

Особый интерес вызывают исследования, посвященные оценке объема ЧС. H. Oikawa и соавт. [25] не отметили существенных изменений размеров и плотности ЧС при исследованиях в режимах T2 и протонной плотности. L. Minati и соавт. [23] с использованием режима T1 с подавлением сигнала от серого и белого вещества при БП выявили гипоинтенсивность сигнала от наружного отдела ЧС, преимущественно ретикулярной ее части. При этом авторы при исследовании площади ЧС на уровне выше перекреста верхних ножек мозжечка отметили достоверно меньшую площадь у больных БП (72,2±27,4 мм²), чем у здоровых лиц сходного (88,8±28,7 мм²) или молодого возраста (91,8±29,4 мм²). Волюметрическое исследование авторы не проводили.

K. Kashihara и соавт. [19] выявили сходные изменения при других нейродегенеративных заболеваниях, характеризующихся убыванием числа дофаминергических нейронов в ЧС.

M. Eapen и соавт. [12], проводя МРТ дофаминергических структур среднего мозга у здоровых добровольцев на томографе 7T, отметили, что T2- и T2*-ВИ GRASE и FFE последовательностей позволили получить точные анатомические детали строения среднего мозга, выявляли четко очерченные области ЧС и КЯ, богатые железом. Ими зарегистрированы объемы ЧС (в мм³, M±σ) 725,7±98,37 в последовательности GRASE и 753,1±106,5 в последовательности FFE, объемы КЯ 215,6±43,23 и 213,0±40,16 мм³ соответственно.

Атрофия головного мозга, как проявление нейродегенеративного процесса, в соответствии с моделью H. Braak и соавт. [7] на ранних стадиях БП селективно захватывает лишь нижние отделы ствола головного мозга и обонятельные луковицы. Подтверждение этому получили T. Jubault и соавт. [18], выявившие у пациентов с начальной стадией БП единичную область атрофии белого

вещества в каудальных отделах Варолиева моста (с поражением которых связывают нарушения REM-сна при БП) и ростральных отделах продолговатого мозга (что может объяснять нарушение парасимпатической иннервации). При этом не выявлено заметного изменения объема серого вещества и признаков атрофии белого вещества в других отделах мозга. Авторы, использовавшие современную компьютерную технологию волюметрического анализа головного мозга – воксельную морфометрию, отмечают ряд недостатков метода, в частности, отсутствие серьезных исследований нормального мозга, в т.ч. при старении, некорректную интерпретацию отдельных участков белого вещества полушарий, а также восприятие компьютерной программой ствола как образованного только белым веществом.

Таким образом, нейровизуализация дофаминергических структур ствола головного мозга методом магнитно-резонансной томографии вполне осуществима, при этом могут быть обнаружены волюметрические изменения, отражающие нейродегенеративный процесс. Хотя метод позитронной эмиссионной томографии позволяет получить больше информации относительно функционального состояния дофаминергических структур при БП, однако этот метод остается малодоступным. Поэтому, очевидно, следует изучать дополнительные возможности МРТ при нейровизуализации структур экстрапирамидной системы, которые открывают новые технологии, что имеет как научное, так и практическое значение.

Список литературы

1. *Богданов Р.Р., Богданов А.Р., Котов С.В.* Тактика ведения пациентов с начальными проявлениями болезни Паркинсона. Доктор.Ру; 2012; 5 (73): 17–21.

2. *Илларионкин С.Н.* Течение болезни Паркинсона и подходы к ранней диагностике. В кн.: Болезнь Паркинсона и расстройства движений: Руководство для врачей по материалам II Нац. конгресса. М.: 2011; 41–47.

3. *Левин О.С., Федорова Н.В.* Болезнь Паркинсона. М.: МЕДпресс, 2012.

4. *Левин О.С.* Клиническая эпидемиология болезни Паркинсона. В кн.: Болезнь Паркинсона и расстройства движений. Руководство для врачей по материалам II Нац. конгресса. М., 2011; 5–9.

5. *Шток В.Н., Иванова-Смоленская И.А., Левин О.С.* Экстрапирамидные расстройства. М.: МЕДпресс-информ, 2002.

6. *Behnke S., Double K.L., Duma S. et al.* Substantia nigra echomorphology in the healthy very old: Correlation with motor slowing. Neuroimage. 2007; 34 (3): 1054–1059.

7. *Braak H., Del Tredici K., Rub U. et al.* Staging of brain pathology related to sporadic Parkinson's disease. Neurobiol. Aging. 2003; 24 (2): 197–211.

8. *Braak H., Rub U., Jansen Steur E.N. et al.* Cognitive status correlates with neuropathologic stage in Parkinson disease. Neurology. 2005; 64 (8): 1404–1410.

9. *Brooks D.J.* Imaging Approaches to Parkinson Disease. J. Nucl. Med. 2010; 51 (4): 596-609.

10. *Brüggemann N., Hagenah J., Stanley K. et al.* Substantia nigra hyperechogenicity with LRRK2 G2019S mutations. Mov Disord. 2011; 26 (5): 885–888.

11. *Double K., Gerlach M., Schünemann V. et al.* Iron-binding characteristics of neuromelanin of the human substantia nigra. Biochem. Pharmacol. 2003; 66 (3): 489–494.

12. *Eapen M., Zald D.H., Gatenby J.C. et al.* Using High-Resolution MR Imaging at 7T to Evaluate the Anatomy of the Midbrain Dopaminergic System. AJNR Am. J. Neuroradiol. 2011; 32 (4): 688–694.

13. *Fahn S., Elton R.* Unified parkinson's disease rating scale // in Fahn S., C.D. Marsden, Caine D.B., Goldstein M. (Eds). Recent developments in Parkinson's disease. NJ: Macmillan Health Care Information, Florham Park. 1987: Vol. 2, 153–163.

14. *Geng D.Y., Li Y.X., Zee C.S.* Magnetic resonance imaging-based volumetric analysis of basal ganglia nuclei and substantia nigra in patients with Parkinson's disease. Neurosurgery. 2006; 58 (2): 256–262.

15. *Gorell J.M., Ordidge R.J., Brown G.G. et al.* Increased iron-related MRI contrast in the substantia nigra in Parkinson's disease. Neurology. 1995; 45 (6): 1138–1143.

16. *Hoehn M.M., Yahr M.D.* Parkinsonism: onset, progression, and mortality. Neurology. 1967; 17 (5): 427–442.

17. *Hughes A.J., Daniel S.E., Blankson S. et al.* A clinicopathologic study of 100 cases of Parkinson's disease. Arch Neurol. 1993; 50 (2): 140–148.

18. *Jubault T., Brambati S.M., Degroot C. et al.* Regional brain stem atrophy in idiopathic parkinson's disease detected by anatomical MRI. PLoS ONE. 2009; 4 (12): e8247.

19. *Kashihara K., Shinya T., Higaki F.* Reduction of neuromelanin-positive nigral volume in patients with MSA, PSP and CBD. Intern. Med. 2011; 50 (16): 1683–1687.

20. *Manova E.S., Habib C.A., Boikov A.S. et al.* Characterizing the mesencephalon using susceptibility-weighted imaging. AJNR Am. J. Neuroradiol. 2009; 30 (3): 569–574.

21. *McKeown M.J., Uthama A., Abugharbieh R. et al.* Shape (but not volume) changes in the thalami in Parkinson disease. BMC Neurol. 2008; doi: 10.1186/1471-2377-8-8.

22. *Menke R.A., Scholz J., Miller K.L. et al.* MRI characteristics of the substantia nigra in Parkinson's disease: a combined quantitative T1 and DTI study. Neuroimage. 2009; 47 (2): 435–441.

23. *Minati L., Grisoli M., Carella F. et al.* Imaging degeneration of the substantia nigra in Parkinson disease with inversion-recovery MR imaging. AJNR Am. J. Neuroradiol. 2007; 28 (2): 309–313.

24. *Naidich T.P., Duvernoy H.M., Delman B.N. et al.* Duvernoy's atlas of the human drain stem and cerebellum. Wien: Springer-Verlag, 2009: 53–116.

25. *Oikawa H., Sasaki M., Tamakawa Y. et al.* The substantia nigra in Parkinson disease: proton density-weighted spin-echo and fast short inversion time inversion-recovery MR findings. AJNR Am. J. Neuroradiol. 2002; 23 (10): 1747–1756.

26. *Ordidge R.J., Gorell J.M., Deniau J.C. et al.* Assessment of relative brain iron concentrations using T2-weighted and T2*-weighted MRI at 3 Tesla. Magn. Reson. Med. 1994; 32 (3): 335–341.

27. *Sasaki M., Shibata E., Tohyama K. et al.* Neuromelanin magnetic resonance imaging of locus ceruleus and substantia nigra in Parkinson's disease. Neuroreport. 2006; V. 17 (11): 1215–1218.

28. *Schneider S.A., Edwards M.J., Mir P. et al.* Patients with adult-onset dystonic tremor resembling parkinsonian tremor have scans without evidence of dopaminergic deficit (SWEDDs). Mov Disord. 2007; 22 (15): 2210–2215.

29. *Stoessl A.J.* Neuroimaging in Parkinson's disease. Neurotherapeutics. 2011; 8 (1): 72–81.

30. *Tessa C., Giannelli M., Della Nave R. et al.* A whole-brain analysis in de novo parkinson disease. AJNR Am. J. Neuroradiol. 2008; 29 (4): 674–680.

31. *Vaillancourt D.E., Spraker M.B., Prodoehl J. et al.* High-resolution diffusion tensor imaging in the substantia nigra of de novo Parkinson disease. Neurology. 2009; 72 (16): 1378–1384.

32. *Whone A.L., Watts R.L., Stoessl J. et al.* Slower progression of PD with ropinirole versus L-dopa: the REAL-PET study. Ann. Neurol. 2003; 54 (1): 93–101.

33. *Zecca L., Gallorini M., Schuenemann V. et al.* Iron, neuromelanin and ferritin content in the substantia nigra of normal subjects at different ages: consequences for iron storage and neurodegenerative processes. J. Neurochem. 2001; 76 (6): 1766–1773.

Visualization of dopaminergic midbrain structures in Parkinson's disease

R.R. Bogdanov, E.I. Manannikova, A.S. Abramenko, T.V. Maratkanova, S.V. Kotov

Moscow Regional Research and Clinical Institute named after M.F. Vladimirsky

Key words: Parkinson's disease, magnetic resonance imaging, morphometry, substantia nigra, asymmetry

MRI morphometry of the substantia nigra (SN) and the red nucleus was performed in patients with Parkinson's disease (PD) (1 and 3 stage by Hoehn and Yahr) and healthy individuals using modes T2 and T2*-WI on magnetic resonance system "Initial Achieva 3.0T". Nonsignificant volume decrease of SN was revealed in patients with early manifestations of PD, and vice versa, its increase in symptomatic PD, which can be regarded as an analogue of the well-known phenomenon of ultrasonography in PD. Significantly greater than in the control SN volume asymmetry was marked in PD patients, and asymmetry increased in the progression of the disease. The findings suggest the possibility of using MRI morphometry of the brainstem structures to assess the course of the neurodegenerative process in PD.

Контактный адрес: Котов Сергей Викторович – докт. мед. наук, проф., рук. неврол. отд., зав. каф. неврологии ГБУЗ МО МОНИКИ. 129110, Россия, Москва, ул. Щепкина, д. 61/2, корп. 10. Тел.: +7 (916) 143-93-92;

Богданов Р.Р. – доц. каф. неврологии;

Мананникова Е.И. – асп. каф. неврологии;

Абраменко А.С. – науч. сотр. рентгенорадиологического отд.;

Маратканова Т.В. – науч. сотр. рентгенорадиологического отд.

Кортикальная церебральная атрофия у пациентов с болезнью Паркинсона: новые возможности прижизненной диагностики

А.Г. Труфанов, И.В. Литвиненко, М.М. Одинак, Л.В. Воронков, Д.А. Хаимов, А.Ю. Ефимцев, В.А. Фокин

Кафедра нервных болезней им. М.И. Аствацатурова, кафедра рентгенологии и радиологии Военно-медицинской академии им. С.М. Кирова (Санкт-Петербург)

Патология болезни Паркинсона (БП) не ограничивается дегенерацией нигростриатной дофаминергической системы, а включает в себя также широкое поражение различных областей коры головного мозга. Целью исследования являлось обнаружение различий в толщине коркового слоя у пациентов при ранних и развернутых стадиях БП методом МРТ-морфометрии. Были обследованы 67 пациентов со 2-й и 3-й стадиями БП по функциональной шкале Хен-Яра. Всем больным выполнена МРТ с последующей постпроцессорной обработкой и получением параметров корковой толщины в различных отделах головного мозга. Получены достоверные различия в области зрительной коры, поясной и фузиформной извилин, фронтополярной зоны доминантного полушария и полей 1, 2, 3 и 4 по Бродману в недоминантном полушарии. Эти данные позволяют установить связь немоторных проявлений БП с дегенерацией определенных корковых областей головного мозга.

Ключевые слова: болезнь Паркинсона, атрофия коры, МРТ-морфометрия

Патология болезни Паркинсона не ограничивается дегенерацией нигростриатной дофаминергической системы, а также включает в себя широкое поражение различных областей коры головного мозга. Ведущие моторные проявления нейродегенеративного процесса при БП связаны с поражением черной субстанции [3]. Вместе с тем постепенно изменения распространяются на лимбическую кору и в конечном счете – кору больших полушарий головного мозга. Именно поэтому в классической картине БП формируются не только двигательные симптомы, но также когнитивный, зрительно-пространственный дефицит и ряд других нарушений. Такая распространенность нейродегенерации, не связанная с нигростриатным поражением мозга, может способствовать развитию симптомов, устойчивых к терапии препаратами леводопы, например, расстройств ходьбы высшего уровня, постуральной неустойчивости, нарушений когнитивных функций [4]. Эти новые симптомы диктуют необходимость проведения исследований, направленных на оценку степени и локализации кортикальной атрофии. Для этого сегодня существует несколько методик, одной из которых является определение толщины коркового слоя в различных участках головного мозга. Общая технология, позволяющая математически реализовывать данную задачу, носит название *воксельная (воксел-ориентированная) МРТ-морфометрия* (Voxel-Based Morphometry, VBM) [5].

Группой ученых из Бостонского университета было проведено исследование ранней стадии БП, которое показало, что отличия пациентов по сравнению со здоровыми людьми локализуются в орбитофронтальной, вентролатеральной префронтальной коре и затылочно-теменной области [11]. Клинически у пациентов оценивались уровень тревожности и наличие депрессии. И хотя уровень реакции на раздражители, предъявляемые испытуемым, не отличался от контроля, в группе БП был отмечен более высокий уровень тревожности. При этом какого-либо изменения стриатных структур отмечено не было. Эти результаты показывают, что морфологические изменения как подкорковых, так и корковых структур происходят на сравнительно ранней стадии заболевания. Основным выводом этой работы было утверждение о значимой роли выявляемых участков коры в эмоциональной регуляции при ранних стадиях БП.

В другом исследовании оценивались 33 здоровых добровольца и 49 пациентов с БП [7]. Кроме толщины коркового слоя оценивался средний объем поверхности коры. Корковая толщина в среднем по всей коре не различалась между двумя группами, в то время как средняя площадь поверхности была значительно больше в группе БП. Статистически значимые различия ($p<0,05$) были выявлены в обеих теменных дольках, правой верхней лобной извилине, левой поясной извилине и левой островковой коре. Кроме того, истончение коры наблюдалось в группе БП по сравнению с контрольной группой в первичной моторной и премоторной коре. Также различались площади левого височного полюса, коррелирующие с длительностью заболевания, отмечалось двустороннее вовлечение в процесс затылочной коры и зоны Брока. Эти результаты показывают, что при БП есть определенные симптомы, связанные с конкретными корковыми изменениями, которые могли бы объяснить формирующиеся когнитивные нарушения. Были также обнаружены изменения в затылочной коре, которые исследователи связали с возникновением у больных зрительно-пространственных нарушений.

Одной из самых ранних работ по определению толщины коры было исследование корейских неврологов, изучавших генез возникновения умеренного когнитивного дефицита у больных у пациентов с БП [8]. Было показано значительное истончение полей в височных, теменных, ростральной лобной и орбитофронтальной областях коры

головного мозга. Уменьшение ее толщины происходило даже у пациентов без деменции с ранней стадией БП и, по мнению авторов, топографическое распределение атрофического процесса было схоже с деменцией с тельцами Леви.

Этой же группой исследователей впоследствии были оценены 142 больных с БП [9]. Основной идеей этой работы было выявление корреляции между толщиной коркового слоя и оценкой тяжести заболевания по шкале UPDRS. Было определено, что толщина теменно-височной ассоциативной коры, в т.ч. нижней теменной и задней теменной областей, находится в обратной корреляции с длительностью заболевания, общим баллом по шкале UPDRS, ее подразделами по брадикинезии и выраженности аксиальных симптомов. Областей коры, в которых ее толщина связана с выраженностью тремора и ригидности, обнаружено не было.

К сожалению, в связи с высокой технологической сложностью и тонкостями программного обеспечения, эти работы по определению толщины коркового слоя при БП сравнительно немногочисленны. В отечественной литературе, за исключением единичных публикаций [1, 2], такие исследования практически отсутствуют.

Цель настоящего исследования – установить с помощью метода воксельной МРТ-морфометрии наличие различий в толщине коркового слоя у пациентов при ранних и развернутых стадиях БП.

Пациенты и методы

Было обследовано 67 больных с БП, диагностированной согласно критериям Британского банка мозга [6]. В исследование вошли пациенты со стадиями 2 и 3 по функциональной шкале Хен-Яра, из них 38 пациентов имели акинетико-ригидную форму заболевания (56,7%), остальные больные – смешанную форму БП (43,3%). Осложнения течения заболевания во 2-й стадии БП были представлены умеренно выраженным когнитивным дефицитом, повышением дневной сонливости и депрессивными расстройствами. В 3-й стадии заболевания когнитивные нарушения варьировали от умеренных до деменции, отмечалось также значительное возрастание выраженности дневной сонливости и нарушений ночного сна, углубление депрессии. Общая характеристика пациентов представлена в табл. 1.

Протокол обследования состоял из клинической оценки состояния больных с определением стадии болезни, а также выполнения МРТ исследования на магнитно-резонансном томографе фирмы Siemens с индукцией магнитного поля 1,5 Тл, с получением стандартных Т1-ВИ, Т2-ВИ в коронарной, аксиальной и саггитальной плоскостях. Кроме этого, всем пациентам проводился протокол Т1 градиентного эхо с последующим обсчетом на персональном компьютере с помощью программного обеспечения FreeSurfer. Статистическому анализу подвергались 240 структур из правого и левого полушарий головного мозга. Обработка полученных данных проводилась с использованием пакета Statistica 8.0 компании StatSoft при помощи теста Манна-Уитни.

таблица 1: Общая характеристика обследованных больных.

Стадия болезни по Хен-Яру	Число больных	Средний возраст, годы	Длительность заболевания, годы	Наличие осложнений, число больных (%)
2	28	56,3±7,2	4,2±2,5	10 (35,7%)
3	39	63,0±6,4	6,3±3,7	18 (46,2%)

Результаты и обсуждение

У пациентов с БП нами были выявлены достоверные различия в толщине коры как в левом, так и в правом полушариях головного мозга (табл. 2, 3).

После проведенной статистической обработки полученные результаты подверглись специальной графической обработке для визуального подтверждения (рис. 1–6).

таблица 2: Различия в толщине коры (мм) областей левого полушария между группами пациентов со стадиями 2 и 3 по шкале Хен-Яра.

Локализация	2-я стадия M [LQ; UQ]	3-я стадия M [LQ;UQ]	p
Lingual area	1,864 [1,786; 1,917]	1,729 [1,635; 1,883]	0,046
Pericalcarine area	1,556 [1,453; 1,599]	1,443 [1,387; 1,522]	0,048
Frontopolar area	2,586 [2,529; 2,844]	2,446 [2,366; 2.598]	0,030
Girus cingulum posterior dorsalis	2,759 [2,681; 2,871]	2,623 [2,401; 2,795]	0,017
Girus occipitalis middle	2,576 [2,447; 2,740]	2,385 [2,198; 2,576]	0,013
Fusiform girus	1,831 [1,797; 1,940]	1,758 [1,630; 1,855]	0,042
Girus precuneus	2,392 [2,335; 2,703]	2,265 [2,084; 2,474]	0,039
Broadman area 3a	1,601 [1,578; 1,720]	1,532 [1,438; 1,604]	0,046
Broadman area MT	2,319 [2,279; 2,548]	2,236 [2,140; 2,366]	0,023

таблица 3: Различия в толщине коры (мм) областей правого полушария между группами пациентов со стадиями 2 и 3 по шкале Хен-Яра.

Локализация	2-я стадия M [LQ; UQ]	3-я стадия M [LQ;UQ]	p
Paracentral area	2,219 [2,083; 2,404]	2,102 [1,956; 2,288]	0,044
Postcentral area	2,008 [1,912; 2,088]	1,849 [1,726; 2,062]	0,015
Precentral area	2,351 [2,248; 2,447]	2,173 [1,974; 2,341]	0,027
Girus postcentralis	2,128 [2,001; 2,244]	1,883 [1,729; 2,194]	0,017
Girus precentralis	2,539 [2,470; 2,753]	2,401 [2,145; 2,541]	0,015
Sulcus centralis	1,731 [1,656; 1,879]	1,555 [1,429; 1,779]	0,015
Sulcus postcentralis	1,996 [1,833; 2,071]	1,787 [1,717; 1,974]	0,025
Sulcus suborbitalis	2,642 [2,529; 2,928]	2,389 [2,153; 2,557]	0,015
Broadman area 1	2,313 [2,177; 2,704]	2,101 [1,892; 2,412]	0,030
Broadman area 2	2,017 [1,945; 2,140]	1,899 [1,758; 2,051]	0,025
Broadman area 3a	1,580 [1,548; 1,677]	1,535 [1,446; 1,596]	0,014
Broadman area 4a	2,239 [2,106; 2,469]	2,003 [1,687; 2,371]	0,013
Broadman area 4p	2,109 [1,931; 2,268]	1,809 [1,494; 2,172]	0,010

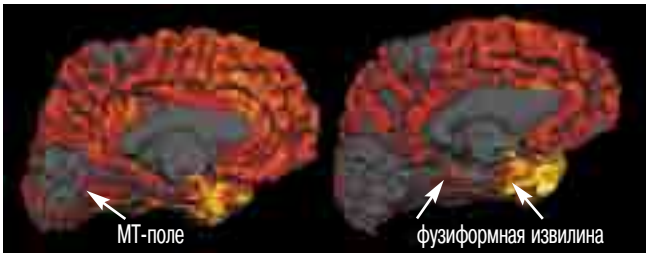

рис. 1: Различия в толщине коркового слоя в области фузиформной извилины и МТ-поля по Бродману (giri lingualis, cuneus, precuneus).

Слева – 2-я стадия по шкале Хен-Яра, справа – 3-я стадия. Вид с медиальной стороны левого полушария: визуализирована область коры, непосредственно прилежащая к твердой мозговой оболочке.

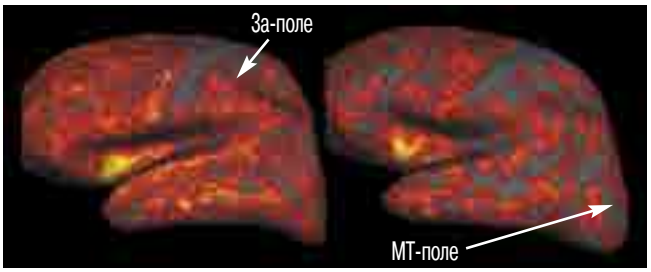

рис. 2: Различия в толщине коркового слоя в области МТ-поля (giri lingualis, cuneus, precuneus) и поля 3а по Бродману.

Слева – 2-я стадия по шкале Хен-Яра, справа – 3-я стадия. Вид с латеральной стороны левого полушария. Представлено сглаженное изображение полушария.

рис. 3: Различия в толщине коркового слоя в фронтополярной области.

Слева – 2-я стадия по шкале Хен-Яра, справа – 3-я стадия. Вид с передней стороны левого полушария. Сглаженное изображение.

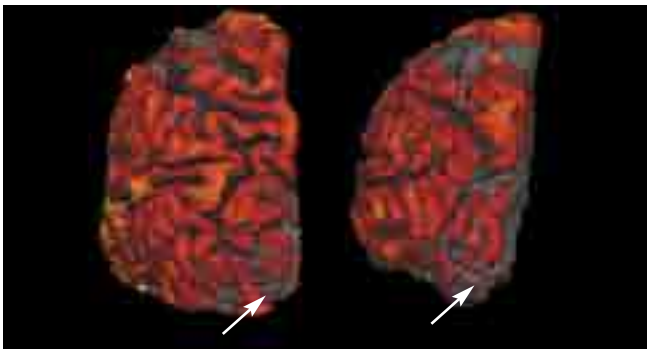

рис. 4: Различия в толщине коркового слоя в области затылочной доли.

Слева – 2-я стадия по шкале Хен-Яра, справа – 3-я стадия. Вид с задней стороны левого полушария, визуализирована область коры, непосредственно прилежащая к твердой мозговой оболочке.

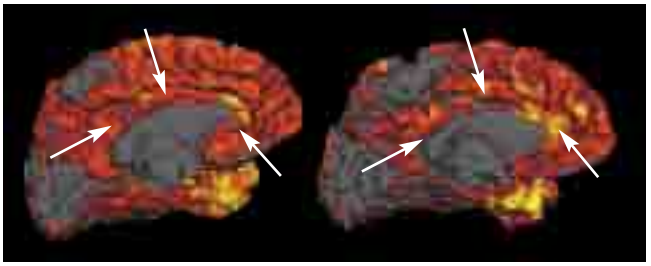

рис. 5: Различия в толщине коркового слоя в области поясной извилины.

Слева – 2-я стадия по шкале Хен-Яру, справа – 3-я стадия. Вид с медиальной стороны левого полушария, визуализирована область коры, непосредственно прилежащая к твердой мозговой оболочке.

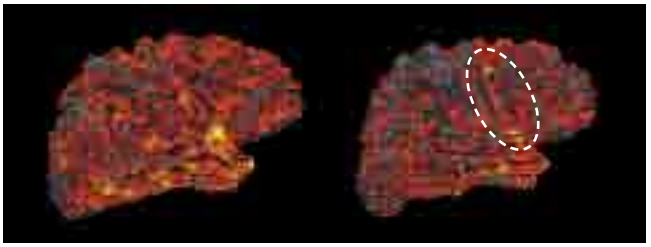

рис. 6: Различия в толщине коркового слоя в области 1, 2, 3а, 4а, 4р полей по Бродману (выделено пунктирной линией).

Слева – 2-я стадия по шкале Хен-Яра, справа – 3-я стадия. Вид с медиальной стороны правого полушария, визуализирована область коры, непосредственно прилежащая к подкорковому белому веществу.

Проведенное исследование проливает свет на патогенез прогрессирования симптомов БП. Следует отметить, что большинство структур, ответственных за когнитивные, двигательные и психические функции, поражаются в доминантном полушарии. В правом полушарии уменьшается толщина коры в первичных соматосенсорном и моторном полях, однако это не приводит к возникновению явлений пирамидной недостаточности или чувствительных нарушений центрального уровня. Несмотря на это, часть пациентов все-таки имеет жалобы на снижение силы в конечностях, объективность которых подтверждается при динамометрии.

Поражение фронтополярного поля, которое представляет собой комплекс лобных борозд и извилин и отвечает за стратегическое планирование двигательных актов и поисковых операций с памятью, облегчающих выполнение этих актов, может рассматриваться как непосредственная причина нарушений ходьбы высшего уровня и постуральных рефлексов, формирующихся на поздних стадиях болезни.

Одним из наиболее интересных полученных результатов является дегенерация в области зрительной коры. Как уже упоминалось, иностранные исследователи считают, что это ведет к нарушению зрительно-пространственного гнозиса. Однако нельзя исключать, что эти изменения могут играть важную роль в формировании галлюцинаций у больных БП. Кроме этого, предклинье (precuneus) является одним из центров, отвечающих за эпизодическую память и осознание самого себя. Это направление представляется достаточно важным и требует продолжения исследований.

Патология заднего дорсального отдела поясной извилины уже обсуждалась иностранными авторами в отношении болезни Альцгеймера [10]. Как было показано, эта структура не теряет своей актуальности и при идиопатической БП. Важными функциями данной области являются выполнение операций с эпизодической памятью и способность понимать и осознавать мнения других людей. Несомненно, снижение толщины коркового слоя в этой зоне вносит свой отрицательный вклад в когнитивные и психические нарушения, развивающиеся у пациентов с БП.

Отдельно стоит остановиться на изменениях в фузиформной извилине. Это принципиально важная структура, отвечающая за многие функции, нарушающиеся при БП – распознавание лиц и тел, узнавание слов, цифр, идентификация вещей в пределах одной категории. Исходя из современных представлений о клинической картине БП, можно предположить, что патология этой области оказывает отрицательное влияние в первую очередь на состояние когнитивных функций больных и является одним из механизмов развития галлюцинаций.

Хотелось бы обратить внимание еще на один из результатов проведеной работы. Несмотря на то, что не были получены достоверные различия толщины коры среди структур теменной доли, при графической постпроцессинговой обработке визуализируются очень яркие различия между больными со 2-й и 3-й стадиями заболевания. Возможно, одной из причин отсутствия достоверных различий в этой области является неоднородность выборки пациентов с 3-й стадией по шкале Хен-Яра, поскольку мы не делали различий между пациентами с умеренными когнитивными нарушениями или деменцией. Впоследствии необходимо провести дифференцированное исследование с формированием обследуемых групп в зависимости от выраженности когнитивного дефицита. Кроме этого, обращает на себя внимание диффузное снижение свечения коры головного мозга у больных с более поздней стадией БП.

Учитывая важность полученных в настоящем исследовании данных, необходимо дальнейшее развитие и совершенствование высокотехнологичных методик, которые позволят внести свой вклад в прояснение вопросов патогенеза и прогнозирования течения БП.

Список литературы

1. *Баранова Т.С., Иллариошкин С.Н.* Когнитивные нарушения при болезни Паркинсона: возможности их диагностики с помощью воксел-ориентированной морфометрии. Неврол. вестник 2011; 3: 62–68.

2. *Баранова Т.С., Коновалов Р.Н., Юдина Е.Н., Иллариошкин С.Н.* Воксел-ориентированная морфометрия: новый метод прижизненного мониторинга нейродегенеративного процесса. В сб.: Материалы Всерос. конф. с международным участием «Современные направления исследований функциональной межполушарной асимметрии и пластичности мозга» 2010: 540–543.

3. *Левин О.С., Федорова Н.В., Шток В.Н.* Дифференциальная диагностика паркинсонизма. Журн. неврол. и психиатрии им. С.С. Корсакова 2003; 2: 54–60.

4. *Литвиненко И.В.* Болезнь Паркинсона. М.: Миклош, 2006.

5. *Ashburner J., Friston K.J.* Voxel-based morphometry – the methods. NeuroImage 2000; 11: 805–821.

6. *Hughes A.J., Daniel S.E., Kilford L., Lees A.J.* Accuracy of clinical diagnosis of idiopathic Parkinson's disease. A clinico-pathological study of 100 cases. J. Neurol. Neurosurg. Psychiatry 1992; 55: 181–184.

7. *Jubault T., Gagnon J.F., Karama S. et al.* Patterns of cortical thickness and surface area in early Parkinson's disease. Neuroimage 2011; 55: 462–467.

8. *Lyoo C.H., Ryu Y.H., Lee M.S.J.* Topographical distribution of cerebral cortical thinning in patients with mild Parkinson's disease without dementia. Mov. Disord. 2010; 25: 496–499.

9. *Lyoo C.H., Ryu Y.H., Lee M.S.J.* Cerebral cortical areas in which thickness correlates with severity of motor deficits of Parkinson's disease. J. Neurol. 2011; 258: 1871–1876.

10. *Niskanen E., Könönen M, Määttä S. et al.* New insights into Alzheimer's disease progression: a combined TMS and structural MRI study. PLoS One 2011; 6: e26113.

11. *Tinaz S., Courtney M.G., Stern C.E.* Focal cortical and subcortical atrophy in early Parkinson's disease. Mov. Disord. 2011; 26: 436–441.

Cortical cerebral atrophy in patients with Parkinson's disease: new trends in the diagnostics *in vivo*

A.G. Trufanov, I.V. Litvinenko, M.M. Odinak, L.V. Voronkov, D.A. Khaimov, A.Yu. Efimzev, V.A. Fokin

Military Medical Academy named after S.M. Kirov (St.-Petersburg)

Key words: Parkinson disease, cortical atrophy, MRI morphometry

The Parkinson's disease (PD) pathology is not limited by degeneration of the nigrostriatal dopaminergic system, but includes also wide involvement of different regions of cerebral cortex. The aim of this study was the identification of differences in the brain cortical thickness in patients with early and advanced PD with the use of MRI morphometry. Sixty seven PD patients with Hoehn-Yahr 2 and 3 stages were examined. All patients underwent MRI with subsequent post-processing and receiving of cortical thickness parameters in different brain regions. Significant differences in the visual cortex, the cingulated and fusiform gyri and the frontopolar zone of a dominant hemisphere, and the Brodmann's areas 1, 2, 3 and 4 of a non-dominant hemisphere were obtained. These data allow revealing relationships between non-motor manifestations of PD and degeneration of certain cortical regions of the brain.

Контактный адрес: Труфанов Артем Геннадьевич – канд. мед. наук, препод. каф. нервных болезней ВМА им. С.М. Кирова. 194044, Россия, Санкт-Петербург, Лесной пр., д. 2. Тел.: +7 (812) 292-33-96; e-mail: trufanovart@gmail.com;

Литвиненко И.В. – зам. нач. каф. нервных болезней;

Одинак М.М. – чл.-корр. РАМН, зав. каф. нервных болезней;

Воронков Л.В. – адъюнкт каф. рентгенологии и радиологии;

Хаимов Д.А. – ординатор каф. рентгенологии и радиологии;

Ефимцев А.Ю. – нач. отд. МРТ, каф. рентгенологии и радиологии;

Фокин В.А. – проф. каф. рентгенологии и радиологии.

Том 7. № 3 2013
www.annaly-nevrologii.ru

Влияние пропофола на гиппокамп развивающегося мозга

М.А. Лобов, А.А. Древаль, А.М. Овезов, М.В. Пантелеева, Н.Р. Пашина, А.В. Князев, М.Н. Борисова, А.В. Луговой

ГБОУ ВПО Российский научно-исследовательский медицинский университет им. Н.И. Пирогова, кафедра гистологии;
ГБУЗ МО Московский областной научно-исследовательский клинический институт им. М.Ф. Владимирского (Москва)

Проблема нейротоксичности анестетиков и церебральной нейропротекции во время оперативных вмешательств является одной из наиболее значимых в современной анестезиологии. Установлено, что общая анестезия наряду с основным гипнотическим действием обладает рядом негативных эффектов и часто вызывают развитие послеоперационной когнитивной дисфункции, как проявление энцефалопатии. Наркоз на основе пропофола рассматривается как «золотой стандарт» тотальной внутривенной анестезии и часто используется при операциях у больных различного возраста. Проведено экспериментальное исследование влияния внутрибрюшинного введения пропофола на нейрональную популяцию гиппокампа неполовозрелых крыс. Установлено, что при 30-минутной экспозиции пропофол оказывает негативное действие на нейроны гиппокампа, вызывая почти 2-кратное увеличение количества измененных клеток по сравнению с нормой, однако необратимых изменений (гибели) нейронов не наблюдается. Введение в периоперационном периоде этилметилгидроксипиридина сукцината нивелирует структурные изменения нейронов, что подтверждает нейропротективный эффект препарата.

Ключевые слова: пропофол, гиппокамп, нейрональная популяция, интраоперационная церебропротекция, этилметилгидроксипиридина сукцинат

Введение

Ингаляционные и внутривенные анестетики уже более 160 лет применятся для обеспечения общего обезболивания при оперативных вмешательствах и выполнения различных диагностических процедур. Первые предположения о негативном влиянии наркоза на нейронные популяции в головном мозге и когнитивные функции появились еще более двух десятилетий назад, когда были получены данные о способности кетамина вызывать нейрональную дегенерацию у детенышей крыс [25]. На сегодняшний день имеются убедительные доказательства того, что широко применяемые внутривенные и ингаляционные анестетики, как по отдельности, так и в комбинациях, у различных видов животных, включая приматов, могут вызывать в развивающемся мозге значительную апоптотическую нейродегенерацию, причем само воздействие носит строго возрастной и отчасти дозозависимый характер [11, 12, 17, 18, 21, 26]. Данные, накопленные в ходе проведенных крупномасштабных ретро- и проспективных клинических исследований, свидетельствуют о негативном влиянии наркоза на поведенческие и когнитивные функции у пациентов различного возраста [13, 14, 16, 20]. Совокупность факторов операционно-анестезиологического стресса, интраоперационные осложнения, сопутствующая патология, исходное состояние когнитивных функций, возраст пациента и ряд других факторов могут обуславливать возникновение интра- и послеоперационных церебральных осложнений. Постоперационная энцефалопатия клинически может проявляться делирием, астенией, аффективными расстройствами (дисфория, тревога) и, наиболее часто, послеоперационной когнитивной дисфункцией [1, 5, 7, 8, 23, 24].

Наиболее используемым до настоящего времени методом общего обезболивания остается тотальная внутривенная анестезия (ТВА). ТВА на основе пропофола и фентанила рассматривается как «золотой стандарт». Пропофол – неингаляционное средство для наркоза, характеризуется быстрым и кратковременным действием, обеспечивает блокирование поступления информации в кору головного мозга за счет угнетения ретикулярной активирующей системы и имитирует ингибирующие эффекты гамма-аминомаслянной кислоты.

Наши собственные исследования показали, что при ТВА на основе пропофола в периоперационном периоде развивается синдром «ишемии–реперфузии» мозга, двухволновая активация свободнорадикального процесса как проявление окислительного стресса в ранние сроки после операции, ускорение генетически детерминированного апоптоза, подтвержденное иммунологическими данными, что можно рассматривать в качестве вероятного патогенетического фактора развития постоперационной энцефалопатии, проявляющейся когнитивным дефицитом [2–4]. ПОКД развивается по нашим данным (при анестезии средней продолжительности): у взрослых пациентов в 50% случаев, у детей – в 62% в первые сутки после операции и у 30–40% через месяц, что подтверждает особую чувствительность развивающегося мозга к побочному влиянию наркоза, в частности, ТВА на основе пропофола [5, 6, 15], и необходимость проведения нейропротективной терапии в периоперационном периоде.

Целью нашего исследования явилась оценка влияния тотальной внутрибрюшинной анестезии на нейронную популяцию гиппокампа неполовозрелых крыс и нейропротективного потенциала этилметилгидроксипиридина сукцината (препарат «Мексидол»).

Материалы и методы

Исследование проводили на самцах беспородных неполовозрелых крыс массой 60 г, которые содержались на стандартном рационе с соблюдением Хельсинкского постановления по обращению человека с лабораторными

животными. Животные рандомизированы на 5 групп (1 контрольная и 4 опытных) по 5 крыс в каждой. Всем опытным группам проводили тотальную внутрибрюшинную анестезию пропофолом в дозе 20 мг/кг, продолжительность наркоза – 30 мин. Животные 1-й группы получали только пропофол, 2-й – этилметилгидроксипиридина сукцинат внутримышечно в дозе 150 мг/кг 2-кратно: за 1 сутки и за 30 минут до анестезии. Крысам 3-й группы вводили этилметилгидроксипиридина сукцинат внутримышечно в дозе 150 мг/кг 2-кратно: за 1 сутки и за 30 минут до анестезии, затем однократно в дозе 150 мг/кг в течение 3 суток. Крысам 4-й группы этилметилгидроксипиридина сукцинат вводили внутримышечно в дозе 150 мг/кг по завершении анестезии, затем однократно в дозе 150 мг/кг в течение 3 суток.

Материал для исследований от животных всех групп брали на 3-е сутки после проведения анестезии. Животных умерщвляли, извлекали головной мозг, выделяли соответствующую зону гиппокампа, кусочки мозга фиксировали в 10% нейтральном формалине и затем по стандартной прописи обрабатывали материал и заливали в парафин. Из парафиновых блоков готовили серийные срезы толщиной 6–8 мкм и монтировали их на стекла, обработанные смесью яичного альбумина и глицерина. Срезы окрашивали по методу Ниссля и гематоксилином и эозином. Выбор объекта исследования обусловлен тем, что гиппокамп быстро и активно реагирует на медикаментозное воздействие по сравнению с другими зонами мозга и является одной из основных структур, используемых для скрининга биологически активных веществ.

На препаратах, окрашенных по Нисслю, проводили количественную оценку степени морфологических изменений нейронов пирамидного слоя гиппокампа в полях CA1 (подполя а, в, с), CA2, CA3 (подполя а, в, с), CA4 во всех группах животных. Для этого использовали метод, разработанный А.В. Свищевым для количественной оценки состояния нейронов в органах ЦНС [6], согласно которому составляли таблицу и применяли специальную формулу. Степень морфологических изменений формации ЦНС определяли по формуле:

$$СИ = \frac{(2б+3в+4г+5д+5е+6ж+6е) * 100\%}{а+2б+3в+4г+5д+5е+6ж+6з}$$

где СИ — степень изменений состояния нейронов; а, б, в ... з – количество нейронов соответствующих групп

таблица 1: Общая характеристика обследованных больных.

Название группы (состояние нейронов)	Группа	Оценка состояния	Количество нейронов
Нормальный нейрон	I	1	а
Начальные явления набухания и тигролиза	II	2	б
Выраженные явления набухания и тигролиза	III	3	в
Набухший нейрон с гиперхроматозом	IV	4	г
Дегидратированный гиперхромный нейрон	V	5	д
Вакуолизированный нейрон	VI	5	е
Атрофичный нейрон	VII	6	ж
*Погибший нейрон		6	з

Примечание. *Таких нейронов обнаружено не было, поэтому эта группа в подсчеты не вошла.

(табл. 1). Подсчет производили в 5 полях зрения 1 серийного среза при увеличении 10х10 и выражали в процентах. Полученные результаты морфологических изменений статистически обработаны с использованием параметрического критерия Стьюдента.

Препараты, окрашенные гематоксилином и эозином, использовали для определения общей численности популяции нейронов и количества погибших нейронов с помощью метода компьютерного морфометрического анализа.

Результаты

В контрольной группе основная часть популяции нейронов пирамидного слоя гиппокампа представлена неизмененными структурами. Интенсивность окрашивания ядра и компонентов базофильной субстанции свидетельствовала об активном функциональном состоянии большинства клеток, что характерно для развивающегося мозга (рис. 1). Наряду с сохраненными выявлялись и измененные нейроны, состояние которых соответствовало группам II–V (табл. 1). Количество мелких гиперхромных нейронов (группа V) в среднем составляло от 4 до 6%, чаще всего они встречались в поле CA3 — около 10%, в полях CA1, CA2, CA4 — 2–3%. Общее количество измененных клеток в среднем составляло 18% всей нейронной популяции.

В 1-й группе общее количество измененных нейронов во всех полях зрения в 2 раза превышало норму. Выявленные

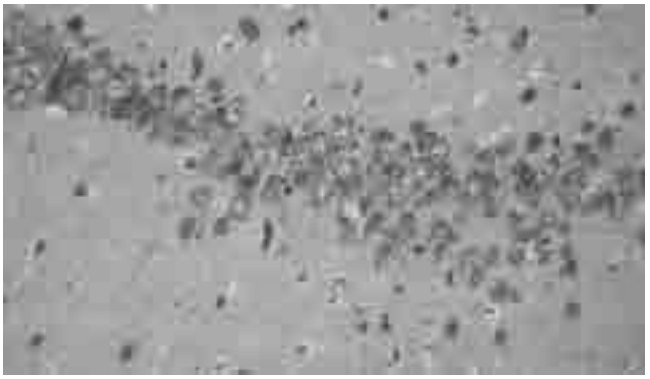

рис. 1: Группа сравнения. Нормальные нейроны (здесь и далее окраска по Нисслю).

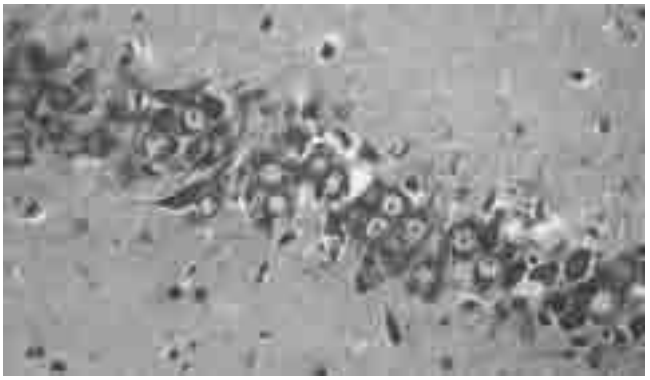

рис. 2: Группа 1. Наряду с нормальными нейронами обнаруживаются клетки с резко гиперхромной цитоплазмой. Гиперхромные нейроны с эктопией ядра и ядрышек.

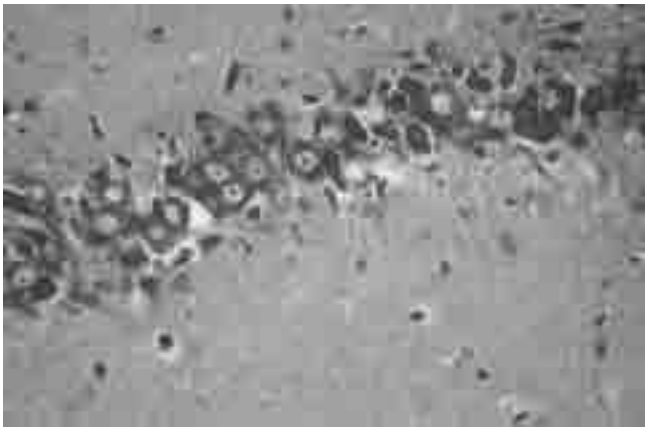

рис. 3: Группа 1. Гиперхромия нейронов с эктопией ядра, явления тяжелого хроматолиза (набухание тел нейронов, просветление цитоплазмы, эктопия ядер и ядрышек).

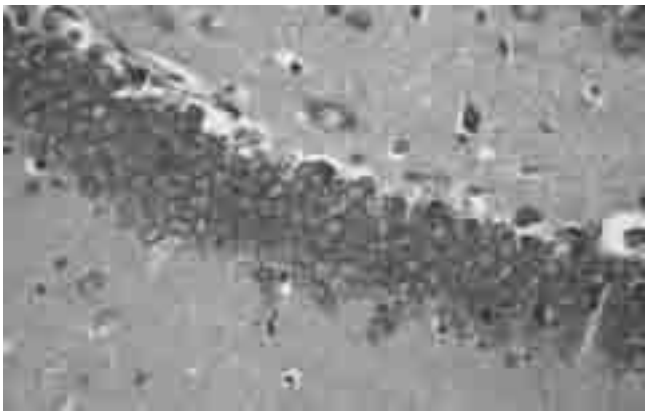

рис. 4: Группа 2 (Мексидол в/м в дозе 150 мк/кг 2-х кратно: за сутки и 30 мин до анестезии). Нейронная популяции в целом близка к норме. Выявляются единичные клетки с явлениями хроматолиза и гиперхроматоза.

признаки нарушения их структуры соответствовали состояниям, указанным для групп I–VI (табл. 1). При этом в большинстве измененных клеток (58%) обнаруживались начальные явления набухания и хроматолиза (группа II), 18% находились в состоянии, соответствующем группе IV, 21% – в состоянии, соответствующем группе III. Единичные нейроны имели резко вакуолизированную цитоплазму (группа VI) (рис. 2, 3).

Во 2-й группе нейронная популяция в целом была близка к норме. При этом выявлялись малочисленные гиперхромные клетки (не более 12%, группа V (табл. 1). Около 28% составляли клетки с начальными явлениями набуханиями (группа IV) (рис. 4).

В 3-й группе нейронная популяция также приближалась к норме. Гиперхромные нейроны составляли не более 10%, нейроны группы II – не более 30% от общего числа измененных клеток (рис. 5).

В 4-й группе состояние большинства измененных нейронов соответствовало группам II–V (табл. 1), встречались гиперхромные клетки со сморщенным перикарионом (рис. 6).

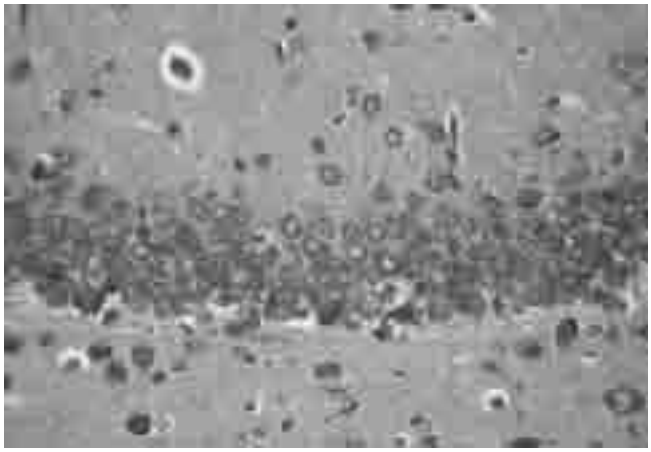

рис. 5: Группа 3 (Мексидол в/м в дозе 150 мк/кг 2-х кратно: за сутки и 30 мин до анестезии, далее – однократно в дозе 150 мк/кг 3 сут). Нейронная популяции в целом близка к норме. Выявляются единичные клетки с явлениями хроматолиза и гиперхроматоза.

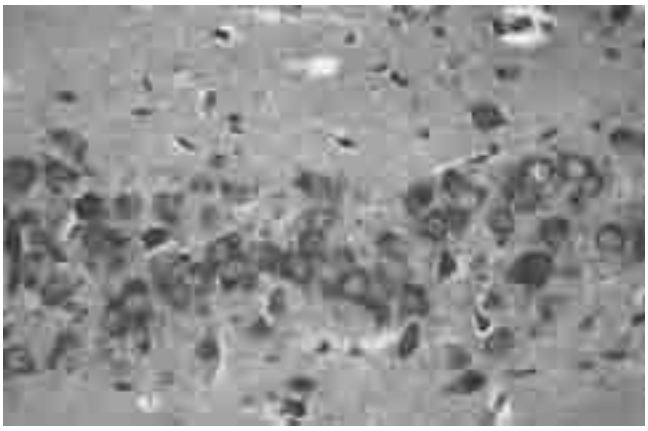

рис. 6: Группа 4 (Мексидол в/м в дозе 150 мк/кг по завершении анестезии, далее – однократно в дозе 150 мк/кг 3 сут). Нейронная популяции в целом близка к норме, выявляются одиночные гиперхромные нейроны со сморщенной сомой.

Таким образом, в нейронной популяции гиппокампа группы контроля и опытных группах животных грубых изменений и погибших нейронов не выявлено. Обнаруженные изменения имели, по-видимому, обратимый характер.

Результаты статистического анализа количества измененных нейронов гиппокампа для разных экспериментальных групп представлены на рис. 7. После наркоза достоверно (более чем в 2 раза) возрастает количество измененных нейронов гиппокампа. По данным компьютерной морфометрии, проводимой на препаратах, окрашенных гематоксилином и эозином, общая численность нейронной популяции во всех экспериментальных группах достоверно не различается, что совпадает с результатами, полученными на препаратах, окрашенных по Нисслю, при исследовании различных полей гиппокампа: CA1, CA2, CA3, CA4.

Введение этилметилгидроксипиридина сукцината в перинаркозном периоде приводило к достоверному и существенному снижению среднего количества измененных

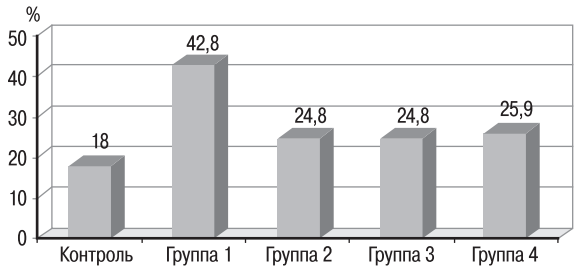

рис. 7: Относительное количество измененных нейронов гиппокампа в норме и в эксперименте.

*p<0,001 по сравнению с контролем, + p<0,01 по сравнению с 1-й группой.

нейронов во 2-й, 3-й и 4-й группах по сравнению с 1-й группой. При сравнении результатов между подгруппами с различными схемами введения препарата, лучшие результаты получены во 2-й и 3-й группах по сравнению с 4-й.

Обсуждение

Результаты многочисленных экспериментальных исследований показали, что головной мозг максимально уязвим для нейротоксического воздействия анестетиков в период пика синаптогенеза. Так, наркоз-индуцированная апоптотическая нейродегенерация выявлялась только у 7-дневных особей (момент пика синаптогенеза для крыс), тогда как у 14-дневных детенышей признаков нейродегенерации обнаружено не было [11, 12]. В нашем исследовании при 30 минутной экспозиции анестетика необратимых изменений (гибели) нейронов также не наблюдалось, однако, несмотря на это, количество структурно измененных нейронов после анестезии возрастало в 2 раза, что может указывать на негативное влияние наркоза на головной мозг даже вне критического периода его развития. Экстраполируя данные экспериментальных работ на человеческую популяцию, ряд авторов предполагает, что период максимальной уязвимости мозга ограничен первыми двумя годам жизни ребенка [9, 14, 22]. Наши предыдущие работы показали однако наличие послеоперационного когнитивного дефицита у детей старшего возраста, оперированных в условиях минимальной хирургической и анестезиологической агрессии [2, 3, 15]. Вероятно, в этом случае негативный эффект общей анестезии реализуется главным образом за счет нарушения нейротрансмиттерной передачи и ряда других [10, 19]. В настоящем исследовании мы предприняли попытку церебральной медикаментозной протекции путем использования различных режимов ведения этилметилгидроксипиридина сукцината («Мексидол») – отечественного препарата, обладающего антиоксидантным и нейропротективным действием. Результаты, полученные в группах 2, 3 и 4, показали, что разброс данных по числу измененных и неизмененных нейронов в 3 группе животных меньше, чем во 2-й, и практически совпадает с показателями в группе сравнения, что свидетельствует о целесообразности введения препарата в течение всего периоперационного периода.

Результаты нашего исследования свидетельствует, таким образом, о нейротоксическом влиянии тотальной внутрибрюшной анестезии на основе пропофола на нейроны гиппокампа у неполовозрелых особей крыс. Изучение негативного воздействия пропофола на головной мозг, когнитивные и поведенческие функции в детской популяции требует проведения крупных долгосрочных популяционных исследований. Фармакологическая защита мозга препаратами нейропротективного ряда целесообразна как на интраоперационном этапе, так и в пред- и послеоперационном периодах. На основании предварительно полученных данных изучения нейропротективной активности этилметилгидроксипиридина сукцината, его применение в течение всего периоперационного периода представляется оправданным, однако требующим подтверждения в контролируемых клинических исследованиях.

Список литературы

1. *Большедворов Р.В., Кичин В.В., Федоров С.А., Лихванцев В.В.* Эпидемиология послеоперационных когнитивных расстройств. – Анестезиология и реаниматология 2009; 3: 20–24.

2. *Князев А.В.* Церебральные и метаболические нарушения при оперативных вмешательствах под общим обезболиванием у детей. – Автореф. дисс. канд. мед. наук Москва, 2006.

3. *Лобов М.А., Болевич С.Б., Дубовая Т.К. и др.* К вопросу о необходимости нейропротекции при тотальной внутривенной анестезии у детей Журн. Эфферентная терапия 2009; 15: 120–122.

4. *Лобов М.А., Овезов А.М., Пантелеева М.В. и др.* Патофизиологические и морфологические основы церебропротекции в периоперационном периоде. Сборник материалов научно-практической конференции «Современные аспекты лечения заболеваний нервной системы», Тверь, 2010: 28–34.

5. *Овезов А.М., Лобов М.А., Луговой А.В. и др.* Ранняя послеоперационная дисфункция у детей: диагностика, методы коррекции. Материалы науч.-практ. конф. для врачей-неврологов «Актуальные проблемы практической неврологии». Калуга , 2012: 111–116.

6. *Овезов А.М., Лобов М.А., Пантелеева М.В. и др.* Коррекция ранних когнитивных нарушений у детей школьного возраста, оперированных в условиях тотальной внутривенной анестезии. Журн. Анестезиология и реаниматология 2012; 3: 25–29.

7. *Федоров С.А., Большедворов Р.В., Лихванцев В.В.* Причины ранних расстройств психики больного после операций, выполненных в условиях общей анестезии. Вест. инт. терапии 2007; 4: 17–25.

8. *Burkhart C.S. et al.* Can postoperative cognitive dysfunction be avoided? Hosp pract (Minneap). 2012; 40 (1): 214–223.

9. *Creeley C.E., Olney J.W.* The young: neuroapoptosis induced by anesthetics and what to do about it. Anesth Analg 2010; 110: 442–448.

10. *Ikonomidou C., Bosch F., Miksa M. et al.* Blockade of NMDA receptors and apoptotic neurodegeneration in the developing brain. Science 1999; 283: 70–74.

11. *Istaphanous K., Loepke A.W.* General anesthetics and the developing brain. Curr Opin Anaesthesiol 2009; 22: 368–373.

12. *Jevtovic-Todorovic V., Hartman R.E., Izumi Y. et al.* Early exposure to common anesthetic agents causes widespread neurodegeneration in the developing rat brain and persistent learning deficits. J. Neurosci 2003; 23: 876–882.

13. *Johnson T., Monk T., Rasmussen L.S. et al.* Postoperative cognitive dysfunction in middle-aged patients. Anesteology 2002; 96: 1351–1357.

14. *Kalkman C.J., Peelen L., Moons K.G. et al.* Behavior and development in children and age at the time of first anesthetic exposure. Anesthesiology 2009; 110: 805–812.

15. *Lobov M., Knyazev A., Ovezov A. et al.* Perioperative prevention of early cognitive dysfunction in children. Intensive Care Medicine 2010; 36 (Suppl. 2): 276.

16. *Moller J.T., Cluitmans P., Rasmussen L.S. et al.* Long-term postoperative cognitive dysfunction in the elderly ISPOCD1 study. ISPOCD investigators. International Study of Post-Operative Cognitive Dysfunction. Lancet 1998; 351: 857–861.

17. *Nikizad H., Yon J-H., Carter L.B., Jevtovic-Todorovic V.* Early exposure to general anesthesia causes significant neuronal deletion in the developing rat brain. Ann N Y Acad Sci. 2007 Dec; 1122: 69–82.

18. *Perouansky M., Hemmings H.C.* Neurotoxicity of general anesthetics. Anesthesiology 2009; 111: 1365–1371.

19. *Pratico C., Quattrone D., Lucanto T. et al.* Drugs of anesthesia acting on central cholinergic system may cause post-operative cognitive dysfunction and delirium. Med Hypotheses. 2005; 65 (5): 972–982.

20. *Rasmussen L.S., Larsen K., Houx P. et al.* ISPOCD group. The assessment of postoperative cognitive function. Acta Anaesth Scand 2001; 45: 275–289.

21. *Stratmann G.* Neurotoxicity of anesthetic drugs in the developing brain. Anesth Analg. 2011; 113 (5): 1170–1179.

22. *Sun L.* Early childhood general anaesthesia exposure and neurocognitive development British Journal of Anaesthesia 2010; 105 (S1): i61–i68.

23. *Terri G., Monk B., Graig W. et al.* Predictors of cognitive dysfunction after major noncardiac surgery. Anesteology 2008; 108: 18–30.

24. *Thomas J., Crosby G., Drummond J.C. et al.* Anesthetic neurotoxicity: a difficult dragon to slay. Anesth Analg 2011; 113: 5: 969–971.

25. *Uemura E., Bowman R.E.* Effects of halothane on cerebral synaptic density. Exp Neurol 1980; 69: 135–142.

26. *Zou X., Patterson T.A., Divine R.L. et al.* Prolonged exposure to ketamine increases neurodegeneration in the developing monkey brain. Int J Dev Neurosci 2009; 27: 727–731.

Influence of propofol on hippocampus in developing brain: an experimental study

M.A. Lobov, A.A. Dreval, A.M. Ovezov, M.V. Panteleeva, N.R. Pashina, A.V. Knyazev, M.N. Borisova, A.V. Lugovoy

Moscow Regional Scientific Research and Clinical Institute;
Russian Scientific Research Medical University (Moscow)

Key words: propofol, hippocampus, neuronal population, intraoperative cerebroprotection, ethylmethylhydroxypyridine succinate

Anesthetic neurotoxicity and intraoperative cerebral neuroprotectioan is one of the important issues in modern anesthesiology. General anesthesia, in addition to its hypnotic effect, is considered to cause postoperative cognitive dysfunction as a manifestation of encephalopathy. Narcosis based on propofol is a “gold standard” of total intravenous anesthesia and is frequently used for surgery in patients of various ages. This experimental study investigates the effects of propofol on neuronal population in hippocampus of immature rats. In propofol-anesthezied rats within 30 min of exposition, a two-fold increase of altered hippocampal neurons was detected compared to control animals, however no neuronal cell death was observed. Intraoperative use of ethylmethylhydroxypyridine succinate ameliorates propofol-induced neuronal damage that proves a neuroprotective effect of the drug tested.

Контактный адрес: Лобов Михаил Александрович – докт. мед. наук, проф., рук. отд. детской неврологии ГБУЗ МОНИКИ им. М.Ф. Владимирского. 129110, Россия, Москва, ул. Щепкина, д. 61/2 корпус № 10, отделение детской неврологии. Тел.: +7 (495) 631-72-57; e-mail: lobovma@mail.ru;

Древаль А.А. – доц. каф. гистологии лечебного факультета РНИМУ им. Н.И. Пирогова;

Овезов А.М. – рук. отд. анестезиологии ГБУЗ МОНИКИ им. М.Ф. Владимирского;

Пантелеева М.В. – науч. сотр. отд. детской неврологии ГБУЗ МОНИКИ им. М.Ф. Владимирского;

Пашина Н.Р. – асс. каф. гистологии лечебного факультета РНИМУ им. Н.И. Пирогова;

Борисова М.Н. – старш. науч. сотр. отд. детской неврологии ГБУЗ МОНИКИ им. М.Ф. Владимирского;

Луговой А.В. – мл. науч. сотр. отд. анестезиологии ГБУЗ МОНИКИ им. М.Ф. Владимирского.

Современные методы визуализации в патогенезе рассеянного склероза

В.В. Брюхов, С.Н. Куликова, М.В. Кротенкова, А.В. Переседова, И.А. Завалишин

ФГБУ «Научный центр неврологии» РАМН (Москва)

Магнитно-резонансная томография (МРТ) при рассеянном склерозе (РС) является основным инструментальным методом диагностики, дифференциальной диагностики и мониторирования течения процесса. Для традиционных последовательностей МРТ характерна низкая чувствительность для оценки диффузного поражения внешне неизменного белого вещества и очаговых/диффузных изменениях в сером веществе, которым уделяется большое внимание при РС. Новые МРТ методики позволяют преодолевать эти ограничения, способствуют уточнению различных аспектов патогенеза. Так, анализ содержания ряда метаболитов при МР-спектроскопии способствует оценке воспаления, состояния миелина, ремиелинизации и аксонального/нейронального повреждения или дисфункции, т.е. позволяет визуализировать патохимические изменения при РС. Для дифференцировки демиелинизации и аксонального повреждения используется МРТ визуализация с переносом намагниченности, а также диффузионная тензорная МРТ, отражающая нарушения диффузии молекул воды, ограниченной клеточными мембранами и аксональным цитоскелетом. Для оценки поражения серого вещества головного мозга используются последовательности с одним и двумя инвертирующими импульсами и морфометрический анализ атрофических процессов. При РС рассматривается влияние кортикальной реорганизации на восстановление функций, что изучается путем проведения функциональной МРТ (фМРТ) с использованием различных парадигм. Активно обсуждается роль сосудистого фактора в патогенезе РС. МРТ перфузия и визуализация с получением изображений, взвешенных по магнитной восприимчивости, особенно чувствительная к нарушениям венозного кровотока, позволяют уточнить роль снижения церебральной перфузии, а также венозных изменений. Современные методы визуализации дают возможность детально оценить поражение при РС, в т.ч. и на клеточном уровне, уточнить функциональные, метаболические, патофизиологические особенности, могут способствовать оценке влияния терапии на иммуновоспалительные реакции и нейропротекцию. Использование высокопольных МР-томографов (более 1,5 Т) в перспективе будет способствовать повышению чувствительности выявления различных механизмов патологических процессов.

Ключевые слова: рассеянный склероз, магнитно-резонансная томография, патогенез

Среди инструментальных методов диагностики при рассеянном склерозе наибольшее значение имеет магнитно-резонансная томография, которая общепризнанно является стандартным методом постановки диагноза. Помимо традиционных режимов МРТ исследования, позволяющих диагностировать и мониторировать данное заболевание, в последние годы появляются и внедряются новые методики МРТ, дающие возможность не только визуализировать структурные очаговые и дегенеративные изменения в белом и сером веществе головного и спинного мозга, определять активность патологического процесса с применением и без применения контрастного вещества (КВ), но и оценивать физиологические процессы, такие как диффузия (лежащая в основе диффузионно-взвешенной МРТ (ДВ–МРТ) и диффузионной тензорной МРТ (ДТ–МРТ) с трактографией), перфузия, метаболизм (по оценке уровней спектра метаболитов при МР-спектроскопии (МРС)), оксигенация и деоксигенация крови на микроциркуляторном уровне (лежащие в основе функциональной фМРТ и последовательности, взвешенной по магнитной восприимчивости (SWI) соответственно). Большое значение при РС имеет атрофия мозга, как ключевой показатель степени дегенерации в динамике заболевания, оцениваемая с помощью различных полуавтоматических и автоматических постпроцессинговых программ, в частности, воксельоснованной морфометрии. Эти современные МРТ методики позволяют значительно расширить наши представления о патогенезе данного заболевания.

Выявление очагов в сером веществе при РС

Хотя РС традиционно считается патологией белого вещества, очаги демиелинизации встречаются во всех отделах ЦНС, включая кору и глубокое серое вещество [42]. Несмотря на то, что впервые об очагах в сером веществе головного мозга при РС заговорили несколько десятилетий назад [8], только в последние несколько лет очаги демиелинизации в сером веществе головного мозга стали общепризнанной нейропатологической особенностью данного заболевания, подтвержденной методом МРТ. Существуют различные системы классификации корковых очагов при РС, одной из которых является система по L. Bö [5], основанная на патоанатомических наблюдениях J.W. Dawson [12]. Эта классификация разделяет смешанные очаги, пересекающие границу серого и белого вещества (очаги I типа) и очаги, расположенные в толще серого вещества коры (очаги II–IV типа). К очагам II типа относятся мелкие внутрикорковые очаги; очаги III типа более крупные, начинаются непосредственно под мягкой мозговой оболочкой и простираются вглубь серого вещества, не достигая тем не менее субкортикального белого вещества (т.н. субпиальные очаги); а очаги IV типа поражают всю толщу серого вещества коры, простираясь от субпиальной области до субкортикального белого вещества. Наиболее часто встречающимися, занимающими обширные территории коры, являются субпиальные очаги (III тип) [5, 32, 43].

Распространение корковой демиелинизации трудно определить *in vivo*, т.к. стандартные режимы МРТ, обладающие высокой чувствительностью в диагностике очагов в белом веществе, к сожалению, весьма плохо определяют очаги в сером веществе [25, 31, 40]. Улучшение визуализации очагов демиелинизации в коре головного мозга достигается при МРТ с более высоким разрешением (3 Т), а также с использованием других специализированных режимов МРТ. Новый режим МРТ – DIR (Double Inversion Recovery) на базе импульсной последовательности инверсия-восстановление с добавлением дополнительного инвертирующего импульса, способен подавлять не только свободную жидкость (как это делает T2-FLAIR), но и белое вещество, что в свою очередь позволяет лучше определять очаги, расположенные в сером веществе [25]. Так, по данным ряда авторов, 26% накапливающих КВ бляшек располагаются в коре или субкортикально [31].

Выявление кортикальной патологии имеет очень важное значение, что связано с корреляциями между очаговым поражением в коре головного мозга и прогрессирующим течением болезни, более выраженным неврологическим дефицитом, включая и когнитивные нарушения. Учитывая частоту регистрации этой патологии, обсуждается вопрос о включении изменений в сером веществе в МРТ критерии РС.

МРТ с переносом намагниченности

Помимо использования переноса намагниченности с КВ в улучшении визуализации «активных» очагов при диагностике активности процесса, с позиции изучения патогенеза данный феномен интересен в плане выявления и дифференцировки патологических изменений в очаге поражения (когда стандартные режимы МРТ исследования, не обладая высокой специфичностью ввиду крайне короткого времени релаксации протонов, связанных с миелином, не могут различить отек, демиелинизацию, ремиелинизацию и аксональную гибель), а также во внешне неизмененном веществе мозга.

Количественной характеристикой переноса намагниченности является индекс переноса намагниченности (MTR – Magnetization Transfer Ratio). Он рассчитывается по формуле:

$$MTR = (Mo - Ms) / Mo \times 100,$$

где Mo – интенсивность оцениваемого пикселя до приложения подавляющего импульса; Ms – при использовании МТ-импульса.

С целью попытки дифференцировки патологических изменений в очаге поражения при РС было отмечено, что значение MTR в процентном соотношении при отеке снижается слабо по сравнению с умеренным и выраженным его снижением при демиелинизации и аксональной потере соответственно [15]. MTR в очагах широко варьируют в зависимости от характера течения болезни: так, средний MTR в очагах при доброкачественном течении РС значительно выше, чем при вторично-прогрессирующем РС (ВПРС) [22]; новые очаги у пациентов с ВПРС характеризуются достоверно более низким MTR, чем у пациентов с ремитирующим РС (РРС) [47]. Также было обнаружено понижение значений MTR в прилежащем к очагам белом веществе и отмечались более низкие значения индекса переноса намагниченности при более инвалидизирующем течении болезни.

Исследованиями с использованием переноса намагниченности была подтверждена способность оценки тяжести повреждений при РС по Т1-ВИ. В гипоинтенсивных очагах на Т1-ВИ, которые характеризуются демиелинизацией и аксональной потерей, были обнаружены достоверно более низкие значения MTR, по сравнению с очагами, которые выглядят изоинтенсивными на Т1-ВИ [58]. Кроме того, как значения MTR, так и контрастность очагов на Т1-ВИ, коррелируют с аксональной плотностью в очагах и неповрежденном белом веществе, а также со степенью демиелинизации. В очагах, которые сменяют гипоинтенсивный МР-сигнал на изоинтенсивный и перестают накапливать КВ (т.е. не превращаются в хронические «черные дыры»), значения MTR в течение 6 мес значительно увеличиваются, что, по-видимому, связано с процессами ремиелинизации. В то время как значительное понижение MTR при появлении «активного» очага предвещает стойкую гипоинтенсивность на Т1-ВИ и более низкий MTR через 6 мес, что, вероятно, связано с аксональной гибелью [57].

Проведенные исследования показали, что значения MTR в очагах демиелинизации при РС достоверно ниже, чем во внешне неизмененном белом веществе (ВНБВ) (при котором MTR также снижен, что подтверждает наличие процессов демиелинизации, не видимых в стандартных режимах МРТ). При анализе показателей MTR во ВНБВ, которое в стандартных режимах исследования не имеет видимых патологических изменений, более низкие локальные значения MTR являются достаточно четким предиктором возникновения очаговых изменений в будущем [20]. При анализе показателей MTR во внешне неизмененном сером веществе (ВНСВ) коры головного мозга были получены более низкие значения MTR, которые коррелировали с когнитивными нарушениями у больных РС по сравнению с умеренным снижением MTR у пациентов, не отягощенных когнитивными расстройствами [4, 17]. Таким образом, MTR во ВНБВ и ВНСВ коры головного мозга прогнозирует прогрессирование инвалидизации. Так, средние показатели MTR во ВНБВ прогнозировали прогрессирование инвалидизации через 5 лет, а во ВНСВ – через 3 года.

МР-спектроскопия

Как было сказано выше, стандартные режимы МРТ имеют некоторые ограничения в выявлении изменений в очагах демиелинизации, а также во ВНБВ и ВНСВ головного мозга при РС. Эти ограничения могут быть преодолены при комбинированном использовании МРТ совместно с протонной МР-спектроскопией, которая позволяет определять биохимические изменения в зонах интереса для

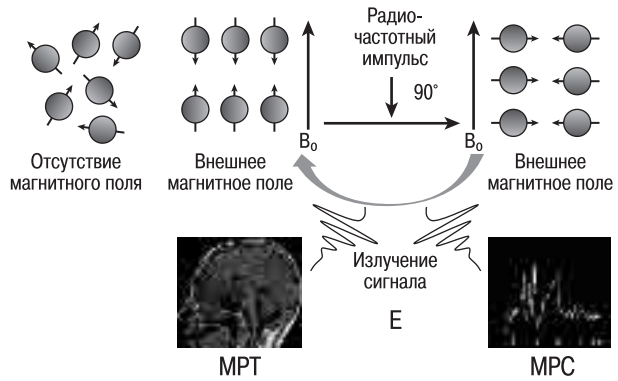

рис. 1: Основа МР-спектроскопии – ядерно-магнитный резонанс.

уточнения патологической специфичности заболевания. В основе МРС, как и при получении обычных изображений МРТ, лежит ядерно-магнитный резонанс (рис. 1).

Определенный дисбаланс в относительном количестве метаболитов, измеренных прижизненно с помощью МРС, может отражать наличие патологического процесса, поэтому точные идентификация и подсчет пиков при МР-спектре иногда необходимы для дифференциально диагностических целей, особенно тогда, когда стандартные режимы МРТ исследования ввиду невысокой специфичности, не позволяют это сделать. В первую очередь при РС, как и при большинстве патологий головного мозга, наблюдается снижение показателей N-ацетиласпартата (NAA) – нейронального маркера, что подтверждает гипотезу о распространенном нейрональном поражении всего головного мозга при РС. Снижение NAA во ВНБВ и ВНСВ наблюдается даже на ранних стадиях РС, когда очаговое поражение представлено минимально. Степень снижения среднего значения NAA зависит от длительности заболевания [49]. Кроме этого, наблюдается повышение пика миоинозитола (mI) – маркера нейроглии, а во ВНБВ и ВНСВ оно наблюдается как у пациентов с РРС, так и при клинически изолированном синдроме (КИС) [16]; и липидов (Lip) – маркера повреждения клеточных мембран. Эти изменения наблюдаются в различных зонах интереса – как очагового характера, так и во ВНБВ и ВНСВ. Кроме этого, происходит повышение показателей холина (Cho) как в «активных», так и хронических очагах демиелинизации, а также во ВНБВ, и обращает на себя внимание, наоборот, противоположное снижение холина во ВНСВ [28]. Уровни Cho в больших демиелинизированных очагах были обнаружены повышенными через 3 дня после появления симптомов и в течение 8 мес уровень Cho оставался высоким в центре очага. Изменение уровня Cho было расценено как индикатор персистирующей (стойкой) демиелинизации. В долгосрочном исследовании уровень Cho во ВНБВ, которое через 6–12 мес превратилось визуально в очаг РС, был выше по сравнению с уровнем Cho в областях, которые не стали очагами впоследствии. Аналогично – очаги, которые увеличились в размере через 6 мес, имели более высокое соотношение Cho/Cr при первом исследовании, чем очаги, остававшиеся стабильными в размерах [55].

Наконец, необходимо обратить внимание на изменения показателей, которые отличаются по своему характеру в зависимости от активности очага, в частности, на отсутствие изменений уровня глутамата (Glu) в хронических очагах по сравнению с его повышением в «активных» очагах и во ВНБВ и ВНСВ [52]. Повышение уровня лактата (Lac) наблюдается только в острых очагах при сохранности его в остальных областях головного мозга, поэтому данный феномен можно расценивать как маркер «активных» очагов [36].

Диффузионная тензорная МРТ с трактографией

Основным отличием диффузионной тензорной МРТ (ДТ-МРТ) от диффузионно-взвешенной МРТ (ДВ-МРТ) является получение пространственных (3D) данных диффузии воды. Изотропной является та среда, где диффузионные процессы проистекают одинаково во всех направлениях. Примером анизотропной среды может быть белое вещество головного мозга, где волокна имеют свое направление с преимущественным преобладанием направления диффузионных процессов вдоль аксонов [30].

Для корреляции со степенью и типом повреждения вещества мозга из тензора могут быть извлечены несколько параметров. Двумя наиболее упоминаемыми из них являются: 1) средняя диффузионность (Mean Diffusivity – MD), характеризующая скорость диффузионных процессов во всех направлениях или общую диффузию, повышение которой может сопровождать утрату физиологических барьеров к диффузии, связанную с гибелью клеток и часто наблюдаемую у пациентов с РС; 2) фракционная анизотропия (Fractional Anisotropy – FA), характеризующая степень направленности диффузионных процессов путем их оценки в каждом из множества направлений (так, при идеальной анизотропии FA будет равна нулю, а при максимальной анизотропии – 1). Повреждение вещества мозга при демиелинизации приводит к снижению FA [9].

Компоненты диффузионного тензора могут также оцениваться по отдельности в разных направлениях, среди которых выделяют продольную и поперечную диффузионность. Продольная или осевая диффузионность (Longitudinal Diffusivity – LD или Axial Diffusivity – AD или λ_1) оценивает диффузионные процессы, протекающие в продольном аксону направлении. Относительное снижение λ_1 коррелирует с аксональным повреждением в острой стадии воспалительного процесса при РС. Поперечная или радиальная диффузионность (Transverse Diffusivity – TD или Radial Diffusivity – RD или λ_{23}) является средней величиной двух меньших оставшихся из трех направлений (первое направление – самое длинное – λ_1). В высокоорганизованных проводящих путях λ_{23} соответствует диффузии через (поперек) волокна (пути). Относительное повышение λ_{23} коррелирует с демиелинизацией и обусловлена тем, что фрагментированный или отсутствующий миелин приводит к уменьшению барьеров для диффузии воды [51]. Все эти значения можно получить при выделении зоны интереса на так называемых FA-картах при сопоставлении их с анатомическими стандартными МРТ изображениями [2] (рис. 2).

Исследования с использованием ДТ-МРТ фокусируются на оценке как очагов демиелинизации, так и внешне неизмененного вещества мозга. Было показано, что диффузия молекул воды внутри бляшек РС выше, а FA – ниже, чем во ВНБВ, а кроме того, в «острых» бляшках (возрастом менее 3 мес) значения MD выше, чем в «старых» (возрастом более 3 мес) очагах поражения [29]. Эти данные были подтверждены последующими исследованиями, где, кроме этого, было показано, что MD во ВНБВ пациентов с РС

рис. 2: МРТ головного мозга в режиме Т1-ВИ (слева) и FA-карта (справа). Вычисление FA и MD на уровне заднего бедра внутренней капсулы в очаге демиелинизации (1) и в противоположном полушарии (2).

выше, а FA – ниже, чем у здоровых добровольцев, что подтверждает поражение вещества мозга и вне видимых очагов [21]. По показателям MD накапливающие и не накапливающие КВ очаги достоверно не отличаются между собой, однако FA в накапливающих КВ очагах достоверно ниже, чем в не накапливающих бляшках РС, что обусловлено повышением проницаемости ГЭБ, значительным отеком, воспалительной инфильтрацией, процессом демиелинизации и потерей аксонов в «острых» очагах [38]. При сравнении диффузионности в определенных направлениях во ВНБВ у пациентов с РС и в группе здоровых добровольцев отмечалось снижение λ_1 и увеличение λ_{23}, в то время как в очагах демиелинизации при повышенной λ_{23} и сниженной FA показатели λ_1 и MD не отличались от таковых во ВНБВ [26, 44]. Важно отметить, что при сравнении MD и FA внутри очагов и во ВНБВ при трех вариантах течения РС между собой (РРС, ППРС и ВПРС) достоверных отличий не отмечено. Корреляция между степенью выраженности неврологического дефицита (по шкале EDSS) и показателями ДТ-МРТ внутри очагов обнаружена только у пациентов с ВПРС.

Наряду с исследованием изменений в белом веществе большое значение имеет изучение ВНСВ как коры головного мозга, так и глубоких отделов серого вещества. Существующие данные свидетельствуют о том, что показатель FA в таламусе больных с РС достоверно выше по сравнению с группой здоровых испытуемых, в то время, как отмечено выше, FA в очагах демиелинизации и во ВНБВ при РС, наоборот, снижается [10, 45]. Некоторые исследователи также отмечают увеличение значений MD в таламусе, что, вероятно, связано с увеличением количества межклеточной жидкости в связи с демиелинизацией и/или аксональным повреждением [45].

Диффузионная тензорная трактография – это математическая обработка диффузионно-тензорных изображений, позволяющая построить трехмерные виртуальные тракты волокон белого вещества. В основе ее лежит оценка рядом расположенных тензоров путем определения максимальных направлений анизотропии в каждом из них и при минимальном их отклонении друг от друга (обычный порог – не более 15–20 градусов) происходит построение соответствующего тракта. Если отклонение превышает заданный порог, тракт считается прерванным и его построение завершается [60].

Результаты изучения трактографии при РС, в т.ч. и в зависимости от типа течения заболевания, единичны. Так, при сравнении пациентов с КИС и РРС достоверных различий изменений диффузии, за исключением мозолистого тела, не обнаруживалось, что подтверждает данные многих исследователей о том, что распространенные изменения диффузии наблюдаются уже на самых ранних этапах развития заболевания [18]. Интересно, что в данных группах наблюдались увеличения MD, λ_1 и λ_{23}, а показатель FA в сегментах трактов белого вещества в группе с КИС существенно не отличался от такового у здоровых испытуемых [34]. Это позволяет предположить, что изменение MD является ранним признаком демиелинизирующего поражения при сохранности, в определенной степени, когерентности волокон белого вещества. Из всех групп пациентов наиболее выраженные изменения белого вещества наблюдались у пациентов с ВПРС, что связано с прогрессирующей дезорганизацией волокон белого вещества. Изменения FA наблюдались вдоль волокон, в области которых располагаются бляшки РС (особенно в кортикоспинальном тракте и мозолистом теле), предполагая тем самым в качестве одного из субстратов данных изменений валлеровскую дегенерацию. В группе ППРС по сравнению с ВПРС наблюдались достоверно менее выраженное повышение MD, λ_1 и λ_{23}, и снижение FA в большинстве изученных трактов, а также различия в распределении очагов в белом веществе, что позволяет предположить наличие разных патологических механизмов, лежащих в основе этих прогрессирующих вариантов течения. В частности, валлеровская дегенерация, играющая важную роль при ВПРС, не является характерной для ППРС, который характеризуется умеренным воспалением во ВНБВ и небольшим количеством бляшек [46].

Функциональная МРТ

В последние годы помимо нейродегенеративного поражения с развитием необратимого неврологического дефицита при РС предметом интенсивного изучения являются компенсаторные механизмы. В частности, кортикальная реорганизация рассматривается как дополнительный фактор, обуславливающий восстановление тех или иных функций при необратимом повреждении миелина и аксонов при РС, что активно изучается с помощью метода фМРТ.

На первом этапе исследований с помощью фМРТ при РС анализировалась только локализация зон активации и их размеры. Значительно более исследованной является функциональная реорганизация двигательной коры, которая изучена при различных фенотипах РС и встречается уже на самых ранних этапах патологического процесса – при КИС – первой атаке демиелинизирующего процесса [41]. При сопоставлении зон кортикальной активации при выполнении простой двигательной парадигмы (сгибания/разгибания II–V пальцев правой кисти без пареза в тестируемой конечности) при определенных фенотипах РС важно подчеркнуть, что изменения функциональной активации коры при двигательном задании наблюдаются даже при отсутствии двигательного дефицита в тестируемой конечности. С другой стороны, сопоставление локализации зон кортикальной активации при различных фенотипах РС позволяет сформулировать гипотезу о динамических изменениях кортикальной активности по мере прогрессирования болезни от ремиттирующего течения к вторичному прогрессированию с вовлечением не только первичной и дополнительной моторных зон, но и с более широкой активацией коры.

Таким образом, у больных РС при движении наблюдается как внутриполушарная, так и межполушарная кортикальная реорганизация. Если на начальном этапе более типичным является рекрутмент зон, обычно участвующих в двигательной функции, то на более поздних этапах чаще наблюдается билатеральная активация и вовлечение областей, в норме активирующихся при выполнении новых или комплексных задач [1, 48].

Другим направлением фМРТ исследований при РС явилось изучение нарушений коннективности сенсомоторных связей. Так, в проведенном мультицентровом исследовании, выполненном в восьми Европейских центрах, включавшем 61 пациента с РС, при использовании простой двигательной парадигмы (сгибание/разгибание II–V пальцев кисти) без пареза в тестируемой конечности в группе больных РС была выявлена более значительная билатеральная активация по сравнению с контрольной группой [56].

При динамическом каузальном моделировании у пациентов с РС по сравнению с контрольной группой выявлены разнонаправленные изменения: как усиление взаимосвязанности активации сенсомоторных сетей, так и уменьшение взаимосвязи активации. В частности, усиление двусторонних связей при РС отмечено между правой первичной сенсомоторной корой (SMC), правой и левой вторичной сенсомоторной корой (SII), левой дорзальной премоторной корой (PMd) и дополнительными моторными зонами (SMA), что отражает модуляцию сенсомоторных связей и подчеркивает важную роль дополнительной моторной коры в реорганизации корковой активности [48]. Подобное усиление коннективности сенсомоторных сетей вместе с четкой билатеральной активацией, отражающей большую активацию ипсилатеральных моторных путей, может рассматриваться как компенсаторный механизм при повреждении ЦНС при РС.

Сосудистый фактор

В последние годы большое внимание стало уделяться возможному участию сосудистого фактора в патогенезе РС. С позиций МРТ можно выделить 2 основных направления изучения сосудистой патологии у пациентов с РС. Нейровизуализационные исследования свидетельствуют о снижении церебральной перфузии (гипоперфузии) при РС, а также обсуждается хроническое нарушение венозного оттока, которое обозначается термином «хроническая цереброспинальная венозная недостаточность».

Так, снижение кровотока в сером и белом веществе головного мозга при РС первоначально было показано при проведении ПЭТ и ОФЭКТ [35, 53]. В настоящее время при использовании МРТ перфузии во ВНБВ по сравнению с контролем наблюдается значительное снижение скорости мозгового кровотока (Cerebral Blood Flow – CBF) (около 50%), более чем двукратное увеличение среднего времени прохождения КВ (Mean Transit Time – MTT) при РРС [33], а также снижение скорости мозгового кровотока и объема мозгового кровотока (Cerebral Blood Volume – CBV) при РРС и ППРС [3]. Полученные данные свидетельствуют о снижении перфузии белого вещества независимо от типа РС. Помимо снижения перфузии ВНБВ уменьшение показателей наблюдается также в ВНСВ коры и подкорковых образований, что может быть результатом функционального разобщения серого вещества в связи с патологией белого вещества семиовальных центров [7, 35, 53, 54].

При исследовании очагов, накапливающих КВ, было выделено два основных паттерна изменения перфузии. Диффузно накапливающие КВ очаги характеризуются увеличением CBF и CBV, в то время как в очагах, накапливающих КВ по типу «кольца», аналогичные изменения отмечаются лишь по периферии бляшки (в области «кольца»), тогда как в центре очага наблюдается снижение CBF, что может свидетельствовать об ишемии центральной зоны [24, 27]. Большинство же «хронических», не накапливающих КВ очагов, характеризуются еще более выраженным снижением перфузии по сравнению с ВНБВ [33].

Другим аспектом сосудистой патологии при РС, привлекшим к себе в последнее время немало внимания, является теория о роли нарушений венозного кровотока в патогенезе РС. Необходимо отметить, что уже в ранних патоморфологических исследованиях при РС в веществе головного мозга был описан веноцентрический паттерн локальной воспалительной демиелинизации, отнесенный к аутоиммунному процессу.

В 2009 г. P. Zamboni и соавт. описали взаимосвязь между РС и венозными нарушениями, для обозначения которых используется термин «хроническая цереброспинальная венозная недостаточность» (Chronic Cerebrospinal Venous Insufficiency – CCSVI) [63, 64], которая характеризуется множественными внутрипросветными стенозирующими мальформациями (перемычки, перегородки, аномально сформированные клапаны или, реже, сегментарные гипоплазия/агенез), что препятствует нормальному оттоку крови из головного мозга. Также отмечена высокая частота рефлюксов как в интра-, так и в экстракраниальной венозной системах, потеря постуральной регуляции венозного оттока, включение коллатеральных путей оттока [14, 37]. Однако небольшое количество исследований и отсутствие корреляционного анализа между нарушением артериального и венозного кровотоков при РС требуют дальнейшего изучения.

МРТ морфометрия

Помимо наличия очагов в веществе головного мозга существует еще один признак РС – атрофия мозга [39], которая обычно проявляется увеличением желудочков и уменьшением размеров мозолистого тела [13]. Не так давно были предложены многочисленные количественные методы для точного измерения общей и локальной атрофии мозга [39]. Для вычисления показателей атрофии большинство исследователей используют МРТ морфометрию.

Повоксельная или воксел-основанная морфометрия (Voxel-Based Morphometry, VBM) – это методика нейровизуализационного анализа, применение которой позволяет изучать различия в структурах головного мозга, используя статистический подход – сопоставление непараметрических данных. Повоксельная морфометрия позволяет избежать большинства ложных результатов, т.к. выполняется с помощью автоматических прикладных программ (например, программное приложение SPM8 в программной среде MATLAB 7.12), где происходит подсчет абсолютных значений объема за счет проведения специальных этапов обработки в каждом вокселе путем серии операций по пространственной нормализации, сглаживанию и сегментации согласно требованиям программного обеспечения. После чего проводится межгрупповой или интраиндивидуальный анализ с дальнейшим получением абсолютных значений объемных показателей всего головного мозга и отдельных его структур (рис. 3).

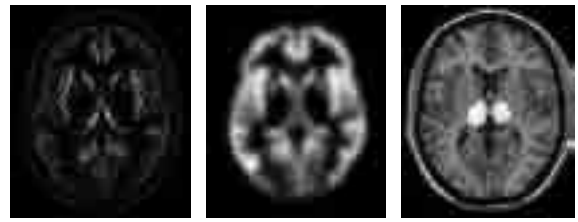

рис. 3: Повоксельная морфометрия, основные этапы постпроцессинговой обработки (слева – сегментация с нормализацией серого вещества; в центре – сглаживание), результатом которой является получение изображений (справа), на которых отображены структуры головного мозга, имеющие достоверные различия в объеме у пациентов сравниваемых между собой групп (группа РС и контрольная группа здоровых испытуемых).

Проведенные морфометрические исследования свидетельствуют, что атрофия мозга имеет место независимо от варианта течения, в т.ч. у пациентов с начальными проявлениями РС [6]. Показатель атрофии мозга при РС более высок (0,6-1,0% ежегодно), чем в естественно стареющем мозге (0,1-0,3% ежегодно) [19, 23, 62]. Несмотря на то, что точный механизм атрофии при РС полностью не ясен, она может быть результатом демиелинизации и аксонального повреждения. Общая атрофия обнаруживается при всех формах РС, включая ППРС и КИС, и коррелирует с выраженностью клинической симптоматики [11, 50], что указывает на то, что атрофия мозга является значимой и общей особенностью РС. В последние годы выделяют новый термин – «псевдоатрофия», при котором наблюдается уменьшение объема вещества головного мозга вследствие уменьшения выраженности иммуно-воспалительного компонента, возникающее в ответ на лечение гормональными препаратами при обострении заболевания, а затем и иммуномодулирующими средствами. Стоит помнить, что это лишь реакция мозга на проводимое лечение, а не истинная атрофия.

Таким образом, современные методы визуализации позволяют детально оценить поражение при РС, вплоть до клеточного уровня, уточнить функциональные, метаболические, патофизиологические особенности, могут способствовать оценке влияния терапии на иммуновоспалительные реакции и нейропротекцию. Использование высокопольных, сверхвысокопольных и ультравысокопольных МР-томографов (3 и 7 Т) увеличит чувствительность выявления изменений и различных механизмов патологических процессов при РС.

Список литературы

1. *Завалишин И.А., Переседова А.В., Кротенкова М.В. и др.* Кортикальная реорганизация при рассеянном склерозе. Анналы клинич. и эксперим. неврологии 2008; 2: 28–34.

2. *Куликова С.Н., Брюхов В.В., Переседова А.В. и др.* Диффузионная тензорная магнитно-резонансная томография и трактография при рассеянном склерозе: обзор литературы. Журнал неврологии и психиатрии им. С.С. Корсакова. 2012 (2); 112: 52–59.

3. *Adhya S., Johnson G., Herbert J. et al.* Pattern of hemodynamic impairment in multiple sclerosis: dynamic susceptibility contrast perfusion MR imaging at 3.0 T. Neuroimage 2006; 33 (4): 1029–1035.

4. *Amato M.P., Portaccio E., Stromillo M.L. et al.* Cognitive assessment and quantitative magnetic resonance metrics can help to identify benign multiple sclerosis. Neurology 2008; 71: 632.

5. *Bö L., Vedeler C.A., Nyland H. et al.* Intracortical multiple sclerosis lesions are not associated with increased lymphocyte infiltration. Multiple Sclerosis 2003; 9: 323–31.

6. *Brex P.A., Jenkins R., Fox N.C. et al.* Detection of ventricular enlargement in patients at the earliest clinical stage of MS. Neurology, 2000; 54: 1689–91.

7. *Brooks D.J., Leenders K.L., Head G. et al.* Studies on regional cerebral oxygen utilisation and cognitive function in multiple sclerosis. J. Neurol. Neurosurg Psychiatry 1984; 47: 1182 –1191.

8. *Brownell B., Hughes J.T.* The distribution of plaques in the cerebrum in multiple sclerosis. J Neurol Neurosurg Psychiatry 1962; 25: 315 –320.

9. *Budde M.D., Kim J.H., Liang H.F. et al.* Toward accurate diagnosis of white matter pathology using diffusion tensor imaging. Magn Reson Med 2007; 57: 688.

10. *Cassol E., Ranjeva J-P., Ibarrola D. et al.* Diffusion tensor imaging in multiple sclerosis: a tool for monitoring changes in normal-appearing white matter. Mult Scler 2004; 10: 188–196.

11. *Dalton C.M., Chard D.T., Davies G.R. et al.* Early development of multiple sclerosis is associated with progressive grey matter atrophy in patients presenting with clinically isolated syndromes. Brain, 2004; 127: 1101–07.

12. *Dawson J.W.* The histology of multiple sclerosis. Trans R Soc Edinburgh 1916; 50: 517–740.

13. *Dietemann J.L., Beigelman C., Rumbach L. et al.* Multiple sclerosis and corpus callosum atrophy: relationship of MRI findings to clinical data. Neuroradiology, 1988; 30: 478–80.

14. *Doepp F., Paul F., Valdueza J.M. et al.* No cerebrocervical venous congestion in patients with multiple sclerosis. Ann. Neurol., 2010; 68: 173–183.

15. *Dousset V., Grossman R.I., Ramer K.N. et al.* Experimental allergic encephalomyelitis and multiple sclerosis: lesion characterization with magnetization transfer imaging. Radiology 1992; 182: 483–491.

16. *Fernando K.T., McLean M.A., Chard D.T. et al.* Elevated white matter myo-inositol in clinically isolated syndromes suggestive of multiple sclerosis. Brain 2004; 127: 1361.

17. *Filippi M., Tortorella C., Rovaris M. et al.* Changes in the normal appearing brain tissue and cognitive impairment in multiple sclerosis. J. Neurol. Neurosurg Psychiatry 2000; 68: 157.

18. *Fink F., Klein J., Lanz M. et al.* Comparison of diffusion tensor-based tractography and quantified brain atrophy for analyzing demyelination and axonal loss in MS. J Neuroimaging 2009; 20: 1–11.

19. *Fox N.C., Jenkins R., Leary S.M. et al.* Progressive cerebral atrophy in MS: a serial study using registered, volumetric MRI. Neurology, 2000; 54: 807–812.

20. *Fox R.J., Beall E., Bhattacharyya P. et al.* Advanced MRI in multiple sclerosis: current status and future challenges. Neurol. Clin. 2011; 29: 357–380.

21. *Gallo A., Rovaris M, Riva R. et al.* Diffusion tensor magnetic resonance imaging detects normal-appearing white matter damage unrelated to short-term disease activity in patients at the earliest clinical stage of multiple sclerosis . Arch Neurol 2005; 62 (5): 803–808.

22. *Gass A., Barker G.J., Kidd D. et al.* Correlation of magnetization transfer ratio with disability in multiple sclerosis. Ann. Neurol 1994; 36: 62–67.

23. *Ge Y., Grossman R.I., Babb J.S. et al.* Age-related total gray matter and white matter changes in normal adult brain. Part II. Quantitative magnetization transfer ratio histogram analysis. AJNR, 2002; 23: 1334–1341.

24. *Ge Y., Law M., Johnson G. et al.* Dynamic susceptibility contrast perfusion MR imaging of multiple sclerosis lesions: characterizing hemodynamic impairment and inflammatory activity. AJNR Am. J. Neuroradiol. 2005; 26: 1539–1547.

25. *Geurts J.J., Pouwels P.J., Uitdehaag B.M. et al.* Intracortical lesions in multiple sclerosis: improved detection with 3D double inversion-recovery MR imaging. Radiology 2005; 236: 254–260.

26. *Griffin C.M., Chard D.T., Ciccarelli O. et al.* Diffusion tensor imaging in early relapsing-remitting multiple sclerosis. Mult Scler 2001; 7: 290–297.

27. *Haselhorst R., Kappos L., Bilecen D. et al.* Dynamic susceptibility contrast MR imaging of plaque development in multiple sclerosis: application of an extended blood-brain barrier leakage correction. J. Magn. Reson. Imaging 2000; 11: 495–505.

28. *He J., Inglese M., Li B.S. et al.* Relapsing-remitting multiple sclerosis: metabolic abnormality in nonenhancing lesions and normal-

appearing white matter at MR imaging: initial experience. Radiology 2005; 234: 211.

29. *Horsfield M.A., Lai M., Webb S.L. et al.* Apparent diffusion coefficient in benign and secondary progressive multiple sclerosis by nuclear magnetic resonance. Magn Reson Med 1996; 36: 393–400.

30. *Jones D.K.* The effect of gradient sampling schemes on measures derived from diffusion tensor MRI: a Monte Carlo study. Magn Reson Med 2004; 51: 807.

31. *Kidd D., Barkhof F., McConnell R. et al.* Cortical lesions in multiple sclerosis. Brain 1999; 122: 17–26.

32. *Kutzelnigg A., Lucchinetti C.F., Stadelmann C. et al.* Cortical demyelination and diffuse white matter injury in multiple sclerosis. Brain 2005; 128: 2705–2712.

33. *Law M., Saindane A.M., Ge Y. et al.* Microvascular abnormality in relapsing-remitting multiple sclerosis: perfusion MR imaging findings in normal-appearing white matter. Radiology. 2004; 231: 645–652.

34. *Lin X., Tench C.R., Morgan P.S. et al.* 'Importance sampling' in MS: use of diffusion tensor tractography to quantify pathology related to specifi c impairment. J Neurol Sci 2005; 237: 13–19.

35. *Lycke J., Wikkelso C., Bergh A.C. et al.* Regional cerebral blood flow in multiple sclerosis measured by single photon emission tomography with technetium-99m hexamethylpropyleneamine oxime.Eur. Neurol. 1993; 33(2): 163–167.

36. *Mader I., Seeger U., Weissert R. et al.* Proton MR spectroscopy with metabolitenulling reveals elevated macromolecules in acute multiple sclerosis. Brain 2001; 124: 953.

37. *Mayer C.A., Pfeilschifter W., Lorenz M.W. et al.* The perfect crime? CCSVI not leaving a trace in MS. J. Neurol. Neurosurg.Psychiatry. 2011; 82 (4): 436–440.

38. *Mesaros S., Rovaris M., Pagani E. et al.* A magnetic resonance imaging voxel-based morphometry study of regional gray matter atrophy in patients with benign multiple sclerosis . Arch Neurol 2008; 65 (9): 1223–1230.

39. *Miller D.H., Barkhof F., Frank J.A. et al.* Measurement of atrophy in multiple sclerosis: pathological basis, methodological aspects and clinical relevance. Brain, 2002; 125: 1676–1695.

40. *Newcombe J., Hawkins C.P., Henderson C.L. et al.* Histopathology of multiple sclerosis lesions detected by magnetic resonance imaging in unfixed postmortem central nervous system tissue. Brain 1991; 114: 1013–1023.

41. *Pantano P., Mainero C., Iannetti G.D. et al.* Contribution of corticospinal tract damage to cortical motor reorganization after a single clinical attack of multiple sclerosis. Neuroimage 2002; 17 (4): 1837–1843.

42. *Paolillo A., Giugni E., Bozzao A. et al.* Fast spin echo and fast fluid attenuated inversion recovery sequences in multiple sclerosis. Radiol Med 1997; 93: 686–691.

43. *Peterson J.W., Bo L., Mork S.J. et al.* Transected neurites, apoptotic neurons, and reduced inflammation in cortical multiple sclerosis lesions. Ann Neurol 2001; 50: 389–400.

44. *Pierpaoli C., Jezzard P., Basser P.J. et al.* Diffusion tensor MR imaging of the human brain. Radiology 1996; 201: 637–648.

45. *Prineas J.W., Barnard R.O., Kwon E.E. et al.* Multiple sclerosis: remyelination of nascent lesions. Ann Neurol 1993; 33: 137–151.

46. *Rashid W., Hadjiprocopis A., Davies G. et al.* Longitudinal evaluation of clinically early relapsing-remitting multiple sclerosis with diffusion tensor imaging. J Neurol 2008; 255: 390–397.

47. *Rocca M.A., Mastronardo G., Rodegher M. et al.* Long-term changes of magnetization transfer-derived measures from patients with relapsing-remitting and secondary progressive multiple sclerosis. AJNR Am J Neuroradiol 1999; 20: 821–827.

48. *Rocca M.A., Absinta M., Valsasina P. et al.* Abnormal connectivity of the sensorimotor network in patients with MS: a multicenter fMRI study. Hum Brain Mapp. 2009 Aug; 30(8): 2412-2425.

49. *Sajja B.R., Wolinsky J.S., Narayana P.A.* Proton magnetic resonance spectroscopy in multiple sclerosis. Neuroimaging Clin N Am 2009; 19: 45.

50. *Sastre-Garriga J., Ingle G.T., Chard D.T. et al.* Grey and white matter volume changes in early primary progressive multiple sclerosis: a longitudinal study. Brain, 2005; 128: 1454–1460.

51. *Song S.K., Yoshino J., Le T.Q. et al.* Demyelination increases radial diffusivity in corpus callosum of mouse brain. Neuroimage 2005; 26: 132.

52. *Srinivasan R., Sailasuta N., Hurd R. et al.* Evidence of elevated glutamate in multiple sclerosis using magnetic resonance spectroscopy at 3 T. Brain 2005; 128: 1016.

53. *Sun X., Tanaka M., Kondo S. et al.* Clinical significance of reduced cerebral metabolism in multiple sclerosis: a combined PET and MRI study. Ann. Nucl. Med. 1998; 12 (2): 89–94.

54. *Swank R.L., Roth J.G., Woody D.C.* Jr. Cerebral blood flow and red cell delivery in normal subjects and in multiple sclerosis. Neurol Res 1983; 5: 37–59.

55. *Tartaglia M.C., Narayanan S., De Stefano N. et al.* Choline is increased in prelesional normal appearing white matter in multiple sclerosis. J Neurol 2002; 249: 1382.

56. *Valsasina P., Rocca M.A., Absinta M. et al.* A multicentre study of motor functional connectivity changes in patients with multiple sclerosis. Eur J Neurosci. 2011 Apr; 33 (7): 1256–1263.

57. *van Waesberghe J.H.T.M., Kamphorst W., De Groot C.J.A. et al.* Axonal loss in MS lesions: MRI insights into substrates of disability. Ann Neurol 1999; 46: 747–754.

58. *van Walderveen M.A.A., Kamphorst W., Scheltens P. et al.* Histopathologic correlate of hypointense lesions on T1-weighted spin-echo MRI in multiple sclerosis. Neurology 1998; 50: 1282–1285.

59. *Vercellino M., Plano F., Votta B. et al.* Grey matter pathology in multiple sclerosis. J Neuropathol Exp Neurol 2005; 64: 1101–1107.

60. *Verstraete E. et al.* Motor network degeneration in amyotrophic lateral sclerosis: a structural and functional connectivity study. 2010. PLoS One 5: e13664.

61. Voxel-based morphometric study of ageing in 465 normal adult human brains. C.D. Good. A. Neur. Image. 2001. Vol. 14; 1: 21–36.

62. *Xu J., Kobayashi S., Yamaguchi S. et al.* Gender effects on age-related changes in brain structure. AJNR, 2000; 21: 112–118.

63. *Zamboni P., Galeotti R., Menegatti E. et al.* A prospective open-label study of endovascular treatment of chronic cerebrospinal venous insufficiency. J. Vasc. Surg. 2009a; 50: 1348–1358 e1-3.

64. *Zamboni P., Galeotti R., Menegatti E. et al.* Chronic cerebrospinal venous insufficiency in patients with multiple sclerosis. J. Neurol. Neurosurg. Psychiatry 2009b; 80: 392–399.

State-of-the-art neuroimaging techniques in pathogenesis of multiple sclerosis

V.V. Bryukhov, S.N. Kulikova, M.V. Krotenkova, A.V. Peresedova, I.A. Zavalishin

Research Center of Neurology, Russian Academy of Medical Sciences (Moscow)

Key words: multiple sclerosis, magnetic resonance imaging, pathogenesis

Magnetic resonance imaging (MRI) is one of the main methods of multiple sclerosis (MS) diagnostic, differential diagnostic and disease course monitoring. Conventional MRI techniques have low sensitivity in the assessment of diffuse damage of normal appearing white matter and focal/diffuse damage of grey matter which are of great interest in MS. Advanced MRI techniques allow to get over these limitations and to obtain more specific information about MS pathogenesis. Thus MR-spectroscopy metabolites analysis helps to assess inflammation, myelin structure, remyelination and axonal loss or dysfunction, i.e. lets us see pathochemical changes in MS. Demyelination and axonal loss differentiation is possible due to MR magnetization transfer technique and also diffusion tensor imaging, which characterize water diffusion in the brain tissue restricted by cell membranes and axonal cytoskeleton. Grey matter damage could be assessed using sequences with one or two inverted impulses and morphometric analysis of atrophy. Functional MRI performance using different paradigms characterizes cortical reorganization in response to functional injury. Vascular aspects of MS are also widely discussed nowadays. MR-perfusion and susceptibility weighted imaging allow assessing perfusion and venous flowing changes. State-of-the-art neuroimaging methods let us perform detailed analysis of tissue damage in MS including the cell level, obtain more precise information about functional, metabolic and pathologic features, therapy influence on the inflammatory reactions and neuroprotection. Perspective use of high-field MR scanners (more than 1.5 T) will lead to the increase of sensitivity of different pathologic mechanisms detection.

Контактный адрес: Брюхов Василий Валерьевич – канд. мед. наук, науч. сотр. отд. лучевой диагностики ФГБУ «Научный центр неврологии» РАМН. 125367, Россия, Москва, Волоколамское ш., д. 80. Тел.: +7 (495) 490-22-05;

Куликова С.Н. – асп. ФГБУ «НЦН» РАМН;

Кротенкова М.В. – зав. отд. лучевой диагностики ФГБУ «НЦН» РАМН;

Переседова А.В. – старш. науч. сотр. 6-го неврол. отд. (нейроинфекционные заболевания) ФГБУ «НЦН» РАМН;

Завалишин И.А. – зав. 6-м неврол. отд. (нейроинфекционные заболевания) ФГБУ «НЦН» РАМН.

Сосудистый фактор при рассеянном склерозе: миф или реальность?

А.В. Переседова, С.Н. Куликова, И.А. Завалишин

ФГБУ «Научный центр неврологии» РАМН (Москва)

Статья представляет собой обзор литературы, посвященный роли сосудистого фактора в патогенезе рассеянного склероза (РС). В качестве направлений изучения сосудистой патологии у пациентов с РС обсуждаются повышение риска развития острых нарушений мозгового кровообращения по ишемическому типу, распространенная церебральная гипоперфузия, а также хроническая церебральная венозная недостаточность и целесообразность использования хирургических методов лечения для коррекции данного состояния.

Ключевые слова: рассеянный склероз, сосудистая патология, острое нарушение мозгового кровообращения, гипоперфузия, нарушение венозного оттока

В последние годы определение РС как хронического воспалительного демиелинизирующего заболевания центральной нервной системы принципиально пересматривается. Не только иммуновоспалительные реакции и демиелинизирующий процесс, но и аксональное повреждение с развитием нейродегенеративного компонента определяют формирование гетерогенных клинических проявлений и течение заболевания. Помимо этого, большое внимание стало также уделяться и возможному участию сосудистого фактора в патогенезе РС.

Выделяют три основных направления изучения сосудистой патологии у пациентов с РС [13, 18]. Во-первых, согласно эпидемиологическим данным при РС отмечено повышение риска развития острых нарушений мозгового кровообращения по ишемическому типу. Во-вторых, нейровизуализационные исследования свидетельствуют о глобальной церебральной гипоперфузии. В-третьих, обсуждается хроническое нарушение венозного оттока, которое обозначается термином «хроническая цереброспинальная венозная недостаточность» (ХЦСВН, Chronic Cerebrospinal Venous Insufficiency).

При анализе роли сопутствующей сосудистой патологии при РС более чем у 50% больных (у 4745 из 8983 пациентов) выявлена сосудистая скомпроментированность, включая гиперхолестеринемию (37%), гипертензию (30,1%), патологию сердца (6,9%), диабет (6,1%), периферическую сосудистую патологию (2,4%). Показано, что сосудистые нарушения ассоциируются с существенным риском прогрессирования инвалидизации. Наличие одного фактора ассоциировалось с увеличением риска ранних нарушений ходьбы на 51%, а двух факторов – на 228% [27]. Полученные данные позволили сделать заключение, что сопутствующая патология имеет значительное влияние на исход, а также может объяснить гетерогенность течения заболевания у различных пациентов. С другой стороны, подчеркивается необходимость более агрессивного лечения сопутствующей патологии для улучшения прогноза при РС.

По данным двух проведенных в Дании эпидемиологических исследований, риск сердечно-сосудистых заболеваний у пациентов с РС на 30% выше, чем в общей сопоставимой по возрасту популяции [9, 22]. При этом, если данные по инфаркту миокарда противоречивы, то для ишемического инсульта показано повышение риска его развития у пациентов с РС [4, 11]. Среди возможных механизмов подобного феномена обсуждаются традиционные факторы риска сосудистых заболеваний, в частности, курение и уменьшение физической активности.

Наряду с этим при РС описаны эндотелиальная дисфункция, активация тромбоцитов, тромбофилия. Так, выявленное при РС повышение уровня маркера активации тромбоцитов Р-селектина (CD62p), тромбоцитарных микрочастиц, а также циркулирующих тромбоцитарных микроагрегатов позволило сделать заключение о хронической активации тромбоцитов [34]. Оксидантный стресс, участвующий в патогенезе РС, может обуславливать развитие дисфункции эндотелия. Наконец, при данном заболевании описаны повышение уровня гомоцистеина плазмы, а также нарушения коагуляции [3, 31, 32]. Таким образом, повышение частоты ишемического инсульта при РС может быть опосредовано через конвергирующие воспалительные каскады, оксидантный стресс и повышение уровня гомоцистеина, приводя к эндотелиальной дисфункции [13].

Другим фактором, обусловливающим развитие ишемических очагов в головном мозге при РС, может являться глобальное снижение церебральной перфузии. По данным однофотонной эмиссионной томографии, у пациентов с РС старше 45 лет с отягощенным сосудистым анамнезом (наличие атеросклероза сосудов сердца с ИБС, артериальной гипертензии) выявлены очаговые нарушения микроциркуляции, сопоставимые с изменениями у больных с цереброваскулярными заболеваниями (дисциркуляторная энцефалопатия, у 40% в анамнезе отмечались ТИА). На основании полученных данных сделан вывод о том, что в проведении комплексного лечения больных РС в возрасте старше 45 лет, особенно при наличии в анамнезе сосудистого компонента, целесообразно более активное включение в комплексное лечение сосудисто-метаболических препаратов. Учитывая высокую частоту перехода во вторичное прогрессирование в данной возрастной группе, обсуждается целесообразность агрессивной тактики в плане иммуносупрессии/иммуномо-

дуляции (особенно если нет проявлений активного воспаления по данным МРТ) [1].

По данным перфузионной МРТ, во внешне неизмененном белом веществе по сравнению с контролем показано значительное снижение скорости мозгового кровотока (CBF) (около 50%), более чем двукратное увеличение среднего времени прохождения контрастного вещества при ремиттирующем РС [24], а также снижение CBF и объема мозгового кровотока (CBV) при ремитирующем и первично-прогрессирующем РС [2], что отражает снижение перфузии белого вещества независимо от типа РС.

Уменьшение показателей наблюдается также и в сером веществе (кора и подкорковые образования). При сопоставлении данных МР-перфузии у пациентов с клинически изолированным синдромом (КИС), ремиттирующим РС (РРС) и группы здоровых испытуемых было высказано предположение, что снижение перфузии белого вещества присутствует уже на самых ранних стадиях болезни, а по мере ее прогрессирования распространяется и на серое вещество подкорковых структур [38]. Была обнаружена связь между изменениями перфузии в глубоком сером и во внешне неизмененном белом веществе и нейропсихологической дисфункций у пациентов как с ремиттирующим, так и с первично-прогрессирующим РС [20].

При исследовании очагов, накапливающих контрастное вещество, были получены гетерогенные изменения. Если для хронических неактивных очагов, серого и белого вещества характерна гипоперфузия, то образование новых очагов сопровождается гиперперфузионными изменениями, что может отражать дилатацию сосудов, вызванную провоспалительными цитокинами [45].

В качестве возможного объяснения гипоперфузии внешне неизмененного белого вещества при РС обсуждаются как первичные сосудистые нарушения с развитием ишемии, так и вторичный характер данного феномена в связи со снижением метаболизма при аксональной дегенерации. Однако, в комбинированном исследовании с проведением МР-перфузии и диффузионно-тензорной МРТ получены данные, свидетельствующие против вторичного характера гипоперфузии при РС на фоне дегенерации аксонов [33].

Также при объяснении гипоперфузии при РС рассматривались и другие возможные причины [14]. Против концепции сосудистой патологии в контексте периваскулярной воспалительной инфильтрации говорит редкое выявление тромбоза микрососудов; первичная сосудистая патология, подобная васкулиту, характеризовалась бы региональными дефектами церебральной перфузии, а не генерализованными микроваскулярными гемодинамическими нарушениями, выявленными при РС. В связи с этим обсуждается функциональное происхождение гипоперфузии белого вещества с учетом роли астроцитов в регуляции церебральной микроциркуляции.

Так, астроциты контактируют с интрацеребральными кровеносными сосудами, обладают влиянием на их диаметр и церебральный кровоток, а также участвуют в поддержании ионного баланса в перехватах Ранвье, где их перинодальные отростки контактируют с аксональной мембраной. Высвобождение K+ при распространении потенциала действия сопровождается переносом его в астроциты через калиевые каналы для восстановления ионного баланса в аксонодальном регионе. Захваченный астроцитами K+ перераспределяется интрацеллюлярно, а затем через Ca^{2+}-активированные K+-каналы в периваскулярных отростках астроциты в белом и сером веществе выделяют K+ в периваскулярное пространство. В периваскулярном пространстве K+ индуцирует гиперполяризацию гладкомышечных клеток артериол через активацию K+-каналов, что сопровождается закрытием вольтаж-зависимых Ca^{2+}-каналов и вазодилатацией. Таким образом, снижение аксональной активности, приводящее к уменьшению выхода ионов K+, может представлять один из механизмов, приводящих к меньшему накоплению K+ в астроцитах и соответственно меньшим высвобождением его в периваскулярное пространство [14].

Обсуждается также роль дефицита β_2-адренергических рецепторов на астроцитах, а также возможная системная сосудистая дисрегуляция, связанная с повышением плазматического уровня эндотелина-1 (сильного вазоконстрикторного пептида), выявленным при РС [28]. При изучении сосудистых нарушений при РС учитывается также и возможная роль сосудистых медиаторов аутоиммунной демиелинизации: плейотропные факторы (сосудистые медиаторы), высвобождаясь иммунными клетками или активированным эндотелием, могут вызывать неоваскуляризацию и приводить к рекрутменту новых эффекторных клеток [39].

Таким образом, к настоящему моменту накоплены данные, подтверждающие развитие гипоперфузии при РС, и обсуждаются различные гипотезы, объясняющие подобные нарушения церебрального кровотока.

Третьим аспектом сосудистой патологии при РС является гипотеза о роли нарушений венозного кровотока в патогенезе РС. Необходимо отметить, что уже в ранних патоморфологических исследованиях при РС в веществе головного мозга был описан веноцентрический паттерн локальной воспалительной демиелинизации, отнесенный к аутоиммунному процессу. При этом впервые гипотеза о значении венозной обструкции в образовании склеротических бляшек при РС была высказана в 1930-х гг. Однако механизм обструкции связывался с тромбозом, подтверждением которого являлась связь острых инфекций и беременности, с одной стороны, с нарушением коагуляции, а с другой стороны, с обострениями РС [25].

P. Zamboni и соавт. (2009) недавно описали взаимосвязь между РС и венозными нарушениями, для обозначения которых используется термин «хроническая цереброспинальная венозная недостаточность» [44]. ХЦСВН характеризуется множественными внутрипросветными стенозирующими мальформациями (перемычки, перегородки, аномально сформированные клапаны или, реже, сегментарные гипоплазия/агенез) основных путей экстракраниального венозного дренажа, в частности, внутренних яремных вен и непарной вены, что препятствует нормальному оттоку крови из головного мозга. Также отмечена высокая частота рефлюксов как в интра-, так и в экстракраниальной венозной системах, потеря постуральной регуляции венозного оттока, включение коллатеральных путей оттока.

При выявлении хронической цереброспинальной венозной недостаточности с помощью ультразвукового исследования (дуплексное сканирование, транскраниальное дуплексное сканирование) авторами предложено измерение пяти ультразвуковых параметров, которые оценивают как венозный кровоток, так и анатомические особенности исследуемых вен. При последующем проведении катетерной венографии

у пациентов с РС были выявлены множественные зоны венозных стенозов и выделены 4 паттерна их распределения при ХЦСВН, которые отчасти были характерны для определенных вариантов течения болезни [7, 44].

В других исследованиях были получены противоречивые результаты, как согласующиеся с вышеуказанными данными, так и не подтверждающие их. При этом необходимо отметить, что выбор ультразвуковых методик рядом авторов оценивается критически в связи с наличием определенных ограничений: невозможность измерить интракраниальный венозный кровоток, зависимость качества исследования от оператора, отсутствие четких стандартизованных значений показателей для диагностических критериев [16, 40]. Это согласуется и с метаанализом исследований с использованием допплер-сонографии, в ходе которого, с одной стороны, была выявлена сильная и статистически значимая взаимосвязь между ХЦСВН и РС, с другой стороны, отмечена гетерогенность результатов исследований, обусловленная различными определениями ХЦСВН, характеристикой пациентов и методологическими особенностями [23].

Согласно результатам мультицентрового исследования 710 пациентов с РС, диагноз ХЦСВН подтвержден у 86% больных, однако частота выявления также значительно варьировала между центрами. Выявлена взаимосвязь с возрастом начала болезни (на 5 лет позже у пациентов с ХЦСВН) и тяжестью неврологического дефицита (на 1 балл по шкале EDSS больше у пациентов с ХЦСВН), с течением болезни (чаще отмечена при прогредиентном течении) [8]. Связь ХЦСВН с прогрессирующим течением показана также и в других исследованиях, включая популяционное исследование методом «случай–контроль» [29, 41].

Указанные описания венозных стенозов при РС вызвали значительный интерес и способствовали осуществлению ряда исследований с проведением эндоваскулярных вмешательств, включая ангиопластику и стентирование при РС, однако исследования не были слепыми, рандомизированными, что необходимо в настоящее время исходя из принципов доказательной медицины. Также некоторые из них характеризовались непродолжительным периодом наблюдения с оценкой только безопасности лечения без анализа его эффективности.

Однако в связи с нарастающим количеством прооперированных пациентов необходима четкая стратегия их мониторирования [10]. По данным ряда авторов, риск серьезных осложнений составляет 1,6%, при этом подчеркивается необходимость мониторирования сердечной деятельности для выявления интраоперационной аритмии, а также послеоперационной сонографии для подтверждения венозной проходимости и идентификации пациентов с острым венозным тромбозом [26]. Описаны различные осложнения данного оперативного лечения, включая тромбоз стента внутренней яремной вены, тромбоз церебральных венозных синусов, миграция стента, повреждение черепных нервов, повреждения, связанные с венозной катетеризацией [10].

Обсуждая теорию ХЦСВН при РС, необходимо учитывать, что подобные нарушения отмечены и при других заболеваниях, а также у здоровых обследуемых. На большой группе добровольцев выявлены факторы риска ХЦСВН. Так, из 252 человек ХЦСВН диагностирована у ~28% обследованных. К факторам риска отнесены сердечная патология, в частности, наличие сердечных шумов, инфекционный мононуклеоз в анамнезе, синдром раздраженного кишечника. Также отмечена тенденция к более частому выявлению ХЦСВН у курящих [17].

При объяснении возможного механизма взаимосвязи ХЦСВН и РС учитывается перивенулярный паттерн локализации очагов РС. Предполагается, что хронический венозный рефлюкс, ХЦСВН приводят к повышению трансмурального давления в микроциркуляторном русле, способствуют растяжению венозных стенок и разделению плотных эндотелиальных контактов гематоэнцефалического барьера. Дисфункция данного барьера способствует экстравазации в экстрацелюллярное пространство воспалительных клеток и эритроцитов с последующей их деградацией. Подобные изменения могут приводить к нейродегенерации через воспалительные реакции, поскольку венозная гипертензия может оказывать стимулирующее влияние на молекулы адгезии, облегчать адгезию макрофагов и Т-лимфоцитов, миграцию и инфильтрацию [23]. В качестве другого альтернативного механизма рассматривается возможность проникновения через гематоэнцефалический барьер (ГЭБ) не клеток, а компонентов плазмы, что приводит к осмотическим изменениям, нарушению системы транспорта в аксонах и дендритах, вызывая их дезинтеграцию с развитием последующего воспалительного ответа [37]. Также предполагается, что патологический венозный рефлюкс в церебральных и спинальных венах повышает экспрессию молекул адгезии, в частности, ICAM-1, цереброваскулярным эндотелием, что может увеличивать проницаемость ГЭБ. Воспаленный и активированный эндотелий может секретировать провоспалительные цитокины, включая фактор роста опухоли-бета. Исходя из этих позиций, моноциты могут трансформироваться в антиген-презентирующие клетки и инициировать аутоиммунную атаку против миелин-содержащих клеток [35].

Большое внимание уделяется также взаимосвязи отложения железа вокруг вен в паренхиме ЦНС и аутоиммунных реакций [36, 43]. По данным гистопатологических исследований, позитивное окрашивание на железо отмечено вокруг демиелинизированных бляшек: в миелинизированных белых волокнах и сосудах серого вещества около очагов [12]. По данным МРТ с использованием изображений, взвешенных по магнитной восприимчивости, у пациентов с РС отмечено повышенное депонирование железа в структурах, дренируемых глубокими венами мозга: подкорковых ядрах, таламусе, гиппокампе и среднем мозге [19]. При этом, повышенная концентрация железа в таламусе, бледном шаре и гиппокампе ассоциировалась с большим количеством критериев ХЦСВН, большей продолжительностью болезни, более выраженным неврологическим дефицитом, большим объемом очагов демиелинизации и уменьшением объема вещества мозга [47]. Потенциальная токсичность железа в отношении нейродегенерации при РС рассматривается с позиций индуцированных окислительным стрессом перекисного окисления липидов, митохондриальной дисфункции, повышением внутриклеточной концентрации кальция, что приводит к клеточной дисфункции и гибели [21].

Однако теория взаимосвязи венозного стаза с перивенулярной депозицией железа, приводящей к фокальным воспалительным демиелинизирующим очагам, может быть поставлена под сомнение по нескольким причинам. Во-первых, воспалительные очаги при экспериментальном аллергическом энцефаломиелите (ЭАЭ) также распределены вокруг мелких вен, но при этом ЭАЭ является исключительно аутоиммун-

ной моделью воспалительного демиелинизирующего поражения ЦНС. Во-вторых, аккумуляция железа часто наблюдается при других нейродегенеративных заболеваниях (болезнь Альцгеймера, болезнь Паркинсона), не приводя к демиелинизации. В-третьих, в целом можно проследить корреляцию ХЦСВН с длительностью болезни. Так, не отмечено существенных отличий в частоте ее выявления между пациентами с клинически изолированным синдромом и контрольной группой [5]. По данным других исследователей, частота встречаемости CCSVI при клинически изолированном синдроме составляет 42%, при РС – 62,5%, при этом данный показатель выше среди пациентов с прогрессирующим характером РС по сравнению с непрогредиентным течением [46]. Выявленные ассоциации свидетельствуют о том, что ХЦСВН не является первичным этиологическим фактором РС. В дополнение, при проведении селективной венозной ангиографии стеноз экстракраниальных вен был более типичен для пациентов с длительностью РС более 10 лет, предполагая, что стеноз вен может быть вторичным феноменом при РС [42].

Учитывая противоречивость описанных данных, концепция ХЦСВН вызвала дискуссию среди специалистов, занимающихся проблемой РС. В настоящее время Европейским Обществом нейросонологии и церебральной гемодинамики предложенные критерии ХЦСВН относятся к дискутабельным как с методологическими, так и техническими погрешностями, подчеркивается необходимость уточнения предложенных критериев [6].

В любом случае на настоящий момент стандартная клиническая практика не подразумевает ни обследования пациентов с РС для выявления CCSVI, ни проведения в связи с этим интервенционных процедур [15]. Согласно рекомендациям Европейского кардиоваскулярного и интервенционного радиологического общества, эндоваскулярные дилатационные вмешательства для лечения венозных стенозов у пациентов с РС следует проводить только в рамках тщательно организованных клинических исследований [30].

Таким образом, сосудистая патология при РС, вероятнее всего, является одним из аспектов в сложном каскаде патогенетических событий при данном заболевании. Являются ли три описанных ее проявления тесно связанными между собой явлениями одного патологического процесса (возможно, вторичным по отношению к известным иммунологическим нарушениям при РС) или представляют собой отдельные патологические единицы, предстоит исследовать в дальнейших работах. Отмеченная корреляция распространенной церебральной гипоперфузии с когнитивными нарушениями при РС делает актуальным вопрос о целесообразности нового терапевтического направления: влиянии на перфузию головного мозга с целью улучшения функций при РС. Несмотря на противоречивость вышеприведенных данных, безусловно, сосудистый, гемодинамический подход, возможно, откроет новые перспективы как исследований, так и разработки стратегий лечения при РС.

Список литературы

1. *Кольяк Е.В.* Цереброваскулярные нарушения и нейродегенеративные изменения на поздних стадиях рассеянного склероза. Автореф. дисс. канд. мед. наук. Москва, 2009.

2. *Adhya S., Johnson G., Herbert J. et al.* Pattern of hemodynamic impairment in multiple sclerosis: dynamic susceptibility contrast perfusion MR imaging at 3.0 T. Neuroimage. 2006; 33 (4): 1029–1035.

3. *Aksungar F.B., Topkaya A.E., Yildiz Z. et al.* Coagulation status and biochemical and inflammatory markers in multiple sclerosis. J. Clin. Neurosci. 2008; 15 (4): 393–397.

4. *Allen N.B., Lichtman J.H., Cohen H.W. et al.* Vascular disease among hospitalized multiple sclerosis patients. Neuroepidemiology 2008; 30: 234–238.

5. *Baracchini C., Perini P., Calabrese M. et al.* No evidence of chronic cerebrospinal venous insufficiency at multiple sclerosis onset. Ann. Neurol. 2011; 69: 90–99.

6. *Baracchini C., Valdueza J.M., Del Sette M. et al.* CCSVI and MS: a statement from the European Society of neurosonology and cerebral hemodynamics. J. Neurol. 2012; 259 (12): 2585–2589.

7. *Bartolomei I., Salvi F., Galeotti R. et al.* Hemodynamic patterns of chronic cerebrospinal venous insufficiency in multiple sclerosis. Correlation with symptoms at onset and clinical course. Int. Angiol. 2010; 29: 183–188.

8. *Bastianello S., Romani A., Viselner G. et al.* Chronic cerebrospinal venous insufficiency in multiple sclerosis: clinical correlates from a multicentre study. BMC Neurol. 2011; 11: 132.

9. *Bronnum-Hansen H., Koch-Henriksen N., Stenager E.* Trends in survival and cause of death in Danish patients with multiple sclerosis. Brain. 2004; 127 (Pt 4): 844–850.

10. *Burton J.M., Alikhani K., Goyal M. et al.* Complications in MS patients after CCSVI procedures abroad (Calgary, AB). Can. J. Neurol. Sci. 2011; 38 (5): 741–746.

11. *Christiansen C.F., Christensen S., Farkas D.K. et al.* Risk of arterial cardiovascular diseases in patients with multiple sclerosis: a population-based cohort study. Neuroepidemiology 2010; 35: 267–274.

12. *Craelius W., Migdal M.W., Luessenhop C.P. et al.* Iron deposits surrounding multiple sclerosis plaques. Arch. Pathol. Lab. Med., 1982; 106 (8): 397–399.

13. *D'Haeseleer M., Cambron M., Vanopdenbosch L., De Keyser J.* Vascular aspects of multiple sclerosis. Lancet Neurol. 2011; 10: 657–666.

14. *De Keyser J., Steen C., Mostert J.P., Koch M.W.* Hypoperfusion of the cerebral white matter in multiple sclerosis: possible mechanisms and pathophysiological significance. J. Cereb. Blood Flow Metab. 2008; 28 (10): 1645–1651.

15. *Diaconu C.I., Conway D., Fox R.J., Rae-Grant A.* Chronic cerebrospinal venous insufficiency as a cause of multiple sclerosis: controversy and reality. Curr, Treat. Options Cardiovasc. Med. 2012; 14 (2): 203–214.

16. *Doepp F., Paul F., Valdueza J.M. et al.* No cerebrocervical venous congestion in patients with multiple sclerosis. Ann. Neurol., 2010; 68: 173–183.

17. *Dolic K., Weinstock-Guttman B., Marr K. et al.* Risk factors for chronic cerebrospinal venous insufficiency (CCSVI) in a large cohort of volunteers. PLoS One 2011; 6 (11): e28062.

18. *Filippi M., Rocca M.A.* The multiple sclerosis mystery: is there a vascular component? Lancet Neurol. 2011; 10 (7): 597–598.

19. *Haacke E.M., Garbern J., Miao Y. et al.* Iron stores and cerebral veins in MS studied by susceptibility weighted imaging. Int. Angiol. 2010; 29: 149–157.

20. *Inglese M., Adhya S., Johnson G. et al.* Perfusion magnetic resonance imaging correlates of neuropsychological impairment in multiple sclerosis. J. Cereb. Blood Flow Metab. 2008; 28:164–171.

21. *Khalil M., Teunissen C., Langkammer C.* Iron and neurodegeneration in multiple sclerosis. Mult. Scler. Int. 2011; 2011: 606807.

22. *Koch-Henriksen N., Bronnum-Hansen H., Stenager E.* Underlying cause of death in Danish patients with multiple sclerosis: results from the Danish Multiple Sclerosis Registry. J. Neurol. Neurosurg. Psychiatry 1998; 65 (1): 56–59.

23. *Laupacis A., Lillie E., Dueck A. et al.* Association between chronic cerebrospinal venous insufficiency and multiple sclerosis: a meta-analysis. CMAJ, 2011; 183 (16): E1203–1212.

24. *Law M., Saindane A.M., Ge Y. et al.* Microvascular abnormality in relapsing-remitting multiple sclerosis: perfusion MR imaging findings in normal-appearing white matter. Radiology. 2004; 231: 645–652.

25. *Lazzaro M.A., Zaidat OO., Mueller-Kronast N. et al.* Endovascular therapy for chronic cerebrospinal venous insufficiency in multiple sclerosis. Front. Neurol. 2011; 2: 44.

26. *Mandato K.D., Hegener P.E., Siskin G.P. et al.* Safety of endovascular treatment of chronic cerebrospinal venous insufficiency: a report of 240 patients with multiple sclerosis. J. Vasc. Interv. Radiol. 2012; 23 (1): 55–59.

27. *Marrie R.A., Rudick R., Horwitz R. et al.* Vascular comorbidity is associated with more rapid disability progression in multiple sclerosis. Neurology, 2010; 74 (13): 1041–1047.

28. *Pache M., Kaiser H.J., Akhalbedashvili N. et al.* Extraocular blood flow and endothelin-1 plasma levels in patients with multiple sclerosis. Eur. Neurol. 2003; 49 (3): 164–168.

29. *Patti F., Nicoletti A., Leone C. et al.* Multiple sclerosis and CCSVI: a population-based case control study. PLoS One 2012; 7 (8): e41227.

30. *Reekers J.A., Lee M.J., Belli A.M., Barkhof F.* Cardiovascular and Interventional Radiological Society of Europe commentary on the treatment of chronic cerebrospinal venous insufficiency. Cardiovasc. Intervent. Radiol. 2011; 34 (1): 1–2.

31. *Russo C., Morabito F., Luise F. et al.* Hyperhomocysteinemia is associated with cognitive impairment in multiple sclerosis. J. Neurol. 2008; 255: 64–69.

32. *Sahin S., Aksungar F.B., Topkaya A.E. et al.* Increased plasma homocysteine levels in multiple sclerosis. Mult. Scler. 2007; 13: 945–946.

33. *Saindane A.M., Law M., Ge Y. et al.* Correlation of diffusion tensor and dynamic perfusion MR imaging metrics in normal-appearing corpus callosum: support for primary hypoperfusion in multiple sclerosis. AJNR Am. J. Neuroradiol. 2007; 28 (4): 767–772.

34. *Sheremata W.A., Jy W., Horstman L.L. et al.* Evidence of platelet activation in multiple sclerosis. J. Neuroinflamation. 2008; 5: 27.

35. *Simka M.* Blood brain barrier compromise with endothelial inflammation may lead to autoimmune loss of myelin during multiple sclerosis. Curr. Neurovasc. Res. 2009; 6 (2): 132–139.

36. *Singh A.V., Zamboni P.* Anomalous venous blood flow and iron deposition in multiple sclerosis. J. Cereb. Blood Flow Metab. 2009; 29: 1867–1878.

37. *Talbert D.G.* Raised venous pressure as a factor in multiple sclerosis. Med. Hypotheses 2008; 70 (6): 1112–1117.

38. *Varga A.W., Johnson G., Babb J.S.* White matter hemodynamic abnormalities precede sub-cortical gray matter changes in multiple sclerosis. J. Neurol. Sci. 2009; 282: 28–33.

39. *Waschbisch A., Manzel A., Linker R.A., Lee D.H.* Vascular pathology in multiple sclerosis: mind boosting or myth busting? Exp. Transl. Stroke Med. 2011; 3 (1): 7.

40. *Wattjes M.P., van Oosten B.W., de Graaf W.L. et al.* No association of abnormal cranial venous drainage with multiple sclerosis: a magnetic resonance venography and flow-quantification study. J. Neurol. Neurosurg. Psychiatr., 2011; 82: 429–435.

41. *Weinstock-Guttman B., Ramanathan M., Marr K. et al.* Clinical correlates of chronic cerebrospinal venous insufficiency in multiple sclerosis. BMC Neurol. 2012; 12: 26.

42. *Yamout B., Herlopian A., Issa Z. et al.* Extracranial venous stenosis is an unlikely cause of multiple sclerosis. Mult. Scler. 2010; 16: 1341–1348.

43. *Zamboni P.* The big idea – iron-dependent inflammation in venous disease and proposed parallels in multiple sclerosis. J. R. Soc. Med. 2006; 99: 589–593.

44. *Zamboni P., Galeotti R., Menegatti E. et al.* Chronic cerebrospinal venous insufficiency in patients with multiple sclerosis. J. Neurol. Neurosurg. Psychiatry 2009b; 80: 392–399.

45. *Zamboni P., Menegatti E., Weinstock-Guttman B. et al.* Hypoperfusion of brain parenchyma is associated with the severity of chronic cerebrospinal venous insufficiency in patients with multiple sclerosis: a cross-sectional preliminary report. BMC Med 2011; 9: 22.

46. *Zivadinov R., Marr K., Cutter G. et al.* Prevalence, sensitivity, and specificity of chronic cerebrospinal venous insufficiency in MS. Neurology, 2011; 77 (2): 138–144.

47. *Zivadinov R., Schirda C., Dwyer M.G. et al.* Chronic cerebrospinal venous insufficiency and iron deposition on susceptibility-weighted imaging in patients with multiple sclerosis: a pilot case-control study. Int. Angiol. 2010; 29: 158–175.

Vascular aspects of multiple sclerosis: myth or reality?

A.V. Peresedova, S.N. Kulikova, I.A. Zavalishin

Research Center of Neurology, Russian Academy of Medical Sciences (Moscow)

Key words: multiple sclerosis, vascular disorders, stroke, hypoperfusion, reduced venous blood drainage

The article contains recent literature data concerning vascular aspects of multiple sclerosis (MS). The review provides a summary of three vascular abnormalities described in MS which include increased risk of developing ischaemic stroke, widespread decrease in cerebral perfusion and chronic cerebral venouse insufficiency with the assessment of the endovascular interventions efficacy.

Контактный адрес: Переседова Анастасия Вячеславовна – докт. мед. наук,старш. науч. сотр. 6-го неврологического отд. (нейроинфекционные заболевания) ФГБУ «НЦН» РАМН. 125367, Россия, Москва, Волоколамское ш., д. 80. Тел.: +7 (495) 490-44-45;

Куликова С.Н. – асп. ФГБУ «НЦН» РАМН;

Завалишин И.А. – зав. 6-м неврологическим отд. (нейроинфекционные заболевания) ФГБУ «НЦН» РАМН.

История кафедры нервных болезней Астраханской государственной медицинской академии

В.В. Белопасов

Клиника нервных болезней АГМА

Кафедра нервных болезней Астраханской государственной медицинской академии имеет более чем 90-летнюю историю. Первые 15 коек для неврологических больных в Астрахани были открыты в 1921 г. на базе больницы им. Н.А. Семашко, ранее принадлежавшей Российскому Красному Кресту (главный врач – Р.М. Галкина). Здесь же начала свою работу кафедра нервных болезней, первым руководителем которой стал врач Л.Г. Кравец.

В 1922 г. заведующим кафедрой назначен проф. Х.И. Протопопов, которого уже в 1923 г. сменил проф. И.Б. Гроссман, известный неврологам нашей страны и мира по описанию пальце-болевого рефлекса (аналог симптома Бабинского). В этом же году выходит его монография «Семиотика нервных заболеваний в связи с клиническими методами исследования» (Астрахань, 1923). В этот период много внимания уделялось изучению наследственных заболеваний нервной системы, неврозов, нейроинфекций (малярии, сифилиса). С 1924 по 1929 гг. И.Б. Гроссман – редактор отдела «Неврология и психиатрия» журнала «Медицинское обозрение Нижнего Поволжья». Среди тех, кто имел счастье перенять его богатый клинический опыт, – ординаторы, в будущем известные неврологи Я.Г. Вайнштейн, К.А. Кунаков, Д.Г. Шефер (имя последнего в настоящее время носит Центр неврологии и нейрохирургии в Екатеринбурге).

Наиболее весомый вклад в развитие кафедры неврологии безусловно внесли представители знаменитой Казанской школы, основанной проф. В.М. Бехтеревым. Первый из этой плеяды – астраханец, уроженец села Седлистое Икрянинского района, проф. А.В. Фаворский. Блестяще владея морфологическими методами исследования нервной системы, он внес существенные дополнения в имеющиеся представления о патогенезе компрессии спинного мозга, привнес новое в диагностику и лечение сифилиса, ботулизма. Его воспитанники (проф. Г.В. Первушин и Н.И. Федоров), приехав в Астрахань, основное внимание уделяли разработке различных аспектов краевой патологии (малярии, дизентерии, бруцеллезу).

В 1932 году на базе больницы открыт «Физиотерапевтический институт» (директор – Е.В. Краузе). Клиника нервных болезней располагала прекрасной для того времени водо- и грязелечебницей, начало функционировать нейрохирургическое отделение, в котором работали известные в городе специалисты, сотрудники медицинского института – Н.Т. Соколов и О.В. Сабгайда.

За годы пребывания на кафедре (1932–1943 гг.) проф. Г.В. Первушина неврология как специальность получила в

Коллектив кафедры нервных болезней Астраханской государственной медицинской академии.

В первом ряду слева направо: доцент, к.м.н. Ж.М. Цоцонава; ассистент, к.м.н. Н.В. Ткачева; ассистент, к.м.н. Р.И. Мухамедзянова.

Во втором ряду: ассистент, к.м.н. А.И. Локтионова; доцент, к.м.н. И.Г. Измайлова; доцент, к.м.н. Б.Ф. Филиппов; зав. кафедрой профессор, д.м.н. В.В. Белопасов; ассистент, к.м.н. С.М. Масютина; ассистент, зав. нейрохирургическим отделением ОКБ № 2 В.М. Ноздрин.

Л.Г. Кравец

И.Б. Гроссман

Г.В. Первушин (в середине)

Астрахани всеобщее признание, впервые были подготовлены три кандидата медицинских наук.

В годы Великой Отечественной войны сотрудники кафедры принимали активное участие в восстановлении здоровья защитников нашей Родины и тружеников тыла. Доцент Н.И. Федоров и ассистент П.Г. Лукина являлись ведущими консультантами в эвакогоспиталях Сталинградского фронта. Ассистент Л.К. Шаторицкий находился в действующей армии в рядах Войска Польского. С начала войны физиотерапевтический институт реорганизован во временный госпиталь № 3266, а в 1943 г. – в больницу восстановительной хирургии инвалидов Отечественной войны. В послевоенное время районные лечебные учреждения Астраханской области не имели в своем штате неврологов. Больных консультировали сотрудники кафедры, они же по заданию МЗ РФ выполняли консультативные выезды в Казахстан, Туркестан, населенные пункты Калмыкии.

С 1943 по 1970 г. руководство кафедрой осуществлял Н.И. Федоров. После успешной защиты кандидатской диссертации на тему «Нервная и мышечная система при болезни Кашина-Бека» (1937), он основное внимание уделяет клинической оценке патологии периферической и вегетативной нервной системы.

Совместно с сотрудниками Астраханского лепрозория, преобразованного в 1948 г. в Институт по изучению лепры, глубоко и разносторонне изучаются вопросы патоморфологии, патогенеза, клиники, профилактики и лечения поражения нервной системы при лепре. Защищены две докторские диссертации (Н.И. Федоров – «Неврологические синдромы при лепре», 1946; И.Н. Аламдаров – «Изменения нервной системы при лепре», 1968). Окончательные результаты работы нашли отражение в Большой медицинской энциклопедии, в многотомном руководстве по неврологии, получили положительный отклик у зарубежных исследователей. Было создано новое направление в лепрологии – нейролепрология. Проведенные исследования являются уникальными и не имеют аналогов в отечественной неврологической науке.

Н.И. Федоров

И.Н. Аламдаров

Ученики профессора Н.И. Федорова внесли заметный вклад в изучение клиники поражения звездчатого узла (канд. дисс. Б.Ф. Филиппова), неврологических осложнений при герпесе (канд. дисс. Л.П. Болдырева), мочекаменной болезни (канд. дисс. Г.Н. Карпенко), патологии мышц и периферических нервов у больных лепрой (канд. дисс. Н.К. Вербиной), патоморфологии спинного мозга при экспериметальной лепре крыс (канд. дисс. Ю.Г. Яковлева).

В 1964 г. на кафедре нервных болезней организуется курс медицинской генетики (доц. И.Н. Аламдаров), в 1970 г. – курс детской неврологии (доц. Б.Ф. Филиппов) и нейрохирургии (доц. А.Д. Шиянов). Заведующим кафедрой становится проф. И.Н. Аламдаров. Он сочетает в себе незаурядные способности клинициста и организатора здравоохранения. Под его руководством расширяются и открываются новые неврологические отделения в стационарах города, клиническая больница превращается в специализированный центр по оказанию неврологической и нейрохирургической помощи. Создаются неврологические бригады на городской станции скорой помощи, открывается отделение по лечению больных с острым нарушением мозгового кровообращения. Клиника оснащается современной аппаратурой, организуются электрофизиологическая лаборатория, ангиографический кабинет. Количество коек увеличивается до 190.

В научных исследованиях приоритет отдается краевой патологии. Проводятся исследования по нейролепрологии, профпатологии, изучается неврологическая заболеваемость у рыбаков, судостроителей, рабочих строительных профессий, Астраханского газодобывающего комплекса.

Итогом этой работы стали одна докторская (Ю.Г. Яковлев) и 8 кандидатских диссертаций, опубликованы монографии (В.В. Белопасов и соавт. «Экспериментальная и клиническая фармакология мозгового кровообращения», 1978; Г.Н. Карпенко и соавт. «Применение механотронной техники в медико-биологических исследованиях», 1991).

В 1970 г. во время эпидемии холеры Эль-Тор сотрудники клиники (В.В. Белопасов, Г.Н. Карпенко, Н.К. Вербина, Л.В. Лунева) провели уникальные электрофизиологические исследования, были изучены патогенез и клинические синдромы поражения центральной и периферической нервной системы при данной патологии, динамика их развития на разных стадиях заболевания и в ходе лечения. Определены критерии выздоровления, эффективности проводимой терапии.

Еще одно важное событие – публикация монографий «Эпилепсия у взрослых» (1971) и «Эпилептические синдромы» (1976). Их автор – профессор А.И. Болдырев – выпускник Астраханской государственной медицинской академии.

В эти же годы большое внимание уделялось изучению патологии вегетативной (Б.Ф. Филиппов), сосудистой нервной системы (В.В. Белопасов, Ю.Г. Винникова), неврологических осложнений остеохондроза (Ю.Г. Яковлев, С.Н. Шапошникова).

Клиника нервных болезней была достойно представлена на прошедшей в 1979 г. в Астрахани Всероссийской конференции неврологов «Пароксизмальные вегетативные нарушения».

В 1980–1990 гг. проведен большой объем исследований в области ангионеврологии (А.В. Батаев, Е.А. Каховский, Г.Н. Карпенко), нейрогенетики (Н.К. Вербина, Э.М. Насыров), нейроиммунологии (В.В. Белопасов, Е.Б. Пухов), нейроонкологии (Л.П. Болдырев, А.Д. Шиянов), эпидемиологии хронических нейроинфекций – рассеянного склероза, бокового амиотрофического склероза (А.И. Локтионова, В.В. Белопасов), пароксизмальным состояниям у детей (Б.Ф. Филиппов).

В знак признания заслуг профессора И.Н. Аламдарова Областная больница № 2 (клиническая база кафедры нервных болезней) названа его именем. В 1994 г. проф. И.Н. Аламдаров посмертно удостоен звания Почетного Гражданина г. Астрахани.

В 1993 г. кафедру возглавил профессор В.В. Белопасов. На протяжении многих лет с ним работали 8 сотрудников, с 2010 г. их число возросло до 10. В этот период, помимо классического академического преподавания, овладение специальностью осуществляется в интернатуре, ординатуре, аспирантуре. Ежегодно проводятся тематические циклы усовершенствования врачей-неврологов, первичная специализация по неврологии, организуются научно-практические конференции. Врачи активно вовлекаются в работу областного Общества неврологов. Заведующий кафедрой является Председателем регионального общества, членом Президиума правления Всероссийского общества неврологов, Научного совета по неврологии Российской Федерации.

В связи с созданием новых факультетов расширяется клиническая база. Преподавание, лечебно-консультативная работа осуществляются в пяти стационарах города. Модернизируется техническое оснащение стационаров, в диагностическом процессе используются новые методы исследования, включая КТ и МРТ. Практические врачи активно привлекаются к научно-исследовательской работе. Основными направлениями научного поиска становятся сосудистые, демиелинизирующие, дегенеративные и наследственные заболевания нервной системы; неврологические осложнения при заболеваниях внутренних органов; патология детского возраста; нейроиммунология.

Профессор В.В. Белопасов с будущими неврологами – членами студенческого научного кружка.

Разрабатываются и внедряются новые методы диагностики и лечения. Результаты клинико-лабораторного скрининга эмбриональных, онко- и нейроспецифических белков в сыворотке крови и ликворе больных, имеющих неврологические и психические заболевания (лаборатория иммунохимии научного центра социальной и судебной психиатрии МЗ РФ, Москва – академик В.П. Чехонин, кафедра нервных болезней АГМА – профессор В.В. Белопасов, 1990–2008 гг.), позволили рекомендовать их в качестве маркеров для оценки степени и характера повреждения структур мозга (деструкции, воспаления, пролиферации), выраженности общего и местного иммунного ответа, степени злокачественности (прогрессии) опухолей ЦНС, нарушения проницаемости ГЭБ в направлении мозг–ликвор, мозг–кровь.

Использование нейроиммунологических тестов дало возможность выявлять «латентные» формы развития аутоиммунных реакций со стороны центральной и периферической нервной системы при туберкулезе (Ж.М. Цоцонава, Г.Н. Бабич), лепре (Ю.Г. Андросюк), эпилепсии (Н.С. Костина).

Активно изучаются различные формы перинатальной патологии (А.С. Ашкамалов, Г.Р. Нураденова, Т.А. Чикина, Т.Н. Симонова), пороки развития ЦНС (Н.В. Ткачева, И.В. Сопрунова). К приоритетным отнесены исследования по эпилепсии (доц. Ж.М. Цоцонава), черепно-мозговой травме, психосоматике (И.Г. Измайлова), цереброваскулярной патологии (А.Ю. Подлипалин, Е.Ю. Подлеснова, С.М. Масютина), демиелинизирущим заболеваниям ЦНС (А.И. Локтионова, Е.Н. Журавлева, Б.Ф. Филиппов), соматоневрологии (Р.И. Мухамедзянова, Н.П. Нугманова), ней-

рореабилитации (О.А. Лазарева). Защищены одна докторская (доц. И.Г. Измайлова), 24 кандидатских диссертаций. Результаты последних исследований отражены в 8 монографиях, многочисленных публикациях, доложены на национальных, международных конгрессах и конференциях. Издано более 10 методических рекомендаций для практических врачей.

Открытие в Астрахани Федерального Центра сердечно-сосудистой хирургии (2009) поставило перед сотрудниками кафедры новые задачи, главнейшими из которых является изучение нерешенных аспектов патогенеза, профилактики и лечения кардионеврологических осложнений. Много внимания уделяется современным, инновационным технологиям оказания неотложной помощи, реабилитации больных с острыми нарушениями мозгового кровообращения, новорожденных с низкой и экстремально низкой массой тела, детей с орфанными заболеваниями, пороками развития ЦНС, внедрению новых организационных форм, созданию регионарных регистров по социально значимым формам патологии. Одно из основных направлений научного поиска – изучение психовегетативных расстройств у взрослых и детей.

На протяжении десятилетий кафедра плодотворно сотрудничает с Научным центром неврологии РАМН, Институтом мозга, НИИ психоневрологии им. В.М. Бехтерева (Санкт-Петербург), медицинскими университетами Москвы, Санкт-Петербурга, Саратова, Самары, Казани, Уфы, ведущими нейрохирургическими центрами нашей страны. Активные деловые контакты поддерживаются с неврологами Южного федерального округа РФ, Северного Кавказа, Прикаспийских стран, Урала, Сибири, ближнего и дальнего зарубежья. На совместных научно-практических конференциях обсуждаются наиболее актуальные вопросы современной неврологии, перспективы ее развития, формы участия в научно-исследовательской работе. С помощью телемостов осуществляется консультация больных, проводятся тематические лекции.

Большое внимание уделяется подготовке студентов, интернов, ординаторов, аспирантов. Всем предоставляется возможность дополнительного, углубленного изучения предмета, занятий научно-исследовательской работой, проводятся еженедельные клинические разборы, тематические конференции. Основной учебной базой являются неврологические отделения Областной Александро-Мариинской и городской детской клинической больницы № 2. Научный студенческий кружок (руководитель – доц. Ж.М. Цоцонава) пользуется большой популярностью и входит в число лучших в академии.

На кафедре проходят специализацию и усовершенствование врачи Астрахани, Астраханской области, Северного Кавказа, Калмыкии. Проводится большой объем консультативной работы, внедряются новые технологии, стандарты лечения больных с заболеваниями центральной и периферической нервной системы. С 2013 г. подготовка и переподготовка врачей-неврологов осуществляется на курсе последипломного образования.

Есть уверенность, что новое поколение продолжит традиции кафедры, преумножит ее достижения. Лицо будущего, перспективы развития определяет талантливая молодежь.

Контактный адрес: Белопасов Владимир Викторович – докт. мед. наук, проф., зав. кафедрой неврологии и нейрохирургии с курсом последипломного образования Астраханской государственной медицинской академии.
410000, Россия, г. Астрахань, ул. Бакинская, д. 121. Тел.: +7 (905) 362-99-84.

Международный курс «Nexus Medicus»

В.В. Машин, Е.В. Гнедовская

В целях развития научных связей между Институтом медицины, экологии и физической культуры Ульяновского государственного университета, Научным центром неврологии РАМН (НЦН РАМН, Москва) и Клиникой Мэйо (Рочестер, Минессота, США) в г. Ульяновске прошел Международный курс «Nexus Medicus». «Nexus» – точка соприкосновения врачей разных специальностей для обсуждения актуальных вопросов ангиологии. Кроме того, «Nexus» – это точка соединения ученых России и США.

Проведению курса предшествовала большая подготовительная работа. Решающую роль сыграла инициатива выпускника УлГУ А.К. Курклинского и переговоры, которые провела в 2011 г. проф. кафедры неврологии, нейрохирургии, физиотерапии и ЛФК УлГУ Л.А. Белова во время своей научной стажировки в Клинике Мэйо.

Международный курс «Nexus Medicus» – это международное партнеринг-мероприятие, нацеленное на активизацию обучающих, научных и деловых контактов организаций в сфере неврологии и сердечно-сосудистой медицины.

В связи с этим основную программу курса предварило рабочее совещание, целью которого было обсуждение перспектив и направлений совместной деятельности.

На совещании с приветственным словом выступили заместитель главы администрации Ульяновска О.В. Мидленко, президент УлГУ, проф. Ю.В. Полянсков, ректор УлГУ, проф. Б.М. Костишко, директор института медицины, экологии и физической культуры УлГУ, проф. В.И. Мидленко, заместитель министра здравоохранения Ульяновской области Ю.М. Егорушин.

По словам ректора УлГУ Б.М. Костишко, Ульяновский государственный университет придает большое значение развитию образовательных, научных, технических и культурных связей со странами ближнего и дальнего зарубежья и рассматривает возможность установления взаимовыгодного сотрудничества с США как одно из приоритетных направлений международного сотрудничества университета в целом и института медицины, экологии и физической культуры в частности.

Заместитель директора по науке НЦН РАМН, чл.-корр. РАМН, проф. М.А. Пирадов рассказал о достижениях отечественной неврологической науки, о вкладе научного центра в нейронауки. От НЦН РАМН М.А. Пирадов преподнес символичный подарок к 25-летнему юбилею УлГУ.

С приветственным словом выступил директор сосудистого центра им. Гонда Клиники Мэйо, проф. Л. Купер.

Участники единодушно отметили, что подобное сотрудничество в области здравоохранения имеет важное значение как для региона, так и для страны в целом.

В завершение встречи перед коллегами выступил заведующий кафедрой неврологии, нейрохирургии, физиотерапии и лечебной физкультуры медицинского факультета УлГУ, проф. В.В. Машин, который пожелал всем плодотворной работы и выразил надежду на дальнейшее сотрудничество.

Официальное открытие Международного курса «Nexus Medicus» состоялось в присутствии около 1 000 слушателей. К аудитории с приветственным телеобращением и лекцией на тему «Частые вопросы ведения неразорвавшихся внутричерепных аневризм» обратился проф. Р. Браун.

Заседание Генеральной сессии продолжили доклады чл.-корр. РАМН, проф. М.А. Пирадова «Синдром полиорганной недостаточности при тяжелых формах инсульта», зав. кафедрой неврологии, нейрохирургии, физиотерапии и ЛФК УлГУ, проф. В.В. Машина «Региональная стратегия профилактики сердечно-сосудистых заболеваний» и директора сосудистого центра им. Гонда проф. Л. Купера «Артериит Такаясу».

В перерыве заседаний проходили «Встречи с профессором», организованные в холле заседаний, на которых каждый мог в свободной форме обсудить интересующие его вопросы.

Заседание продолжили доклады к.м.н. Е.В. Гнедовской «Диагностика смерти мозга в России», асс. проф. Р. Шепарда «Новые подходы к лечению артериальной гипертензии», асс. проф. Дж. Бауера «Клиника Мэйо в мировом здравоохранении: интернет консультации, направление пациентов и международные услуги».

На заседаниях двух параллельных сессий рассматривались вопросы неврологии и кардиологии: «Диабетические нейропатии: классификация, клиническая картина и патофизиология» (проф. Дж. Дик), «Генная терапия при боковом амиотрофическом склерозе» (д.м.н. М.Н. Захарова), «Прогресс в использовании стволовых клеток при лечении болезни Паркинсона» (асс. проф. Джеймс Бауэр), «Ишемический инсульт: диссекция артерий» (проф. Л.А. Калашникова), «Тромболитическая терапия ишемического инсульта: факторы индивидуальной эффективности и безопасности» (к.м.н. М.А. Домашенко), «Церебральная венозная дисциркуляция» (д.м.н. Л.А. Белова), «Современный обзор антикоагуляционной терапии» (д-р Ф. Шамун), «Сосудистая медицина в Клинике Мэйо: наследие Алена-Баркера-Хайнса» (проф. Р. Макбейн), «Новое в ядерной кардиологии» (проф. Т. Миллер), «Периферические заболевания артерий: современный обзор» (асс. проф. А. Курклинский), «Артериальные заболевания нижних конечностей» (асс. проф. Р. Шепард), «Неинвазивные исследования при заболеваниях артерий» (д-р Ф. Шамун), «Обследование больных с хронической коронарной болезнью: все ли дело в ишемии?» (проф. Т. Миллер), «Тотальное выявление всех неврологических и сердечных повреждений при реваскуляризации сонных артерий: ключ к оптимизации?» (проф. Дж.Л. Блекшир), «Роль среднего медицинского персонала в интенсивном лечении сердечно-сосудистых больных» (В. Манн, Госпиталь Ветеранов, Оклахома Сити, США), «Миофасциальный болевой синдром» (проф. Г.А. Иваничев).

26 апреля 2013 г. состоялось заседание Заключительной сессии Международного курса «Nexus Medicus»: «Почечная гипертензия: когда и как лечить» (асс. проф. Р. Шепард), «Новое в вопросе факторов риска болезни Паркинсона» (асс. проф. Дж. Бауэр), «Миокардиты: современный научный обзор» (проф. Л. Купер), «Венозный тромбоэмболизм» (проф. Роберт Макбейн), «Фильтры нижней полой вены» (проф. Х. Бьернсон), «Окклюзивная болезнь тибиальных артерий» (проф. Х. Бьернсон), «Лечение воспалительных периферических нейропатий), (проф. Дж. Дик), «Венозный тромболиз и аппаратная тромбэктомия» (проф. Х. Бьернсон), «Нейропротективная терапия нарушений мозгового кровообращения. Результаты программы «Сокол» (проф. Г.Р. Табеева).

По материалам курса выпущен «Сборник презентаций и тезисов» в 3-х частях, проведена постерная сессия.

С заключительным словом выступили асс. проф. А. Курклинский (Клиника Мэйо) и профессор В.В. Машин (Ульяновск, Россия), которые поблагодарили всех за организацию и участие в проведении Международного курса «Nexus Medicus».

Было подчеркнуто, что проведение совместного заседания ведущих ученых НЦН РАМН, Клиники Мэйо и УлГУ, представителей научной общественности и практического здравоохранения послужат важной вехой интеграции фундаментальной и прикладной науки, развитию новых медицинских технологий и совершенствованию подготовки высококвалифицированных кадров в Ульяновске и регионах России.

Контактный адрес: Машин Виктор Владимирович – докт. мед. наук, проф., зав. каф. неврологии, нейрохирургии, физиотерапии и лечебной физкультуры ФГБОУ ВПО «УлГУ» Минздравсоцразвития России.
432970, Россия, г. Ульяновск, ул. Льва Толстого, д. 42. Тел.: +7 (8422) 45-45-52;

Гнедовская Е.В. – канд. мед. наук, ученый секретарь ФГБУ «НЦН» РАМН.

Премия имени профессора П.Я. Гапонюка в области сосудистой патологии мозга

В память об известном российском ученом, докторе медицинских наук, профессоре Петре Яковлевиче Гапонюке Совет директоров компании ФИРН М и родные Петра Яковлевича совместно с Научным центром неврологии РАМН в июне 2011 г. приняли решение об учреждении Премии имени профессора П.Я. Гапонюка за исследования и разработки в области сосудистой патологии мозга.

Премия является фактом признания заслуг отечественных ученых и специалистов перед российским обществом. Лицам, удостоенным премии, вручаются денежное вознаграждение, диплом лауреата премии и памятная награда. Соискатели премии – отдельные лица и коллективы, исследования которых внесли значительный вклад в развитие учения о сосудистой патологии мозга, а также в разработку образцов медицинского оборудования, лекарственных препаратов, методов диагностики, лечения и профилактики сосудистых заболеваний мозга.

В 2011 г. в рамках II Национального конгресса «Неотложные состояния в неврологии» состоялось первое вручение премии имени профессора П.Я. Гапонюка. Первая премия вручена сотрудникам Казанского государственного медицинского университета, Военно-медицинской академии им. С.М. Кирова. Вторая премия вручена сотрудникам ФГБУ «Научный центр неврологии» РАМН. Третья премия – сотрудникам Ярославской государственной медицинской академии.

Петр Яковлевич Гапонюк родился 8 июня 1941 г. в Киеве в семье потомственных медиков и с ранних лет связывал свое будущее с медициной. Сфера научных интересов Петра Яковлевича включала в себя широкий спектр проблем здравоохранения. Так, П.Я. Гапонюк достиг выдающихся результатов в области диагностики. Он разработал методы фармакоангиографии при помощи тканевого гормона брадикинина и предложил дифференциальную диагностику доброкачественных и злокачественных новообразований с помощью данного метода. Совместно с талантливым биохимиком Д.Б. Сапрыгиным разработана методика диагностики инфаркта миокарда, основанная на биохимических исследованиях крови. Профессор Гапонюк – основатель научной школы физиорефлексотерапии, ученый, который обосновал механизмы лечебного действия электромагнитных волн миллиметрового диапазона нетепловой интенсивности.

П.Я. Гапонюк широко известен также как специалист по акупунктурной терапии. Под его руководством были созданы и запущены в производство не имеющие мировых аналогов препараты на основе интерферона: противовирусное средство Гриппферон, глазные капли Офтальмоферон и противогерпетическая мазь Герпферон. В общей сложности он разработал более 30 новых лекарственных средств, большая часть которых – оригинальные препараты.

Премия имени профессора П.Я. Гапонюка учреждена с целью дальнейшего продолжения и развития дела талантливого человека и ученого.

Подробная информация об условиях и порядке присуждения **Премии имени профессора П.Я. Гапонюка в 2013 г.** размещена на сайтах Научного центра неврологии РАМН (www.neurology.ru) и компании ФИРН М (www.firnm.ru).

ИНСТРУКЦИЯ ДЛЯ АВТОРОВ

Журнал «Анналы клинической и экспериментальной неврологии» публикует статьи по всем проблемам заболеваний центральной и периферической нервной системы, фундаментальных нейронаук, истории неврологии, деятельности неврологических кафедр страны, а также по смежным с другими медицинскими специальностями проблемам.

В журнале публикуются передовые и оригинальные статьи, научные обзоры, лекции, клинические разборы, дискуссионные точки зрения, письма в редакцию и другие материалы. Все представляемые материалы проходят обязательное рецензирование и обсуждаются редакционной коллегией.

Общие правила. Рукопись должна быть представлена в двух экземплярах, напечатана 12-м кеглем через два межстрочных интервала на одной стороне белой бумаги форматом А4 (210 х 295 мм) с полями 2,5 см со всех сторон текста. Она должна включать: 1) титульный лист; 2) резюме; 3) ключевые слова и сокращенный заголовок; 4) введение; 5) материалы и методы; 6) результаты; 7) обсуждение; 8) библиографический указатель; 9) таблицы; 10) подписи к рисункам; 11) иллюстрации.

К рукописи в обязательном порядке прилагается электронная версия, идентичная печатной, – на электронном носителе либо в виде файла (файлов), присланного в редакцию по электронной почте.

К статье необходимо приложить официальное направление учреждения, в котором проведена работа. На первой странице статьи должна быть подпись научного руководителя или иного официального лица, заверенная круглой печатью учреждения. На последней странице – подпись ответственного (корреспондирующего) автора.

Титульный лист должен содержать: 1) название статьи – информативное и достаточно краткое; 2) фамилии и инициалы авторов; 3) полное название учреждения, в котором выполнялась работа; 4) фамилию, имя, отчество, полный почтовый адрес с индексом, номера телефонов и факса, адрес электронной почты автора, ответственного за контакты с редакцией; должность и место работы соавторов; 5) сокращенный заголовок (колонтитул) для помещения в верхней части страницы журнала.

Резюме печатается на отдельной странице, оно должно быть четким, информативным, компактным и полностью отражать основное содержание статьи. В нем следует избегать неконкретных выражений типа «в статье обсуждаются вопросы...», «разбирается проблема...» и т.п. Объем резюме – не более 200–250 слов. На этой же странице помещаются **ключевые слова** (от трех до десяти), способствующие индексированию статьи в информационно-поисковых системах.

Обязательно представление резюме **на английском языке,** включая название статьи и учреждений, фамилии авторов и ключевые слова (при необходимости этот текст будет редактироваться).

Текст. Объем оригинальной статьи, как правило, не должен превышать 10–12 страниц, объем клинических разборов – 5–8 страниц, объем лекций и научных обзоров – 12–15 страниц.

Оригинальные статьи должны иметь следующую структуру:

Введение. В нем формулируются цель и необходимость проведения исследования, кратко освещается состояние вопроса со ссылками на наиболее значимые и по возможности недавние публикации.

Материалы (характеристика больных) и методы. Приводятся количественные и качественные характеристики больных (обследованных лиц), характеристика экспериментального материала, четко описываются все методы исследований, применявшихся в работе, включая методы статистической обработки данных. Описание методов исследования должно давать возможность их воспроизведения. При упоминании аппаратуры и новых лекарств в скобках указываются производитель и страна.

Результаты работы. Представляются в логической последовательности в тексте, таблицах и на рисунках. В тексте не следует повторять все данные из таблиц и рисунков, надо упоминать только наиболее важные из них. В рисунках не следует дублировать данные, приведенные в таблицах. Подписи к рисункам и описание деталей на них под соответствующей нумерацией надо представлять на отдельной странице. Величины измерений должны соответствовать Международной системе единиц (СИ). Место, где в тексте должны быть помещены рисунок или таблица, отмечается на поле страницы квадратом, в котором дается номер рисунка или таблицы.

Обсуждение. В данном разделе необходимо обобщить и подчеркнуть новые и наиболее важные аспекты результатов проведенного исследования, обязательно в сопоставлении с данными других исследователей. Не следует повторять сведения, уже приводившиеся в разделе «Введение», а также дублировать подробные данные из раздела «Результаты». В обсуждение можно включить обоснованные рекомендации и краткое заключение. При сравнительно небольшом объеме статьи разделы «Результаты» и «Обсуждение» могут быть объединены.

Таблицы. Каждая из них печатается на отдельной странице через два интервала и должна иметь название и порядковый номер соответственно первому упоминанию ее в тексте. Каждый столбец в таблице должен иметь краткий заголовок (при необходимости в таблицах можно использовать аббревиатуры). Все разъяснения,

включая расшифровку аббревиатур, надо размещать в сносках. В таблицах желательно указывать статистические методы, использованные для представления вариабельности данных и значимости полученных различий.

Иллюстрации (рисунки, диаграммы, фотографии) представляются в двух экземплярах. Фотографии должны быть выполнены в глянцевом варианте, представлены на электронном носителе с разрешением не менее 300 dpi (1:1). На оборотной стороне иллюстраций мягким карандашом необходимо указать фамилию автора (только первого), номер рисунка, обозначить его верх. Рисунки не должны быть перегружены текстовыми надписями.

Подписи к иллюстрациям. Печатаются на отдельной странице через два межстрочных интервала с нумерацией арабскими цифрами соответственно номерам рисунков. Подпись к каждому рисунку состоит из его названия и легенды, разъясняющей части рисунка, символы, стрелки и другие детали, которые могут быть неясны широкой аудитории читателей. В подписях к микрофотографиям указываются окраска (при необходимости) и степень увеличения.

Библиография (список литературы) печатается на отдельном листе или листах через два межстрочных интервала, каждый источник с новой строки под порядковым номером. В списке все работы перечисляются по алфавитному принципу: сначала отечественные авторы (или зарубежные, чьи работы опубликованы на русском языке), затем – зарубежные. При упоминании отдельных фамилий авторов в тексте им должны предшествовать инициалы (фамилии иностранных авторов при этом приводятся в оригинальной транскрипции). В тексте статьи библиографические ссылки даются арабскими цифрами в квадратных скобках. В списки литературы не рекомендуется включать диссертационные работы, т.к. ознакомление с ними затруднительно.

Порядок составления списка следующий: а) автор(ы) книги или статьи; б) название книги или статьи; в) выходные данные. При авторском коллективе до четырех человек включительно упоминаются все авторы (с инициалами после фамилий), при больших авторских коллективах упоминаются три первых автора и добавляется «и др.» (в иностранной литературе «et al.»). Если в качестве авторов книг выступают их редакторы или составители, после фамилии последнего из них в скобках следует ставить «ред.» (в иностранных ссылках «ed.»).

В библиографическом описании книги (после ее названия) приводятся город, где она издана, после двоеточия – название издательства, после запятой – год издания. Если ссылка дается на главу из книги, сначала упоминаются авторы и название главы, после точки – с заглавной буквы ставится «В кн.:» («In»:) и фамилия(и) автора(ов) или редактора(ов), затем название книги и ее выходные данные.

В библиографическом описании статьи из журнала (после ее названия) приводятся сокращенное название журнала и год издания (между ними знак препинания не ставится), затем после точки с запятой – номер отечественного журнала (для иностранных журналов номер тома), после двоеточия помещаются цифры первой и последней (через тире) страниц.

Примеры библиографического оформления источников:

Книги

1. *Ганнушкина И.В., Лебедева Н.В.* Гипертоническая энцефалопатия. М.: Медицина, 1987.

2. *Вольф П.* Эпилепсия чтения. В кн.: Темин П.А., Никанорова М.Ю. (ред.) Диагностика и лечение эпилепсий у детей. М.: Можайск-Терра, 1997: 188–195.

3. *Harding A.E.* The hereditary ataxias and related disorders. Edinburgh: Churchill Livingstone, 1984.

4. *Goldman S.M., Tanner C.* Etiology of Parkinson's disease. In: Jankovic J., Tolosa E. (eds.) Parkinson's disease and movement disorders. 3d ed. Baltimore: Williams & Wilkins, 1998: 133–158.

Журналы

1. *Сергеев Д.В., Лаврентьева А.Н., Кротенкова М.В.* Методика перфузионной компьютерной томографии в диагностике острого ишемического инсульта. Анналы клин. и эксперим. неврологии 2008; 3 (2): 30–37.

2. *Block W., Karitzky J., Traber F. et al.* Proton magnetic resonance spectroscopy of the primary motor cortex in patients with motor neuron disease. Arch. Neurol. 1998; 55: 931–936.

Тезисы докладов

1. *Веделаев В.Р., Петров Н.Ю., Ростиславский Н.А. и др.* Клинические и биохимические особенности миодистрофии Дюшенна. В сб.: Миология на рубеже веков. Мат–лы 2-й Всерос. научно-практич. конф. М., 12–14 июля, 1990: 14–15.

2. *Markova E.D., Miklina N.I., Slominsky P.A. et al.* Phenotypic polymorphism in large Russian families with dopa-responsive dystonia. In: Eur. J. Neurol. 2005; 12 (Suppl. 2: Proceedings of the IX Congress of the European Federation of Neurological Societies): A99–A100.

Электронные публикации и базы данных

1. *Shulman L.M., Gruber-Baldini A.L., Anderson K.E. et al.* The evolution of disability in Parkinson's disease. Mov. Disord. 2008: epub ahead.

2. Ataxia. http://www.wemove.org/ataxia/

Редколлегия оставляет за собой право сокращать и редактировать статьи.

Статьи, ранее опубликованные или направленные в другой журнал либо сборник, не принимаются.

Статьи, оформленные не в соответствии с указанными правилами, возвращаются авторам без рассмотрения.

Takeda

КАРДИОМАГНИЛ®

Дарит вам время

Уникальная низкодозовая комбинация АСК и гидроксида магния для первичной и вторичной профилактики тромбообразования

- Антацидный компонент препарата – гидроксид магния снижает ульцерогенное действие кислоты на слизистую желудка*
- Специальные кардиологические дозировки – 75 мг и 150 мг, соответствующие международным стандартам:
  - ацетилсалициловая кислота 75 мг + магния гидроксид 15,2 мг
  - ацетилсалициловая кислота 150 мг + магния гидроксид 30,39 мг

* РМЖ, Т 17, №9, 2009 г., Варткин А, Л. «Безопасность и фармакоэкономическая эффективность применения различных препаратов АСК у пациентов с ИБС» с. 1–6.

Сокращённая инструкция по медицинскому применению препарата. Показания к применению: профилактика ССЗ при наличии факторов риска, тромбоза кровеносных сосудов, тромбоэмболии. **Противопоказания:** повышенная чувствительность к АСК, вспомогательным веществам препарата и другим НПВП, кровоизлияние в головной мозг; бронхиальная астма, индуцированная приёмом салицилатов и НПВП; эрозивно-язвенное поражение ЖКТ (в фазе обострения); желудочно-кишечное кровотечение; тяжёлая почечная недостаточность; беременность (I и III триместры); период лактации; возраст до 18 лет. **Способ применения и дозы:** таблетки проглатывают целиком, заливая водой, Таблетку можно разломить пополам, разжевать или предварительно растереть. Первичная профилактика ССЗ, при наличии факторов риска (например, сахарный диабет, гиперлипидемия, АГ, ожирение, курение, пожилой возраст) – 1 таблетка 150 мг в первые сутки, затем по 1 таблетке 75 мг 1 раз в сутки. Профилактика повторного инфаркта миокарда, тромбоза и тромбоэмболии после хирургических вмешательств на сосудах – 1 таблетка, содержащего АСК в дозе 75–150 мг 1 раз в сутки. **Побочное действие:** аллергические реакции, тошнота, изжога, болевые ощущения в области живота, язвы слизистой оболочки желудка и двенадцатиперстной кишки, желудочно-кишечные кровотечения, бронхоспазм, повышенная кровоточивость. **С осторожностью:** при подагре, гиперурикемии, наличии в анамнезе язвенных поражений ЖКТ или желудочно-кишечных кровотечений, почечной и/или печёночной недостаточности, бронхиальной астмы, сенной лихорадки, полипоза носа, аллергических состояниях, во II триместре беременности. **Полная информация по препарату в инструкции по медицинскому применению.**

ООО «Такеда Фармасьютикалс»: 119048, Москва, ул. Усачёва, 2, стр. 1, тел./факс +7 (495) 933 5511. Рег. уд. П № 013875/01. Информация для специалистов здравоохранения. Дата выпуска рекламы: июль 2013 г.

ИМЕЮТСЯ ПРОТИВОПОКАЗАНИЯ. НЕОБХОДИМО ПРОКОНСУЛЬТИРОВАТЬСЯ СО СПЕЦИАЛИСТОМ

Российская академия медицинских наук

ФГБУ «Научный центр неврологии» РАМН

Научный совет Российской Федерации по неврологии

Международная Ассоциация организаций в области неврологии и нейронаук

МАНН

III Всероссийская конференция с международным участием

16 - 17 декабря 2013 года

НЕЙРОИНФЕКЦИИ

ДЕМИЕЛИНИЗИРУЮЩИЕ, ПРИОННЫЕ И ВИРУСНЫЕ ЗАБОЛЕВАНИЯ НЕРВНОЙ СИСТЕМЫ

Основные направления научной программы:

1. Демиелинизирующие заболевания нервной системы у взрослых и детей.
2. Полиневропатии.
3. Прионные заболевания.
4. Вирусные заболевания нервной системы: новые возможности диагностики, лечения и вакцинопрофилактики.
5. Комплексная реабилитация пациентов, перенесших нейроинфекции.
6. Фармакотерапия: 1) Лечение болевых синдромов
   2) Лечение симптоматических эпилепсий
   3) Нейропротекция
   4) Антибиотики
   5) Иммуномодуляторы

В Конференции запланированы доклады ученых ведущих научных и клинических центров России. Программа включает пленарные и научные сессии, школы и специальные симпозиумы. Конференция имеет междисциплинарный характер и соберет широкий круг специалистов – неврологов, инфекционистов, эпидемиологов, вирусологов, педиатров, реабилитогов, врачей функциональной диагностики, занимающихся вопросами нейроинфекций.

Материалы Конференции (аннотированные доклады в виде статей и тезисы) будут опубликованы в Сборнике статей и тезисов по материалам Конференции «Нейроинфекции. Демиелинизирующие, прионные и вирусные заболевания нервной системы».

Научные работы принимаются Оргкомитетом через регистрационную форму по ссылке **РЕГИСТРАЦИЯ ПУБЛИКАЦИЙ**, представленной на сайте **www.neurology.ru**, с соблюдением правил оформления публикаций, указанных в регистрационной форме.

Место проведения: Здание Правительства Москвы (ул. Новый Арбат, д. 36/9)

ОРГКОМИТЕТ КОНФЕРЕНЦИИ:
Тел.: (499) 740 8079
e-mail: **nko@neurology.ru**, www.neurology.ru
Научно-координационный отдел ФГБУ «НЦН» РАМН
Князева Наталья Михайловна,
Молькова Екатерина Леонидовна

ТЕХНИЧЕСКИЙ ОГРАНИЗАТОР:
ООО «ДИАЛОГ»
Тел./факс: (495) 631 7383
e-mail: **dialog2008@inbox.ru, tv_press@inbox.ru**,
www.expodialog.ru

ФАРМАСОФТ
энергия инноваций для здоровья

МЕКСИДОЛ®

Возрождая
ЭНЕРГИЮ ЖИЗНИ

Эталон антиоксидантной нейропротекции

Применение Мексидола ® в неврологии:

- Острые нарушения мозгового кровообращения
- Энцефалопатии различного генеза
- Черепно-мозговая травма и ее последствия
- Легкие когнитивные расстройства атеросклеротического генеза
- Синдром вегетативной дистонии
- Тревожные расстройства при невротических и неврозоподобных состояниях

В клинической практике с 1996 года

www.mexidol.ru
www.pharmasoft.ru

ПРОФЕССИОНАЛЬНОЕ ВРАЧЕБНОЕ ИЗДАНИЕ

Медицинская газета®

В тематических разделах «Конспект врача», «Здравоохранение», «Наука и практика», «Медицина и власть», «Время и мы», «Мир и здоровье», «Страница фармацевта» освещаются как самые современные методы диагностики и лечения, так и разнообразная жизнь медицинского сообщества.

объем издания: 16 полос

Почтовые подписные индексы
В Объединенном каталоге «Пресса России»:
50075 – помесячно, **32289** – полугодовая,
42797 – подписка на 2013 год

Подписку можно оформить также через редакцию газеты или через альтернативное подписное агентство в вашем городе.

Подробности подписки на электронную версию «МГ» – на сайте редакции: www.mgzt.ru

Бол. Сухаревская пл., 1/3, Москва 129090.
Тел./факс: (495) 608 86 95, подписка: (495) 608 84 89, реклама: (495) 608 85 44
e-mail:mggazeta@post.ru

Evrika.ru+
профессиональная социальная сеть для врачей

Что для юзера
ВОРЛД ВАЙД ВЕБ

WWW

то для врача
АНОМАЛЬНЫЙ КАРДИОРИТМ

Зарегистрировавшись на Evrika.ru, Вы получаете:

- доступ к уникальной информации на ежедневной основе,
- бесплатную подписку на обзоры отечественной и зарубежной медицинской прессы и профессиональной литературы,
- бесплатную подписку на обзоры ярких материалов западной прессы,
- возможность коммуникации с лидерами мнений (просмотреть материалы, задать вопросы),
- on-line справочник лекарственных препаратов — более 75000 наименований
- обзор ведущих конференций, а также просмотр on-line трансляций,
- возможность прямого общения с представителями медицинских ассоциаций и организаций.

МЫ ГОВОРИМ С ВРАЧАМИ НА ОДНОМ ЯЗЫКЕ

АНВИФЕН®

современный ноотроп с анксиолитическим эффектом*

Действие:

- транквилизирующее
- антиагрегантное
- противосудорожное

Имеет уникальную детскую дозировку 50 мг

Способствует снижению чувства тревоги, напряженности и беспокойства

Уменьшает вазовегетативные симптомы

Повышает физическую и умственную работоспособность.

** без развития седативного и миорелаксирующего эффектов*

сотекс

Российское научное медицинское общество терапевтов

90 лет со дня рождения В.А. Насоновой

17–18 сентября, **Якутск**

XI Межрегиональная конференция РНМОТ
I Съезд терапевтов Республики Саха (Якутия)
www.saha2013.nc-i.ru

17–19 октября, **Ростов-на-Дону**

III Съезд терапевтов Южного федерального округа
www.rostov2013.nc-i.ru

24–25 октября, **Нижний Новгород**

II Съезд терапевтов Приволжского федерального округа
www.nn2013.nc-i.ru

20–22 ноября, **Москва**

VIII Национальный конгресс терапевтов
www.nc-i.ru

2013

Подробности на сайте www.nc-i.ru

Оргкомитет:
117420, Москва, а/я 1
телефон: (495) 518-26-70
электронная почта: congress@nc-i.ru
www.nc-i.ru

Технический секретариат:
ООО «КСТ Интерфорум»
Москва, ул. Профсоюзная, д. 57
телефон: (495) 722-64-20
электронная почта: mail@interforum.pro
www.nc-i.ru

16+ Реклама

ХОНДРОГАРД®

ХОНДРОИТИН СУЛЬФАТ

Раствор для внутримышечного введения 1 мл №10
2 мл №10

ПОДВИЖНОЙ СУСТАВ

- **Уменьшает дегенеративные изменения в хрящевой ткани**
- **Улучшает подвижность пораженных суставов**
- **Значительно уменьшает болевой синдром при остеоартрозе, остеохондрозе**
- **Выпускается в двух фасовках, что позволяет индивидуально подобрать схему терапии для каждого пациента**
- **Раствор имеет высокую биодоступность**

сотекс

Информация для специалистов

Регистрационный номер: ЛСР - 005817/09 - 170709

MANAGE PAIN
УПРАВЛЯЙ БОЛЬЮ

22-23 НОЯБРЯ 2013 г.

Москва, ул. Русаковская, 24

г-ца «Холидей Инн Сокольники»

Вейновские чтения

10-я ЕЖЕГОДНАЯ КОНФЕРЕНЦИЯ
ПОСВЯЩЕННАЯ ПАМЯТИ
АКАДЕМИКА А.М.ВЕЙНА

7-8

ФЕВРАЛЯ 2014 г.

Холидей Инн Сокольники

Москва, ул. Русаковская, 24

vein.paininfo.ru vc@paininfo.ru

Диакарб®

Уникальный системный ингибитор карбоангидразы

новая упаковка
30 ТАБЛЕТОК

На правах рекламы

Для эффективного лечения ликвородинамических нарушений и внутричерепной гипертензии

- Важный компонент комплексной терапии острой ЧМТ и отдаленных последствий
- Долгосрочный опыт эффективного применения

П №014889/01-2003

акрихин

http://www.polpharma.ru

Не стоит больше ждать!

61%

снижение относительного риска развития обострений рассеянного склероза в год по сравнению с интерферонам бета-1а в/м[1]

ГИЛЕНИА. Краткое описание препарата.

Лекарственная форма: Финголимод. Капсулы 0,5 мг.

Показания: Ремиттирующий рассеянный склероз (РРС) – для уменьшения частоты клинических обострений болезни и снижения риска прогрессирования нетрудоспособности.

Дозы и способ применения: Одна капсула 0,5мг внутрь 1 раз в сутки. Не требуется коррекции дозы препарата у пациентов с нарушениями функции почек, у больных с легкими и умеренными нарушениями функции печени.

Противопоказания: Гиперчувствительность к финголимоду или любому другому компоненту препарата. Беременность и период грудного вскармливания. Эффективность и безопасность применения препарата Гилениа® у детей и подростков в возрасте до 18 лет не установлены.

Предосторожности: Необходимо проводить ЭКГ исследование перед приемом первой дозы препарата и в конце 6-часового периода наблюдения. Необходимо измерять АД и ЧСС каждый час в течение 6-часового периода наблюдения. Данные рекомендации необходимо выполнять как минимум в течение 2 недель после окончания приема препарата. В случае возникновения симптомов брадиаритмии или атриовентрикулярной блокады 2 степени и выше или если QTc ≥ 500мс, а также, если через 6 часов после окончания введения препарата ЧСС соответствует самому низкому значению в течение всего периода наблюдения или ЧСС <45 ударов в минуту, то пациент должен находиться под тщательным наблюдением, пока симптомы не исчезнут или не будут устранены надлежащими мерами. Пациенту, которому требуется дополнительное медикаментозное вмешательство после введения первой дозы, показан мониторинг до следующего утра. После приема второй дозы препарата стратегия контроля состояния может быть такой, как описано выше. Препарат Гилениа® не должен применяться у пациентов с атрио-вентрикулярной блокадой второй и выше степени, у пациентов с синдромом слабости синусового узла, сино-атриальной блокадой из-за риска развития угрожающих жизни нарушений сердечного ритма. Препарат Гилениа® также не рекомендован к применению у пациентов с подтвержденной ишемической болезнью сердца, инфарктом миокарда или остановкой сердца в анамнезе, а также у пациентов с застойной сердечной недостаточностью, цереброваскулярными заболеваниями, неконтролируемой артериальной гипертензией, тяжелым нелеченым синдромом апноэ во сне, так как выраженная брадикардия опасна для таких пациентов. Препарат Гилениа® не должен применяться у пациентов со значительным увеличением интервала QT (QTc>470мс (у женщин) или >450 мс (у мужчин)), а также у пациентов с соответствующими факторами риска удлинения интервала QT (например, с гипокалиемией, гипомагниемией или врожденным удлинением интервала QT). У пациентов с повторными синкопальными состояниями, симптоматической брадикардией препарат необходимо применять с осторожностью, под наблюдением кардиолога. Не рекомендовано применять препарат Гилениа® у пациентов, принимающих бета-адреноблокаторы, кальциевые блокаторы, снижающие ЧСС, а также другие средства, снижающие ЧСС. У таких пациентов перед назначением препарата Гилениа® необходима консультация кардиолога и необходимо подобрать терапию, не снижающую ЧСС. При отсутствии такой возможности необходим тщательный мониторинг. После приема первой дозы, уменьшение частоты сердечных сокращений начинается в течение часа с максимальным снижением через 6 часов. Сердечный ритм возвращается к исходному уровню спустя 1 месяц регулярного приема препарата. Пациенты, не имеющих в анамнезе данных о перенесенной ветряной оспе или вакцинации против Varicella zoster (VZV), до начала терапии обследуются для выявления антител к VZV. При отсутствии антител вакцинация проводится за 1 месяц до начала терапии во избежание поствакцинальных осложнений. На фоне терапии и 2 месяца после ее окончания отмечается снижение числа лимфоцитов, что приводит к повышению риска развития инфекций. Необходимо соблюдать предосторожность у пациентов ≥65 лет (опыт применения ограничен). Требуется особое наблюдение за пациентами с развившимися симптомами инфекционного заболевания, при необходимости следует рассмотреть вопрос о прекращении терапии. Для возобновления терапии оценивается соотношение «польза/риск». На фоне терапии препаратом Гилениа® возможно развитие отека макулы, особенно у пациентов с наличием увеита в анамнезе и сопутствующим сахарным диабетом. Рекомендуется проводить офтальмологическое обследование до лечения, в первые 3-4 месяца, затем регулярно у пациентов из группы риска. В случае развития отека макулы лечение препаратом следует прекратить. С осторожностью используется у пациентов с тяжелой печеночной недостаточностью. При развитии выраженного поражения печени терапия прекращается.

Взаимодействие: Не рекомендуется совместное применение препарата Гилениа® с антиаритмическими препаратами Ia класса (например, хинидин, прокаинамид) или III класса (например, амиодарон, соталол). Не рекомендуется начинать терапию финголимодом на фоне лечения кальциевыми блокаторами, снижающими сердечный ритм (верапамил, дилтиазем, ивабрадин и др.), а также другими препаратами, способствующими снижению ЧСС (например, дигоксином). С осторожностью использовать с противоопухолевыми, иммуносупрессивными или иммуномодулирующими во время и спустя 2 месяца после окончания терапии. С осторожностью при смене терапии у пациентов, ранее получавших лекарственные препараты, подавляющие иммунную систему, такие как натализумаб или митоксантрон. Не следует проводить иммунизацию живыми вакцинами. Во время терапии препаратом, а также в течение 2-х месяцев после прекращения лечения финголимодом вакцинация может быть менее эффективной.

Побочное действие: Очень часто (>10%): инфекции, вызванные вирусом гриппа, головная боль, диарея, боль в спине, повышение активности «печеночных» ферментов, кашель. Часто (1-10%): бронхит, синусит, гастроэнтерит, инфекции, вызванные вирусом герпеса, грибковая инфекция, брадикардия, головокружение, парестезия, мигрень, астения, экзема, апопеция, кожный зуд, снижение веса, одышка, депрессия, боль в глазах, нечеткость зрения, повышение артериального давления, лейкопения, лимфопения. Нечасто (<1%): пневмония, макулярный отек. Пост-маркетинговые наблюдения: изолированные случаи полной АВ-блокады, спонтанно разрешающейся, наблюдались в течение 6 часов после приема препарата.

Форма выпуска : Капсулы 0,5мг, по 7 или 14 капсул в блистер из ПВХ/ПВДХ. По 2 или 7 блистеров по 14 капсул (календарная упаковка); по 1 блистеру по 7 капсул (перфорированный блистер) вместе с инструкцией по применению помещают в картонную пачку.

НОВАРТИС ФАРМА АГ, ШВЕЙЦАРИЯ, ПРОИЗВЕДЕНО НОВАРТИС ФАРМА ШТЕЙН АГ, ШВЕЙЦАРИЯ/ NOVARTIS PHARMA AG, SWITZERLAND, MANUFACTURED BY NOVARTIS PHARMA STEIN AG, SWITZERLAND.

102098/GIl/A4/03.2013/5000

1. *E.Havrdrova et al. Clinical and magnetic imaging outcomes in subgroups of patients with higly active relapsing -remitting multiple sclerosis treated with fingolimod (FTY720): results from the FREEDOMS and TRANSFORMS phase 3 studies. ECTRIMS 2011, p473. http://www.posters2view.com/ECTRIMS2011/view.php?nu=386*

NOVARTIS

ООО «Новартис Фарма»: 115035, Москва, ул. Садовническая, д. 82, стр. 2,
Тел.: +7 (495) 967 1270; факс: +7 (495) 967 12 68, www.novartis.ru

РУ ЛСР-008272/10-170810