Том 14 № 2 2020
www.annaly-nevrologii.com

ISSN 2075-5473 (PRINT)
ISSN 2409-2533 (ONLINE)

Анналы клинической и экспериментальной неврологии

Том 14 №2

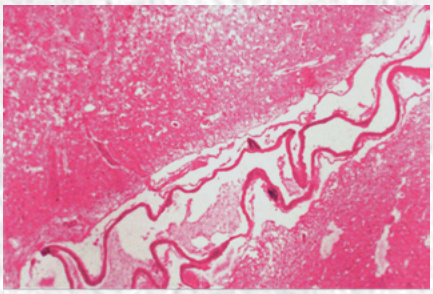

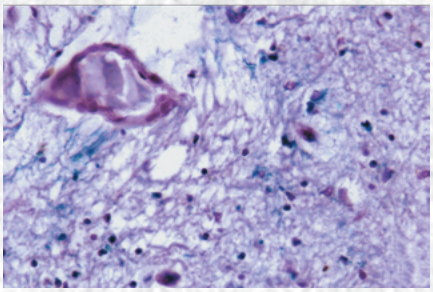

Оригинальные статьи

Клиническая неврология

Транскраниальная электрическая стимуляция
MRZ-реакция при демиелинизирующих заболеваниях
Эпидемиология болезни Гентингтона в Татарстане
Хирургическое лечение тригеминальной невралгии
Введение кортикостероидов при синдроме запястного канала

Фундаментальная неврология

Гены мембранных белков лизосом при болезни Паркинсона
Патоморфология мозга при болезни Вильсона–Коновалова

Научный обзор

Неврологические аспекты COVID-19
Юридические аспекты лечения внутригоспитального инсульта
Сон и сосудистые когнитивные расстройства

Технологии

Валидация Шкалы оценки тяжести лобно-височной деменции

Клинический разбор

Глутаровая ацидурия I типа
Редкая форма наследственной лейкоэнцефалопатии

ГЛАВНЫЙ РЕДАКТОР
Пирадов М.А. – *д.м.н., проф., акад. РАН, ФГБНУ «Научный центр неврологии» (Москва, Россия)*

ЗАМЕСТИТЕЛИ ГЛАВНОГО РЕДАКТОРА
Илларионшкин С.Н. – *д.м.н., проф., член-корр. РАН, ФГБНУ «Научный центр неврологии» (Москва, Россия)*
Танашян М.М. – *д.м.н., проф., член-корр. РАН, ФГБНУ «Научный центр неврологии» (Москва, Россия)*

ОТВЕТСТВЕННЫЙ СЕКРЕТАРЬ
Гнедовская Е.В. – *к.м.н., ФГБНУ «Научный центр неврологии» (Москва, Россия)*

РЕДАКЦИОННАЯ КОЛЛЕГИЯ
Александров А.В. – *д.м.н., проф., Научный центр здоровья Университета Теннесси (Мемфис, США)*
Богданов Э.И. – *д.м.н., проф., ФГБОУ ВО «Казанский государственный медицинский университет» Минздрава России (Казань, Россия)*
Гулевская Т.С. – *д.м.н., проф., ФГБНУ «Научный центр неврологии» (Москва, Россия)*
Гусев Е.И. – *д.м.н., проф., акад. РАН, ФГБОУ ВО РНИМУ им. Н.И. Пирогова Минздрава России (Москва, Россия)*
Зельман В.Л. – *проф., иностр. член РАН, Университет Южной Калифорнии (Лос-Анджелес, США)*
Кадыков А.С. – *д.м.н., проф., ФГБНУ «Научный центр неврологии» (Москва, Россия)*
Калашникова Л.А. – *д.м.н., проф., ФГБНУ «Научный центр неврологии» (Москва, Россия)*
Лукьянов С.А. – *д.б.н., проф., акад. РАН, ФГБОУ ВО РНИМУ им. Н.И. Пирогова Минздрава России (Москва, Россия)*
Мухина И.В. – *д.б.н., проф., ФГБОУ ВО «Приволжский исследовательский медицинский университет» Минздрава России (Нижний Новгород, Россия)*
Одинак М.М. – *д.м.н., проф., член-корр. РАН, ФГБВОУ ВО «Военно-медицинская академия им. С.М. Кирова» Минобороны России (Санкт-Петербург, Россия)*
Пронин И.Н. – *д.м.н., проф., акад. РАН, ФГАУ «Национальный медицинский исследовательский центр нейрохирургии им. акад. Н.Н. Бурденко» (Москва, Россия)*
Рейлман Р. – *проф., Институт Джорджа Хантингтона (Мюнстер, Германия)*
Ружичка Э. – *проф., Карлов университет в Праге (Прага, Чехия)*
Салмина А.Б. – *д.м.н., проф., ФГБОУ ВО «Красноярский государственный медицинский университет им. В.Ф. Войно-Ясенецкого» Минздрава России (Красноярск, Россия)*
Селихова М.В. – *д.м.н., Национальный госпиталь неврологии и нейрохирургии (Лондон, Великобритания)*
Скребицкий В.Г. – *д.б.н., проф., член-корр. РАН, ФГБНУ «Научный центр неврологии» (Москва, Россия)*
Супонева Н.А. – *д.м.н., проф., член-корр. РАН, ФГБНУ «Научный центр неврологии» (Москва, Россия)*
Фейгин В.Л. – *д.м.н., проф., Оклендский технологический университет (Окленд, Новая Зеландия)*
Яхно Н.Н. – *д.м.н., проф., акад. РАН, ФГБОУ ВО Первый МГМУ им. И.М. Сеченова Минздрава России (Москва, Россия)*

РЕДАКЦИОННЫЙ СОВЕТ
Бельская Г.Н. – *д.м.н., проф., ФГБНУ «Научный центр неврологии» (Москва, Россия)*
Боголепова И.Н. – *д.м.н., проф., акад. РАН, ФГБНУ «Научный центр неврологии» (Москва, Россия)*
Варакин Ю.Я. – *д.м.н., проф., ФГБНУ «Научный центр неврологии» (Москва, Россия)*
Власов П.Н. – *д.м.н., проф., ФГБОУ ВО МГМСУ им. А.И. Евдокимова Минздрава России (Москва, Россия)*
Григорьев А.И. – *д.м.н., проф., акад. РАН, ФГБУН «Государственный научный центр Российской Федерации Институт медико-биологических проблем» РАН (Москва, Россия)*
Иванова Г.Е. – *д.м.н., проф., ФГБОУ ВО РНИМУ им. Н.И. Пирогова Минздрава России (Москва, Россия)*
Исмагилов М.Ф. – *д.м.н., проф., ФГБОУ ВО «Казанский государственный медицинский университет» Минздрава России (Казань, Россия)*
Карабань И.Н. – *д.м.н., проф., ГУ «Институт геронтологии им. Д.Ф. Чеботарева НАМН Украины» (Киев, Украина)*
Кузнецова С.М. – *д.м.н., проф., член-корр. НАМН Украины, ГУ «Институт геронтологии им. Д.Ф. Чеботарева НАМН Украины» (Киев, Украина)*
Лимборская С.А. – *д.б.н., проф., ФГБУН «Институт молекулярной генетики» РАН (Москва, Россия)*
Лихачев С.А. – *д.м.н., проф., ГУ «Республиканский научно-практический центр неврологии и нейрохирургии» Минздрава Республики Беларусь (Минск, Беларусь)*
Лихтерман Л.Б. – *д.м.н., проф., ФГАУ «Национальный медицинский исследовательский центр нейрохирургии им. акад. Н.Н. Бурденко» (Москва, Россия)*
Лядов К.В. – *д.м.н., проф., акад. РАН, Медицинский кластер МЕДСИ (Москва, Россия)*
Манвелян О.М. – *д.м.н., проф., Ереванский государственный медицинский университет им. Мхитара Гераци (Ереван, Армения)*
Машин В.В. – *д.м.н., проф., ФГБОУ ВО «Ульяновский государственный университет» Минздрава России (Ульяновск, Россия)*
Новикова Л.Б. – *д.м.н., проф., ФГБОУ ВО «Башкирский государственный медицинский университет» Минздрава России (Уфа, Россия)*
Пилипенко П.И. – *д.м.н., проф., ФГБОУ ВО «Новосибирский государственный медицинский университет» Минздрава России (Новосибирск, Россия)*
Прокопенко С.В. – *д.м.н., проф., ФГБОУ ВО «Красноярский государственный медицинский университет им. проф. В.Ф. Войно-Ясенецкого» Минздрава России (Красноярск, Россия)*
Скоромец А.А. – *д.м.н., проф., акад. РАН, ФГБОУ ВО «Первый Санкт-Петербургский государственный медицинский университет им. акад. И.П. Павлова» Минздрава России (Санкт-Петербург, Россия)*
Стаховская Л.В. – *д.м.н., проф., ФГБОУ ВО РНИМУ им. Н.И. Пирогова Минздрава России (Москва, Россия)*
Столяров И.Д. – *д.м.н., проф., ФГБУН «Институт мозга человека им. Н.П. Бехтеревой» РАН (Санкт-Петербург, Россия)*
Федин А.И. – *д.м.н., проф., ФГБОУ ВО РНИМУ им. Н.И. Пирогова Минздрава России (Москва, Россия)*
Хаспеков Л.Г. – *д.б.н., ФГБНУ «Научный центр неврологии» (Москва, Россия)*
Черникова Л.А. – *д.м.н., проф., ФГБНУ «Научный центр неврологии» (Москва, Россия)*
Чехонин В.П. – *д.м.н., проф., акад. РАН, ФГБОУ ВО РНИМУ им. Н.И. Пирогова Минздрава России (Москва, Россия)*
Шмырев В.И. – *д.м.н., проф., ФГБУ ДПО «Центральная государственная медицинская академия» Управления делами Президента Российской Федерации (Москва, Россия)*

Анналы клинической и экспериментальной НЕВРОЛОГИИ

Annals of Clinical and Experimental Neurology
Annaly Klinicheskoy i Experimental'noy Nevrologii

Том 14 № 2 2020
www.annaly-nevrologii.com

УЧРЕДИТЕЛИ: ФГБНУ «НАУЧНЫЙ ЦЕНТР НЕВРОЛОГИИ» (ФГБНУ НЦН) И ЗАО «РКИ СОВЕРО ПРЕСС».
© Издатель ЗАО «РКИ Соверо пресс». Генеральный директор: В.Б. Тараторкин.
Отдел развития и распространения: +7 (916) 691-92-65, верстка: А.А. Виноградова, редактор: М.И. Лаптева, технический редактор: С.М. Сосновская.
Россия, 125130 Москва, 4-й Новоподмосковный пер., д. 4. Тел.: +7 (499) 159-98-47, e-mail: soveropress@bk.ru, **www.annaly-nevrologii.com**, www.soveropress.ru
Издание зарегистрировано в Федеральной службе по надзору за соблюдением законодательства
в сфере массовых коммуникаций и охране культурного наследия 16 февраля 2007 года. Свидетельство о регистрации ПИ № ФС77-27224.
Решением президиума ВАК при Министерстве науки и высшего образования Российской Федерации журнал включен в перечень периодических изданий, рекомендованных для публикации работ соискателей ученых степеней.
Все права защищены. Ни одна часть этого издания не может быть занесена в память компьютера либо воспроизведена любым способом без предварительного письменного разрешения издателя.
Инструкция для авторов размещена на сайте **www.annaly-nevrologii.com.**
Рукописи и иллюстрации не возвращаются. За содержание рекламных публикаций ответственность несет рекламодатель.
Журнал рецензируемый, выходит 4 раза в год, тираж неограничен.
Журнал включен в международную реферативную базу данных Scopus, базу данных РИНЦ, систему Science Index.
Подписка в редакции и на сайте. Подписные индексы в каталоге «Пресса России»: 11878 (на год), 29662 (на полгода).
На 1-й стр. обложки: рис. 2А, С к статье Т.С. Гулевской и соавт. (стр. 50).

EDITOR-IN-CHIEF
Piradov M.A. – *Prof., D. Sci. (Med.), Memb. of RAS, Research Center of Neurology (Moscow, Russia)*

DEPUTY EDITORS-IN-CHIEF
Illarioshkin S.N. – *Prof., D. Sci. (Med.), Corr. Memb. of RAS, Research Center of Neurology (Moscow, Russia)*
Tanashyan M.M. – *Prof., D. Sci. (Med.), Corr. Memb. of RAS, Research Center of Neurology (Moscow, Russia)*

EXECUTIVE EDITOR
Gnedovskaya E.V. – *PhD (Med.), Research Center of Neurology (Moscow, Russia)*

EDITORIAL BOARD
Aleksandrov A.V. – *Prof., University of Tennessee Health Science Center (Memphis, USA)*
Bogdanov E.I. – *Prof., D. Sci. (Med.), Kazan State Medical University (Kazan, Russia)*
Feigin V.L. – *Prof., D. Sci. (Med.), Auckland University of Technology, School of Public Health and Psychosocial Studies (Auckland, New Zealand)*
Gulevskaya T.S. – *Prof., D. Sci. (Med.), Research Center of Neurology (Moscow, Russia)*
Gusev Ye.I. – *Prof., D. Sci. (Med.), Memb. of RAS, Pirogov Russian National Research Medical University (Moscow, Russia)*
Kadykov A.S. – *Prof., D. Sci. (Med.), Research Center of Neurology (Moscow, Russia)*
Kalashnikova L.A. – *Prof., D. Sci. (Med.), Research Center of Neurology (Moscow, Russia)*
Luk'yanov S.A. – *Prof., Memb. of RAS, Pirogov Russian National Research Medical University (Moscow, Russia)*
Mukhina I.V. – *Prof., D. Sci. (Biol.), Privolzhsky Research Medical University (Nizhniy Novgorod, Russia)*
Odinak M.M. – *Prof., D. Sci. (Med.), Corr. Memb. of the RAS, S.M. Kirov Military Medical Academy (Saint Petersburg, Russia)*
Pronin I.N. – *Prof., D. Sci. (Med.), Memb. of RAS, National Medical Research Center of Neurosurgery named after N.N. Burdenko (Moscow, Russia)*
Reilmann R. – *Prof., MD, George Huntington Institute, Technology Park Muenster (Muenster, Germany)*
Růžička E. – *Prof., MD, DSc., Charles University in Prague (Prague, Czech Republic)*
Salmina A.B. – *Prof., D. Sci. (Med.), Voino-Yasenetsky Krasnoyarsk State Medical University (Krasnoyarsk, Russia)*
Selikhova M.V. – *D. Sci. (Med.), UCL Institute of Neurology (London, UK)*
Skrebitskiy V.G. – *Prof., D. Sci. (Biol.), Corr. Memb. of RAS, Research Center of Neurology (Moscow, Russia)*
Suponeva N.A. – *D. Sci. (Med.), Prof., Corr. Memb. of RAS, Research Center of Neurology (Moscow, Russia)*
Yakhno N.N. – *Prof., D. Sci. (Med.), Memb. of RAS, Sechenov First Moscow State Medical University (Moscow, Russia)*
Zelman V.L. – *Prof., D. Sci. (Med.), For. Memb. of RAS, University of Southern California (Los Angeles, USA)*

EDITORIAL COUNCIL
Belskaya G.N. – *Prof., D. Sci. (Med.), Research Center of Neurology (Moscow, Russia)*
Bogolepova I.N. – *Prof., D. Sci. (Med.), Memb. of RAS, Research Center of Neurology (Moscow, Russia)*
Chekhonin V.P. – *Prof., D. Sci. (Med.), Memb. of RAS, Pirogov Russian National Research Medical University (Moscow, Russia)*
Chernikova L.A. – *Prof., D. Sci. (Med.), Research Center of Neurology (Moscow, Russia)*
Fedin A.I. – *Prof., D. Sci. (Med.), Pirogov Russian National Research Medical University (Moscow, Russia)*
Grigoryev A.I. – *Prof., D. Sci. (Med.), Memb. of RAS, Institute of Biomedical Problems (Moscow, Russia)*
Ivanova G. Ye. – *Prof., D. Sci. (Med.), Pirogov Russian National Research Medical University (Moscow, Russia)*
Ismagilov M.F. – *Prof., D. Sci. (Med.), Kazan State Medical University (Kazan, Russia)*
Karaban' I.N. – *Prof., D. Sci. (Med.), D.F. Chebotarev State Institute of Gerontology NAMS of Ukraine (Kiev, Ukraine)*
Khaspekov L.G. – *Prof., D. Sci. (Biol.), Research Center of Neurology (Moscow, Russia)*
Kuznetsova S.M. – *Prof., D. Sci. (Med.), Corr. Memb. of NAMS of Ukraine, D.F. Chebotarev State Institute of Gerontology NAMS of Ukraine (Kiev, Ukraine)*
Likhachev S.A. – *Prof., D. Sci. (Med.), Republican Research and Clinical Center of Neurology and Neurosurgery (Minsk, Belarus)*
Likhterman L.B. – *Prof., D. Sci. (Med.), National Medical Research Center of Neurosurgery named after N.N. Burdenko (Moscow, Russia)*
Limborskaya S.A. – *Prof., D. Sci. (Med.), Institute of Molecular Genetics (Moscow, Russia)*
Lyadov K.V. – *Prof., D. Sci. (Med.), Memb. of RAS, Medical Cluster MEDSI (Moscow, Russia)*
Manvelyan O.M. – *Prof., D. Sci. (Med.), Yerevan State Medical University after Mkhitar Heratsi (Yerevan, Armenia)*
Mashin V.V. – *Prof., D. Sci. (Med.), Ulyanovsk State University (Ulyanovsk, Russia)*
Novikova V.V. – *Prof., D. Sci. (Med.) Bashkir State Medical University (Ufa, Russia)*
Pilipenko P.I. – *Prof., D. Sci. (Med.), Novosibirsk State Medical University (Novosibirsk, Russia)*
Prokopenko S.V. – *Prof., D. Sci. (Med.), Voino-Yasenetsky Krasnoyarsk State Medical University (Krasnoyarsk, Russia)*
Shmyrev V.I. – *Prof., D. Sci. (Med.), Central State Medical Academy of the Department of Presidential Affairs of the Russian Federation (Moscow, Russia)*
Skoromets A.A. – *Prof., D. Sci. (Med.), Memb. of RAS, Pavlov First Saint Petersburg State Medical University (Saint Petersburg, Russia)*
Stakhovskaya L.V. – *Prof., D. Sci. (Med.), Pirogov Russian National Research Medical University (Moscow, Russia)*
Stolyarov I.D. – *Prof., D. Sci. (Med.), Institute of Human Brain of the Russian Academy of Sciences (Saint Petersburg, Russia)*
Varakin Yu.Ya. – *Prof., D. Sci. (Med.), Research Center of Neurology (Moscow, Russia)*
Vlasov P.N. – *Prof., D. Sci. (Med.), A.I. Yevdokimov Moscow State University of Medicine and Dentistry (Moscow, Russia)*

Анналы
клинической и экспериментальной
НЕВРОЛОГИИ
Annals of Clinical and Experimental Neurology
Annaly Klinicheskoy i Experimental'noy Nevrologii

Volume 14 No. 2 2020
www.annaly-nevrologii.com

FOUNDERS: RESEARCH CENTER OF NEUROLOGY (RCN) AND CJSC "RKI SOVERO PRESS".
© Publisher RKI Sovero Press. Chief Executive Officer: V.B. Taratorkin.
Department of Development and Distribution: +7 (916) 691-92-65, makeup manager: A.A. Vinogradova, editor: M.I. Lapteva, technical editor: S.M. Sosnovskaya.
4th Novopodmoskovny Pereulok, 4, Moscow, 125130, Russia. Tel.: +7 (499) 159-98-47, e-mail: soveropress@bk.ru, **www.annaly-nevrologii.com**, www.sovereignopress.ru
The journal is registered with the Russian Federal Surveillance Service for Compliance with the Legislation in Mass Media and Cultural Heritage (February 16, 2007).
Certificate of registration of the journal # FS77-27224.
By the decision of the Presidium of the Higher Attestation Commission under the Ministry of Science and Higher Education of the Russian Federation, the journal is included in the list of periodicals recommended for publication of works by applicants for academic degrees.
All rights reserved. No part of the periodical may be stored in the computer's memory or reproduced in any way without the prior written permission of the publisher.
Instructions for authors are available at **www.annaly-nevrologii.com.**
Manuscripts and illustrations are not returned. The advertiser is responsible for the content of advertising publications.
The journal is peer-reviewed and published 4 times a year, unlimited circulation.
The journal is included into international scientometric database Scopus, the database of RSCI, the Science Index.
Subscription is available at the editorial office and on the website. Subscription indices are available in the "Press of Russia" catalogue: 11878 (for one year), 29662 (for six months).
On the front cover: Figure 2 A, C from the article T.S. Gulevskaya et al. (p. 50).

Анналы клинической и экспериментальной неврологии
Том 14 № 2 2020

В номере:

Оригинальные статьи

Клиническая неврология

Транскраниальная стимуляция постоянным током при постинсультной гемианопсии 5
Бакулин И.С., Лагода Д.Ю., Пойдашева А.Г., Кремнева Е.И., Супонева Н.А., Пирадов М.А.
ФГБНУ «Научный центр неврологии», Москва, Россия

Диагностическая значимость интратекального синтеза иммуноглобулинов против вирусов кори, краснухи и ветряной оспы в дифференциальной диагностике демиелинизирующих заболеваний центральной нервной системы 15
Мошникова А.Н., Горбачева А.В., Лапин С.В., Назаров В.Д., Краснов В.С., Довыденко К.С., Суркова Е.А., Савостьянова В.Н.
ФГБОУ ВО «Первый Санкт-Петербургский государственный медицинский университет им. акад. И.П. Павлова», Санкт-Петербург, Россия;
ФГБУ «Детский научно-клинический центр инфекционных болезней», Санкт-Петербург, Россия

Клинико-эпидемиологические аспекты болезни Гентингтона в Республике Татарстан 23
Мунасипова С.Э., Залялова З.А.
ФГБОУ ВО «Казанский государственный медицинский университет», Казань, Россия; Республиканский центр экстрапирамидной патологии и ботулинотерапии, Казань, Россия

Хирургическое лечение тригеминальной невралгии, сочетающейся с опухолями мостомозжечкового угла 29
Григорян Г.Ю., Древаль О.Н., Маслова Н.Н., Ситников А.Р.
ФГБОУ ДПО «Российская медицинская академия непрерывного последипломного образования», Москва, Россия; ФГАУ «Национальный медицинский исследовательский центр “Лечебно-реабилитационный центр”», Москва, Россия; ФГБОУ ВО «Смоленский государственный медицинский университет», Смоленск, Россия

Комплексная оценка продолжительности эффекта однократного локального введения кортикостероидов при синдроме запястного канала в комбинации с регулярным ортезированием лучезапястного сустава 37
Киселев В.Н., Александров Н.Ю., Алексеева Т.М.
ФГБУ «Всероссийский центр экстренной и радиационной медицины им. А.А. Никифорова» МЧС России, Санкт-Петербург, Россия; ФГБУ «Научно-исследовательский медицинский центр им. В.А. Алмазова», Санкт-Петербург, Россия

Фундаментальная неврология

Экспрессия генов мембранных белков лизосом при болезни Паркинсона, ассоциированной с мутациями в гене глюкоцереброзидазы (*GBA*) 43
Усенко Т.С., Безрукова А.И., Богданова Д.А., Николаев М.А., Милюхина И.В., Грачева Е.В., Сенкевич К.А., Захарова Е.Ю., Емельянов А.К., Пчелина С.Н.
ФГБУ «Петербургский институт ядерной физики им. Б.П. Константинова НИЦ «Курчатовский институт», Гатчина, Россия; ФГБОУ ВО «Первый Санкт-Петербургский государственный медицинский университет им. акад. И.П. Павлова», Санкт-Петербург, Россия; ФГБНУ «Институт экспериментальной медицины», Санкт-Петербург, Россия; ФГБУ «Медико-генетический научный центр им. акад. Н.П. Бочкова», Москва, Россия

Патоморфология головного мозга при гепатолентикулярной дегенерации (болезни Вильсона—Коновалова) 50
Гулевская Т.С., Чайковская Р.П., Ануфриев П.Л.
ФГБНУ «Научный центр неврологии», Москва, Россия

Научный обзор

Неврологические аспекты COVID-19 62
Танашян М.М., Кузнецова П.И., Раскуражев А.А.
ФГБНУ «Научный центр неврологии», Москва, Россия

Юридические аспекты оказания медицинской помощи при внутригоспитальном ишемическом инсульте 70
Вознюк И.А., Никитин Е.Н., Коломенцев С.В.
ГБУ «Санкт-Петербургский научно-исследовательский институт скорой помощи им. И.И. Джанелидзе», Санкт-Петербург, Россия; ФГБУ ВПО «Военно-медицинская академия им. С.М. Кирова», Санкт-Петербург, Россия; Санкт-Петербургское ГКУЗ «Центр восстановительного лечения «Детская психиатрия» им. С.С. Мнухина», Санкт-Петербург, Россия

Нарушения сна и бодрствования при сосудистых когнитивных расстройствах 76
Меркулова Т.Б., Ковров Г.В., Яхно Н.Н.
ФГАОУ ВО «ПМГМУ им. И.М. Сеченова» (Сеченовский Университет), Москва, Россия

Технологии

Шкала оценки тяжести лобно-височной деменции (Frontotemporal dementia rating scale — FTD-FRS): лингвокультурная адаптация в России 82
Шпилюкова Ю.А., Юсупова Д.Г., Ахмадуллина Д.Р., Полехина Н.В., Наминов А.В., Синельников М.Е., Зайцев А.Б., Зимин А.А., Белопасова А.В., Федотова Е.Ю., Супонева Н.А., Илларионкин С.Н., Пирадов М.А.
ФГБНУ «Научный центр неврологии», Москва, Россия; ГБУЗ «Городская клиническая больница № 24 ДЗМ», Москва, Россия; ФГАОУ ВО «ПМГМУ им. И.М. Сеченова Минздрава России» (Сеченовский Университет), Москва, Россия

Клинический разбор

Два клинических случая глутаровой ацидурии I типа в Республике Башкортостан 88
Сайфуллина Е.В., Магжанов Р.В., Давлетова А.И., Марданова А.К., Тимофеева Е.А., Куркина М.В., Захарова Е.Ю.
ФГБОУ ВО «Башкирский государственный медицинский университет», Уфа, Россия; ГБУЗ «Республиканский медико-генетический центр», Уфа, Россия;
ГБУЗ «Республиканская клиническая больница им. Г.Г. Куватова», Уфа, Россия; ФГБНУ «Медико-генетический научный центр им. акад. Н.П. Бочкова», Москва, Россия

Лейкоэнцефалопатия с преимущественным поражением ствола мозга и спинного мозга и повышенным лактатом при магнитно-резонансной спектроскопии (LBSL): клиническое наблюдение 93
Казанцев А.Ю., Матвеева Т.В.
ФГБОУ ВО «Башкирский государственный медицинский университет», Уфа, Россия; ГБУЗ «Республиканский медико-генетический центр», Уфа, Россия;
ФГБОУ ВО «Казанский государственный медицинский университет», Казань, Россия

Table of Contents:

Original articles

Clinical neurology

Transcranial direct current stimulation in poststroke hemianopia 5
Bakulin I.S., Lagoda D.Yu., Poydasheva A.G., Kremneva E.I., Suponeva N.A., Piradov M.A.
Research Center of Neurology, Moscow, Russia

The diagnostic significance of intrathecal synthesis of antibodies against measles, rubella, and varicella zoster viruses in the differential diagnosis of demyelinating diseases of the central nervous system 15
Moshnikova A.N., Gorbacheva A.V., Lapin S.V., Nazarov V.D., Krasnov V.S., Dovidenko K.S., Surkova E.A., Savostyanova V.N.
Pavlov First Saint Petersburg State Medical University, Saint Petersburg, Russia; Pediatric Research and Clinical Center for Infectious Diseases, Saint Petersburg, Russia

Clinical and epidemiological aspects of Huntington disease in the Republic of Tatarstan 23
Munasipova S.E., Zalyalova Z.A.
Kazan State Medical University, Kazan, Russia; Republican Center for Extrapyramidal Pathology and Botulinum Therapy, Kazan, Russia

Surgical treatment of trigeminal neuralgia combined with tumors of the cerebellopontine angle 29
Grigoryan G.Yu., Dreval' O.N., Maslova N.N., Sitnikov A.R.
Russian Medical Academy of Continuing Postgraduate Education, Moscow, Russia; National Medical Research Center of Treatment and Rehabilitation, Moscow, Russia; Smolensk State Medical University, Smolensk, Russia

A comprehensive evaluation of the duration of effect of a single local corticosteroid injection in combination with regular wrist splinting in carpal tunnel syndrome 37
Kiselev V.N., Alexandrov N.Yu., Alexeeva T.M.
Nikiforov Russian Center for Emergency and Radiation Medicine, Saint Petersburg, Russia; Almazov National Research Centre, Saint Petersburg, Russia

Fundamental neurology

Gene Expression of lysosomal membrane proteins in Parkinson disease, associated with mutations in the glucocerebrosidase gene (*GBA*) 43
Usenko T.S., Bezrukova A.I., Bogdanova D.A., Nikolaev M.A., Miliukhina I.V., Gracheva E.V., Senkevich K.A., Zaharova E.Y., Emelyanov A.K., Pchelina S.N.
Petersburg Nuclear Physics Institute named by B.P. Konstantinov of National Research Centre «Kurchatov Institute», Gatchina, Russia; Pavlov First Saint Petersburg State Medical University, Saint Petersburg, Russia; Institute of Experimental Medicine, Saint Petersburg, Russia; Research Centre for Medical Genetics, Moscow, Russia

Cerebral pathology in hepatolenticular degeneration (Wilson disease) 50
Gulevskaya T.S., Chaykovskaya R.P., Anufriev P.L.
Research Center of Neurology, Moscow, Russia

Reviews

Neurological aspects of COVID-19 62
Tanashyan M.M., Kuznetsova P.I., Raskurazhev A.A.
Research Center of Neurology, Moscow, Russia

Legal aspects of medical care in hospital-acquired ischaemic stroke 70
Voznyuk I.A., Nikitin Ye.N., Kolomentsev S.V.
Saint Petersburg I.I. Dzhanelidze Research Institute of Emergency Medicine, Saint Petersburg, Russia; S.M. Kirov Military Medical Academy Ministry, Saint Petersburg, Russia; S.S. Mnukhin Children's Psychiatry Center for Rehabilitation Treatment, Saint Petersburg, Russia

Sleep and wakefulness disorders in vascular cognitive impairment 76
Merkulova T.B., Kovrov G.V., Yakhno N.N.
I.M. Sechenov First Moscow State Medical University (Sechenov University), Moscow, Russia

Technologies

Frontotemporal Dementia Rating Scale (FTD-FRS): linguistic and cultural adaptation in Russia 82
Shpilyukova Yu.A., Yusupova D.G., Akmadullina D.R., Polekhina N.V., Naminov A.V., Sinelnikov M.E., Zaytsev A.B., Zimin A.A., Belopasova A.V., Fedotova E.Yu., Suponeva N.A., Illarioshkin S.N., Piradov M.A.
Research Center of Neurology, Moscow, Russia; City Clinical Hospital No. 24, Moscow, Russia; I.M. Sechenov First Moscow State Medical University, Moscow, Russia

Clinical analysis

Two clinical cases of glutaric aciduria type I in the Republic of Bashkortostan 88
Saifullina E.V., Magzhanov R.V., Davletova A.I., Mardanova A.K., Timofeyeva E.A., Kurkina M.V., Zakharova E.Yu.
Bashkir State Medical University, Ufa, Russia; Republican Medical Genetic Center, Ufa, Russia; Republican Clinical Hospital named after G.G. Kuvatov, Ufa, Russia; Research Centre for Medical Genetics, Moscow, Russia

Leukoencephalopathy with brainstem and spinal cord involvement and lactate elevation (LBSL) on magnetic resonance spectroscopy: a clinical observation 93
Kazantsev A.Yu., Matveeva T.V.
Kazan State Medical University, Kazan, Russia

© Коллектив авторов, 2020

Транскраниальная стимуляция постоянным током при постинсультной гемианопсии

И.С. Бакулин, Д.Ю. Лагода, А.Г. Пойдашева, Е.И. Кремнева, Н.А. Супонева, М.А. Пирадов

ФГБНУ «Научный центр неврологии», Москва, Россия

Введение. *Разработка новых подходов к реабилитации пациентов с постинсультной гемианопсией является актуальной задачей, учитывая высокую частоту встречаемости и негативное влияние этого нарушения на качество жизни пациентов.*
Цель *исследования — изучение влияния транскраниальной электрической стимуляции постоянным током (tDCS) на качество жизни и качество зрительного восприятия у пациентов с постинсультной гемианопсией, анализ безопасности и переносимости этого метода.*
Материалы и методы. *В исследование было включено 10 пациентов с постинсультной гемианопсией. Пациентам проводили 10 сессий tDCS (2 мА, 20 мин анод — Oz, катод — Cz при одностороннем поражении и анод — O1 и O2, катод — Fp1 и Fp2 при двустороннем). Переносимость tDCS оценивали после каждой сессии с помощью стандартизированного опросника. Клиническая оценка до и после курса tDCS проводилась с применением опросника для оценки качества зрительного восприятия Visual Function Questionnaire (VFQ-25) и опросника для оценки качества жизни The Short Form-36 (SF-36). У 5 пациентов до и после курса tDCS проводилась функциональная МРТ со зрительной парадигмой.*
Результаты. *Нежелательные эффекты зарегистрированы во время 9,9% сессий и в большинстве случаев имели слабую степень выраженности. Прекращение участия в исследовании зарегистрировано в 1 случае в связи с усилением боли в руке и ноге у пациента с центральным постинсультным болевым синдромом, которое, вероятно, не связано с биологическими эффектами стимуляции. В анализ включены данные 9 пациентов. После проведения tDCS выявлено статистически значимое увеличение общего показателя по шкале качества зрительного восприятия VFQ-25 (p = 0,02), а также улучшение по таким её разделам, как социальная активность (p = 0,02), психическое здоровье (p = 0,02), зависимость от окружающих (p = 0,04) и периферическое зрение (p = 0,04). Также отмечено статистически значимое улучшение психологического компонента качества жизни (p = 0,04), жизненной активности (p = 0,03), социального функционирования (p = 0,02), ролевого функционирования, обусловленного физическим состоянием (p = 0,04) и общего состояния здоровья (p = 0,008). В 3 случаях после tDCS выявлено увеличение активации затылочной коры по данным функциональной МРТ со зрительной парадигмой.*
Заключение. *tDCS является безопасным, хорошо переносимым и потенциально эффективным методом у пациентов с постинсультной гемианопсией. Для уточнения эффективности этого метода при гемианопсии необходимо проведение более крупных контролируемых рандомизированных исследований.*

Ключевые слова: *инсульт; гемианопсия; неинвазивная стимуляция мозга; транскраниальная электрическая стимуляция постоянным током; функциональная МРТ; качество жизни.*

Источник финансирования. Авторы заявляют об отсутствии финансирования при проведении исследования.
Конфликт интересов. Авторы декларируют отсутствие явных и потенциальных конфликтов интересов, связанных с публикацией настоящей статьи.
Адрес для корреспонденции: 125367, Москва, Волоколамское шоссе, д. 80. ФГБНУ НЦН. E-mail: bakulin@neurology.ru. Бакулин И.С.

Для цитирования: Бакулин И.С., Лагода Д.Ю., Пойдашева А.Г., Кремнева Е.И., Супонева Н.А., Пирадов М.А. Транскраниальная стимуляция постоянным током при постинсультной гемианопсии. *Анналы клинической и экспериментальной неврологии* 2020; 14(2): 5–14.

DOI: 10.25692/ACEN.2020.2.1

Поступила 17.10.2019 / Принята в печать 17.02.2020

Transcranial Direct Current Stimulation in Poststroke Hemianopia

Ilya S. Bakulin, Dmitry Yu. Lagoda, Alexandra G. Poydasheva, Elena I. Kremneva, Natalia A. Suponeva, Mikhail A. Piradov

Research Center of Neurology, Moscow, Russia

Introduction. *Development of the new approaches to the rehabilitation of patients with poststroke hemianopia is of great importance, given the high prevalence of that disorder and its negative impact on patients' quality of life.*
This study aimed *to investigate the effect of transcranial direct current stimulation (tDCS) on the quality of life and the quality of visual perception in patients with poststroke hemianopia, as well as to study the safety and tolerability of this technique.*

Materials and methods. *The study included ten patients with poststroke hemianopia. Patients underwent ten tDCS sessions (2 mA, 20 min with anode placed over Oz, cathode — over Cz for a unilateral lesion, and anode — over O1 and O2, cathode — over Fp1 and Fp2 for bilateral lesions). The tolerability of tDCS was evaluated after each session using a standardized questionnaire. Clinical assessment before and after tDCS was performed using the Visual Function Questionnaire (VFQ-25) and the 36-item Short Form Survey (SF-36). Functional MRI using a visual paradigm was performed in 5 patients before and after the course of tDCS.*

Results. *Adverse effects were recorded during 9.9% of the sessions and had low severity in most cases. There was one withdrawal from the study because of increased pain in the hand and leg, in a patient with central post-stroke pain syndrome, which was likely unrelated to the biological effects of stimulation. Data of 9 patients were included in the analysis. There was a statistically significant increase in the overall score on the VFQ-25 (p = 0.02) after tDCS with improvements in the social activity (p = 0.02), mental health (p = 0.02), dependence on others (p = 0.04), and peripheral vision (p = 0.04) sections. A statistically significant improvement was also found in the psychological component of quality of life (p = 0.04), vitality (p = 0.03), social functioning (p = 0.02), role functioning due to physical health (p = 0.04), and general health (p = 0.008). In 3 cases, increased activation of the occipital cortex after tDCS was identified using functional MRI with a visual paradigm.*

Conclusion. *tDCS is a safe, well-tolerated, and potentially effective method in patients with poststroke hemianopia. Larger, controlled, and randomized studies are needed to clarify the efficacy of this method in hemianopia.*

Keywords: *stroke; hemianopia; non-invasive brain stimulation; transcranial direct current stimulation; functional MRI; quality of life.*

Acknowledgments. The study had no sponsorship.
Conflict of interest. The authors declare no apparent or potential conflicts of interest related to the publication of this article.
For correspondence: 125367, Russia, Moscow, Volokolamskoye shosse, 80. Research Center of Neurology. E-mail: bakulin@neurology.ru. Bakulin I.S.

For citation: Bakulin I.S., Lagoda D.Yu., Poydasheva A.G., Kremneva E.I., Suponeva N.A., Piradov M.A. [Transcranial direct current stimulation in poststroke hemianopia]. *Annals of clinical and experimental neurology* 2020; 14(2): 5–14. (In Russ.)

DOI: 10.25692/ACEN.2020.2.1

Received 17.10.2019 / Accepted 17.02.2020

Введение

Одним из самых частых вариантов зрительных нарушений при инсульте является гомонимная гемианопсия — одностороннее выпадение полей зрения вследствие повреждения зрительных трактов или зрительной коры [1–6]. В остром периоде инсульта нарушение полей зрения выявляется у 45–67% пациентов, при этом у 8–25% пациентов этот синдром является стойким [7, 8]. В нескольких проспективных исследованиях показано, что в течение первых месяцев после инсульта у части пациентов наблюдается спонтанное полное или частичное восстановление полей зрения. По данным X. Zhang и соавт. [4], уменьшение выраженности гемианопсии в течение первых 3 мес после инсульта наблюдается в 50–60% случаев, через 3–6 мес — еще в 20% случаев. Однако при сохранении зрительных нарушений при сроке после инсульта более 6 мес спонтанное восстановление практически исключено. Важно отметить, что даже при наличии спонтанного восстановления в остром периоде оно часто является неполным [4]. По данным F.J. Rowe и соавт. [7], полное восстановление полей зрения происходит только у 7,5% пациентов, в то время как у 39% пациентов наблюдается частичное улучшение, а у 52% — полное отсутствие восстановления.

В настоящее время убедительно показано, что гомонимная гемианопсия является важным фактором, снижающим качество жизни пациентов с инсультом [7, 9, 10]. Наличие гомонимной гемианопсии ограничивает возможность чтения и вождения автомобиля [5, 11, 12], уменьшает активность пациентов в повседневной жизни, снижает их мобильность, а также затрудняет проведение реабилитации [13, 14]. Гомонимная гемианопсия при инсульте является предиктором плохого функционального исхода и независимым предиктором смертности [10, 15].

Основой для проведения восстановительного лечения у пациентов с постинсультной гемианопсией (ПИГ) являются современные данные о функциональной реорганизации и нейропластических изменениях зрительной системы после её поражения [8, 16–18]. Согласно теории активации резидуального зрения (residual vision activation theory), предложенной B.A. Sabel и соавт. [19], восстановление полей зрения у пациентов с ПИГ может происходить за счет активации (реактивации):

1) частично поврежденных областей зрительной коры на границе очага поражения;
2) участков (островков) сохранной нервной ткани в пределах пораженной зрительной коры;
3) сохранных экстрастриарных структур зрительной системы;
4) сохранных нейрональных сетей более высокого уровня и зрительной системы непораженного полушария [19].

Доказательством способности зрительной системы к нейропластическим изменениям является эффективность при ПИГ так называемой восстановительной зрительной терапии (VRT, visual restorative therapy) даже спустя много месяцев или лет после инсульта [16, 18]. Предполагается, что в основе эффективности VRT могут лежать описанные выше механизмы, в частности, активация сохранных нейронов в области пораженной зрительной коры и экстрастриарных структур [18].

Одним из перспективных подходов к реабилитации пациентов с ПИГ является применение методов неинвазивной стимуляции мозга, в частности, транскраниальной электрической стимуляции (ТЭС) [20], основанной на воздействии слабым электрическом током (до 2 мА) через несколько электродов, располагаемых на поверхности головы. Наиболее распространённым вариантом ТЭС является стимуляция постоянным током (tDCS, transcranial

direct current stimulation). Значительный рост интереса к применению этого метода во всем мире возник около двух десятилетий назад после публикации ряда работ, показавших возможность неинвазивной и безболезненной модуляции функций коры головного мозга с помощью tDCS [21, 22]. Предполагается, что в основе эффекта этого метода лежит подпороговая модуляция мембранного потенциала нейронов и изменение вероятности формирования спайков. Эффект tDCS определяется полярностью электродов: анод вызывает входящий ток в ткани головного мозга, смещает мембранный потенциал в положительную сторону и делает более вероятным формирование спайков, в то время как катод оказывает противоположный эффект [23, 24].

В настоящее время во всем мире интенсивно изучается эффективность применения tDCS при различных заболеваниях нервной системы [25]. В нейрореабилитации наибольшее количество исследований посвящено применению этого метода при постинсультном двигательном дефиците, афазии и синдроме пространственного игнорирования [25–28]. При ПИГ применение tDCS изучалось в нескольких небольших исследованиях [29–31] и описаниях отдельных клинических наблюдений [32–35].

Целью настоящего исследования стало изучение влияния tDCS затылочной коры на качество жизни и качество зрительного восприятия у пациентов с ПИГ с анализом безопасности и переносимости этого метода.

Материалы и методы

В исследование включено 10 пациентов в возрасте 28–70 лет (медиана 45 [36; 59] лет, 7 мужчин) после нарушения мозгового кровообращения давностью более 1 мес, давшие добровольное информированное согласие. Проведение исследования было одобрено локальным этическим комитетом ФГБНУ «Научный центр неврологии».

Критерии включения в исследование:
- наличие добровольного информированного согласия на участие в исследовании;
- возраст 18–80 лет;
- подтверждение нарушения мозгового кровообращения по ишемическому или геморрагическому типу результатами нейровизуализации;
- наличие гомонимной гемианопсии по данным клинического осмотра и периметрии;
- давность инсульта более 1 мес;
- острота зрения с коррекцией не менее 0,4 или выше.

Критерии невключения в исследование:
- наличие металлических элементов в области проведения процедуры, кардиостимулятора, любых других электронных имплантатов;
- нарушение когнитивных функций с оценкой по шкале MoCA (Montreal Cognitive Assessment) менее 10 баллов);
- наличие других заболеваний нервной системы, органа зрения и декомпенсированного соматического заболевания, которые могут повлиять на безопасность процедур или результаты исследования;
- онкологическое заболевание (в настоящее время или в анамнезе);
- клинические значимые изменения при проведении электрокардиографии, общего и биохимического анализов крови;
- эпилептические приступы в анамнезе;
- наличие эпилептиформной активности при проведении электроэнцефалографии;
- повреждение кожных покровов в месте расположения электродов;
- терапия на момент включения в исследование любыми препаратами, влияющими на возбудимость коры головного мозга (антиконвульсанты, антидепрессанты и др.);
- беременность;
- отказ пациента от участия в исследовании.

Для оценки качества зрительного восприятия использовалась адаптированная русскоязычная версия опросника Visual Function Questionnaire (VFQ-25), содержащего 25 вопросов, направленных на определение зрительных функций, которые группируются по категориям [36, 37]. Полученный числовой показатель в каждой из шкал имеет значение от 0 до 100 баллов и отражает процентное отношение к максимально возможному результату. Все вопросы сгруппированы в блоки, оценивающие физическое, психическое и социальное функционирование пациента относительно качества его зрительного восприятия. Нарушения профессиональной деятельности и вождения в рамках настоящего исследования не оценивались.

Для оценки качества жизни использовался опросник The Short Form-36 (SF-36, русскоязычная версия), включающий оценку по шкалам, которые группируются в два показателя:
1) физический компонент здоровья (физическое функционирование, ролевое функционирование, обусловленное физическим состоянием, интенсивность боли, общее состояние здоровья);
2) психологический компонент здоровья (жизненная активность, социальное функционирование, ролевое функционирование, обусловленное эмоциональным состоянием, психическое здоровье).

Для всех шкал при полном отсутствии нарушений здоровья или ограничений максимальное значение составляет 100. Таким образом, более высокий показатель по каждой шкале соответствует более высокому качеству жизни [38]. Оценка по шкалам VFQ-25 и SF-36 проводилась у каждого пациента дважды (непосредственно перед проведением первой сессии и через 24–30 ч после заключительной сессии tDCS).

Функциональная МРТ со зрительной парадигмой

Для оценки влияния tDCS на объем и локализацию активации затылочной коры у 5 пациентов проводилась функциональная магнитно-резонансная томография (фМРТ) со зрительной парадигмой до начала стимуляции и через 24–30 ч после заключительной сессии tDCS.

МРТ-исследование проводили с использованием томографа «MagnetomVerio» («Siemens») с индукцией магнитного поля 3 Тл с применением стандартной 12-канальной головной катушки. Данные об анатомии головного мозга были получены в режиме 3D-T1-градиентное эхо (T1-MPR) в виде 176 сагиттальных срезов со следующими параметрами: TR = 1900 мс, TE = 2,47 мс, толщина среза 1 мм, фактор расстояния 50%; размер вокселя 1×1×1 мм^3, поле обзора 250 мм. Функциональные данные оценивали по данным об изменениях BOLD-сигнала, полученных с помощью режима МРТ T2*-градиентное эхо со следующими параметрами: TR = 3000 мс, TE = 30 мс, толщина среза 3 мм, фактор

расстояния 25%, размер вокселя 3×3×3 мм^3, поле обзора 192 мм, 36 аксиальных срезов.

В исследовании использовалась парадигма для оценки активации зрительной коры общей продолжительностью 4 мин. Парадигма имела блоковый дизайн и состояла из 6 блоков: 3 блока по 30 с со зрительным стимулом и 3 блока (2 по 1 мин и 1 по 30 с) без стимула. Начиналась парадигма с блока со стимулом. В качестве зрительного стимула использовался рисунок шахматного паттерна, который быстро чередовался с белым экраном. В блоке без стимула предъявлялся белый экран. Изображения при помощи системы зеркал выводились на МР-совместимый экран в сканирующем зале («Nordic Neuro Lab»). Всего получено 80 изображений. Предобработка изображений и статистический анализ проведены с помощью программного обеспечения для статистической обработки SPM12 (Statistical Parametric Mapping[1]) на базе Matlab 2011b («Mathworks»). С целью достижения динамического равновесия магнетизации первые 5 функциональных изображений были исключены из анализа.

Предобработка изображений включала следующие этапы:
1) упорядочивание полученных изображений по времени;
2) выравнивание изображений для коррекции артефактов от движения пациента с помощью алгоритма трансформации твердого тела;
3) корегистрация анатомических и функциональных данных;
4) сегментация полученных изображений на серое вещество, белое вещество, ликвор;
5) пространственная нормализация для преобразования индивидуальных изображений в соответствии с едиными координатами стереотаксического пространства MNI (Monreal Neurological Institute) при помощи матрицы трансформации, полученной при предыдущем шаге;
6) пространственное сглаживание для снижения влияния индивидуальной вариабельности анатомии (параметры сглаживания — 8×8×8 полной ширины на половине высоты распределения Гаусса).

Визуализация данных осуществлялась с помощью программы «xjView»[2].

Транскраниальная электрическая стимуляция постоянным током

Включенным в исследование пациентам проводилось 10 сессий (5 дней в неделю) tDCS с помощью устройства для транскраниальной электростимуляции мозга, разработанного в рамках проекта «Разработка нового поколения ассистивных устройств и технических средств реабилитации с применением нейротехнологий для улучшения эффективности лечения и реабилитации, а также повышения качества жизни людей» (головной исполнитель — ООО «Нейроботикс»). Локализация электродов при одностороннем поражении: анод — Oz, катод — Cz. При двустороннем поражении использовали два анода (O1 и O2) и два катода (Fp1 и Fp2). Использовался режим «soft» с постепенным 30-секундным нарастанием величины тока в начале и уменьшением в конце сессии соответственно. Продолжительность одной сессии — 20 мин, сила тока — 2 мА. После каждой сессии стимуляции пациенты заполняли стандартизированный опросник для оценки переносимости tDCS, включающий регистрацию всех возникающих нежелательных эффектов (НЭ): боль, покалывание, жжение, зуд, головокружение, тошнота, сонливость, металлический привкус во рту и др., времени их возникновения (в начале, середине или конце сессии), продолжительности, степени выраженности и влияния на желание пациента продолжать участие в исследовании.

Статистическая обработка

Статистическую обработку данных проводили с применением программы «STATISTICA 10.0» («TIBCO Software Inc.»). Использовались методы непараметрической статистики. Данные в тексте и таблицах представлены в виде медианы, верхнего и нижнего квартилей (Me [LQ; UQ]). Сравнение двух связанных групп по количественному признаку проводили с использованием метода Вилкоксона. Различия считали статистически значимыми при $p < 0,05$.

Результаты

У всех пациентов по данным клинического осмотра выявлена ПИГ вследствие инфаркта мозга с поражением правой затылочной доли (n = 5), правого таламуса (n = 1), левого таламуса (n = 1) или обеих затылочных долей (n = 3). Срок от нарушения мозгового кровообращения до включения в исследование составлял от 1 до 110 мес, медиана — 10 [3; 16] мес.

Переносимость tDCS

У 1 пациента с инфарктом правого таламуса и центральным постинсультным болевым синдромом во время проведения 1-й сессии ТЭС (во 2-й половине сессии) отмечено усиление боли в левых руке и ноге. Стимуляция была прекращена, пациент был исключен из исследования. В остальных случаях у каждого пациента было проведено 10 сессий tDCS. При анализе 91 сессии tDCS зарегистрировано 10 НЭ во время 9 сессий. Таким образом, НЭ возникали во время 9,9% сессий. Как минимум 1 НЭ зарегистрировано у 8 из 10 пациентов. Кроме описанного выше, были зарегистрированы следующие НЭ: покалывание (n = 4), жжение (n = 3), боль в области стимуляции (n = 1) и сонливость (n = 1). Ни в одном из этих случаев НЭ не влияли на желание пациента продолжать участие в исследовании. В 2 наблюдениях выраженность покалывания была отмечена пациентами как умеренная, все остальные НЭ имели слабую степень выраженности. В большинстве случаев (n = 7) покалывание и жжение возникали в начале стимуляции и продолжались несколько минут. В 1 наблюдении жжение слабой степени выраженности в области стимуляции появилось в середине процедуры и сохранялось до ее окончания. Еще в 1 случае в конце стимуляции отмечено появление ощущений болевого характера слабой интенсивности в месте расположения анода.

Влияние tDCS на качество зрительного восприятия и качество жизни

При анализе качества зрительного восприятия с помощью опросника VFQ-25 после проведения курса tDCS выявлено статистически значимое улучшение общего показателя по шкале, а также по таким разделам, как социальная активность, психическое здоровье, зависимость от окружающих и периферическое зрение (табл. 1). Кроме того, вы-

[1] URL: http://www.fil.ion.ucl.ac.uk/spm
[2] URL: http://www.alivelearn.net/xjview8

Таблица 1. Оценка качества зрительного восприятия по шкале VFQ-25 у пациентов с ПИГ (*n* = 9) до и после проведения tDCS (Me [LQ; UQ])

Table 1. Visual function quality assessment using the VFQ-25 in patients with poststroke hemianopia (*n* = 9) before and after tDCS (Me [LQ; UQ])

Показатель Parameter	До tDCS Before tDCS	После tDCS After tDCS	*p**, метод Вилкоксона Wilcoxon test
Общий показатель качества зрительного восприятия Overall score of visual perception quality	44 [33; 49]	56 [41; 60]	**0,02**
Общий показатель здоровья Overall health score	25 [0; 50]	25 [25; 50]	0,11
Общий показатель зрения Overall vision score	40 [40; 40]	40 [40; 60]	0,07
Глазная боль Eye pain	100 [100; 100]	100 [100; 100]	0,65
Проблемы со зрением на малом расстоянии Problems with near vision	38 [33; 42]	50 [33; 58]	0,06
Проблемы со зрением на далеком расстоянии Problems with distance vision	50 [25; 58]	50 [41; 67]	0,07
Социальная активность Social activity	50 [13; 63]	75 [50; 75]	**0,02**
Психическое здоровье Mental health	31 [25; 38]	50 [50; 56]	**0,02**
Зависимость от окружающих Dependency on others	33 [25; 33]	50 [25; 50]	**0,04**
Цветовое зрение Colour vision	38 [19; 56]	63 [44; 75]	0,11
Периферическое зрение Peripheral vision	50 [25; 50]	50 [50; 75]	**0,04**

Таблица 2. Оценка качества жизни по шкале SF-36 у пациентов с ПИГ (*n* = 9) до и после проведения tDCS (Me [LQ; UQ])

Table 2. Quality of life assessment using the SF-36 survey in patients with poststroke hemianopia (*n* = 9) before and after tDCS (Me [LQ; UQ])

Показатель Parameter	До tDCS Before tDCS	После tDCS After tDCS	*p**, метод Вилкоксона Wilcoxon test
Физический компонент здоровья **Physical health component**	46 [39; 46]	49 [41; 52]	0,17
Физическое функционирование Physical functioning	80 [65; 90]	90 [70; 95]	0,53
Ролевое функционирование, обусловленное физическим состоянием Role functioning due to physical health	0 [0; 0]	25 [0; 50]	**0,04**
Интенсивность боли Pain intensity	100 [61; 100]	100 [80; 100]	0,11
Общее состояние здоровья General health	45 [40; 52]	57 [52; 65]	**0,008**
Психологический компонент здоровья **Psychological health component**	33 [31; 42]	47 [40; 48]	**0,04**
Жизненная активность Vitality	50 [40; 65]	65 [55; 70]	**0,03**
Социальное функционирование Social functioning	50 [38; 50]	63 [50; 75]	**0,02**
Ролевое функционирование, обусловленное эмоциональным состоянием Role functioning due to emotional health	0 [0; 100]	67 [33; 100]	0,22
Психическое здоровье Mental health	56 [48; 64]	64 [64; 72]	0,09

явлена тенденция к улучшению общего показателя зрения и уменьшению проблем со зрением на малом и далеком расстояниях.

При анализе качества жизни пациентов с помощью опросника SF-36 после курса tDCS выявлено статистически значимое улучшение психологического компонента здоровья, а также отдельных его компонентов — жизненной активности и социального функционирования (табл. 2). Кроме того, наблюдалась тенденция к улучшению показателя психического здоровья. Статистически значимого улучшения физического компонента здоровья не обнаружено, однако показано статистически значимое улучшение таких его компонентов, как ролевое функционирование, обусловленное физическим состоянием, и общее состояние здоровья.

Влияние tDCS на активность затылочной коры

фМРТ до и после tDCS была проведена у 5 пациентов. В 3 случаях у пациентов с корковым поражением после проведения курса tDCS выявлено увеличение объёма активации затылочной коры во время выполнения зрительной парадигмы на шахматный паттерн (рисунок). В 2 случаях значительных изменений объёма и локализации зон активации после курса tDCS не отмечено.

Обсуждение

В рамках проведенного неконтролируемого исследования показано, что применение tDCS при ПИГ характеризуется хорошей переносимостью и благоприятным профилем безопасности. Выявлено, что после проведения 10 сессий анодной tDCS затылочной коры у пациентов с ПИГ наблюдается статистически значимое улучшение качества зрительного восприятия и психологического компонента качества жизни.

Полученные нами данные о безопасности и переносимости tDCS при ПИГ в целом согласуются с опубликованными ранее результатами [29, 31, 34]. НЭ зарегистрированы в 9,9% случаев и представлены покалыванием, жжением и болью в области локализации электродов, а также сонливостью, что соответствует данным литературы о НЭ, возникающих при tDCS [39]. В большинстве случаев НЭ имели слабую степень выраженность и не влияли на желание пациента продолжать терапию. Прекращение курса tDCS зарегистрировано в 1 случае и было связано с усилением боли в руке и ноге у пациента с постинсультным центральным болевым синдромом, которое, вероятно, не связано с биологическими эффектами стимуляции.

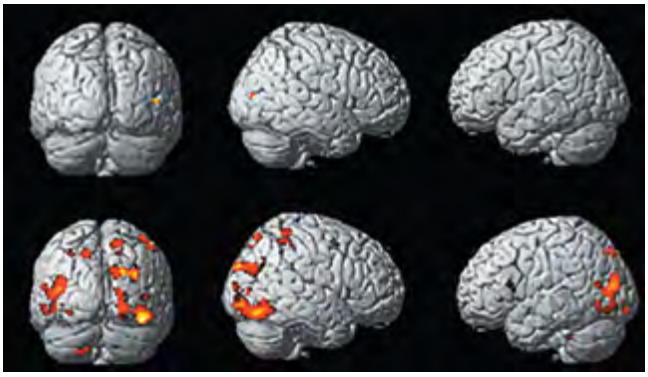

Пример увеличения объёма активации по данным фМРТ у пациента с двусторонней ПИГ после проведения курса tDCS (верхний ряд — до курса tDCS, нижний ряд — после курса tDCS).
Показаны зоны активации при предъявлении шахматного рисунка по сравнению с контрольными условиями (белый экран). Цвет отражает значение T. В каждом ряду слева направо: вид сзади, вид справа, вид слева

An example of increased activation volume at fMRI study after a course of tDCS in a patient with bilateral poststroke hemianopia (upper row — before tDCS, lower row — after tDCS).
The activation zones are shown when a chess drawing was presented, in comparison with control conditions (a white screen). The colour reflects the T value. In each row from left to right: rear view, right view, left view

При анализе эффекта tDCS на качество зрительного восприятия при ПИГ нами выявлено статистически значимое улучшение показателей, отражающих периферическое зрение, психическое здоровье, социальную активность и зависимость от окружающих. Кроме улучшения качества зрительного восприятия, также выявлено улучшение психологического компонента здоровья (в частности, жизненной активности и социального функционирования) и отдельных составляющих физического компонента здоровья (ролевого функционирования, обусловленного физическим состоянием, и общего состояния здоровья). Полученные данные о положительном эффекте tDCS при ПИГ согласуются с результатами ранее проведенных исследований. В небольшом (n = 8) рандомизированном исследовании, проведенном E.B. Plow и соавт. [29], показано, что при сочетании tDCS (анод — Oz, катод — Cz, 2 мА, 30 мин 2 раза в день, 3 раза в неделю на протяжении 3 мес) с VRT наблюдаются статистически значимо более выраженные расширение границ поля зрения (p = 0,021), увеличение точности распознавания стимулов (p = 0,043) и улучшение по подразделу шкалы LV-VFQ (Veterans Affairs Low Vision — Visual Functional Questionnaire) для оценки зрительно-моторной обработки (p = 0,04) по сравнению с проведением только VRT. В небольшом (n = 14) открытом исследовании выявлено, что сочетание tDCS (анод — O1 или O2, катод — Cz, 2 мА; 20 мин 1 раз в день, 5 дней в неделю, всего 10 сессий) и VRT приводит к статистически значимо более выраженному увеличению порога чувствительности по данным статической периметрии по сравнению с монотерапией VRT [31]. Кроме того, положительный эффект tDCS при ПИГ выявлен в нескольких описаниях клинических наблюдений [32–35].

Механизмы эффекта tDCS затылочной коры при гемианопсии остаются до настоящего времени недостаточно изученными. В исследованиях на здоровых добровольцах показано, что tDCS оказывает модулирующий эффект на возбудимость затылочной коры. В частности, показано, что анодная tDCS (анод — Oz, катод — Cz, 1 мА, 10 мин) приводит к статистически значимому снижению порога возникновения фосфенов непосредственно после и через 10 мин после окончания стимуляции, в то время как катодная tDCS (катод — Oz, анод — Cz) оказывает противоположный эффект [40]. Кроме того, выявлено, что анодная tDCS увеличивает, а катодная tDCS, напротив, уменьшает амплитуду пика N70 зрительных вызванных потенциалов [41]. Доказательством модулирующего эффекта tDCS на зрительную кору является также возможность индукции кратковременного улучшения статической и динамической контрастной чувствительности с помощью анодной tDCS [42]. T.L. Costa и соавт. [43] выявили, что проведение анодной tDCS затылочной коры сопровождается снижением порога восприятия в наиболее эксцентричных полях зрения. Кроме описанных выше кратковременных эффек-

тов, установлены также долговременные эффекты нескольких сеансов tDCS на зрительное восприятие. J.R. Behrens и соавт. (2017) показали, что анодная tDCS (1,5 мА, 20 мин, 1 раз в день в течение 5 дней) вызывает статистически значимое улучшение контрастной чувствительности, начиная со 2-го дня стимуляции, причем этот эффект в отношении центральных 2–4° поля зрения сохраняется в течение как минимум 4 нед после окончания курса из 5 процедур [44].

Предполагается, что в основе восстановления полей зрения при ПИГ могут лежать нейропластические изменения, способствующие активации сохранных нейронов и вовлечению экстрастриарной зрительной коры [18, 40, 45]. В исследованиях с применением функциональной нейровизуализации показана возможность выявления при гемианопсии небольших зон активации в первичной зрительной коре на стороне поражения при распознавании зрительных стимулов [8, 46]. Кроме того, у пациентов с гемианопсией может выявляться феномен «ложной слепоты», при котором пациент способен к зрительному восприятию в пораженном поле зрения, но не осознает этого [47]. Наличие феномена «ложной слепоты» позволяет предполагать возможность сохранения резидуальной зрительной функции в пораженном поле зрения [47, 48]. Большое значение могут иметь области, окружающие очаг поражения, изменение активности которых при гемианопсии ассоциировано с восстановлением полей зрения по данным экспериментальных и клинических исследований [32, 49, 50]. Эффект анодной стимуляции при гемианопсии может быть связан с увеличением возбудимости и индукцией нейропластических изменений в различных участках зрительной коры. В связи с этим необходимо отметить, что в 3 случаях у пациентов с гемианопсией и корковым поражением после проведения курса tDCS нами выявлено увеличение объёма активации в зрительной коре по данным фМРТ со зрительной парадигмой. Ранее M.A. Halko и соавт. [32] в клиническом наблюдении пациента с гемианопсией выявили, что после курса tDCS (анод — Oz, катод — Cz; 2 мА; 30 мин; 3 дня в неделю, 3 мес) в сочетании с VRT наблюдается увеличение активации в затылочной коре, соответствующее распределению электрического поля в ткани мозга по данным компьютерного моделирования.

В будущих исследованиях необходимо уточнение оптимальных параметров протокола tDCS при гемианопсии, в частности, монтажа электродов. В настоящем исследовании при одностороннем поражении мы использовали монтаж с расположением анода над электродом Oz и катода над электродом Cz, для которого ранее была показана способность модуляции порога фосфенов у здоровых добровольцев [40]. Кроме того, этот же монтаж электродов был использован в рандомизированном исследовании E.B. Plow и соавт. [29]. Альтернативным вариантом может быть расположение анода над затылочной (O1 или O2 в зависимости от стороны поражения) [31] или теменно-затылочной (PO4 или PO3) корой на стороне поражения [34]. При двустороннем поражении затылочной коры нами был использован модифицированный монтаж с двумя анодами (O1 и O2) и катодами (Fp1 и Fp2) для одновременной анодной стимуляции затылочной коры с двух сторон.

Важно отметить, что в проведенных к настоящему времени работах не изучена возможность катодной стимуляции затылочной коры непораженного полушария, которое может играть большую роль в реорганизации зрительной системы при её одностороннем поражении. При гемианопсии возможно увеличение активации затылочной коры непораженного полушария при предъявлении стимулов в ипсилатеральное поле зрения, что может способствовать компенсации функции [8, 51, 52]. С другой стороны, увеличение активности зрительной коры непораженного полушария может играть негативную роль вследствие ингибирования зрительной коры пораженного полушария, что затрудняет восстановление его функций (модель межполушарной конкуренции) [20]. Это определяет целесообразность проведения исследований с «ингибирующей» (катодной) стимуляцией затылочной коры непораженного полушария [20] (аналогично протоколам, применяемым при двигательных и речевых нарушениях), хотя нельзя исключить, что роль непораженного полушария может различаться в зависимости от локализации и тяжести поражения.

Ограничения настоящего исследования связаны с небольшим размером выборки пациентов, отсутствием контроля и применением для оценки эффекта tDCS только субъективных клинических шкал. Применение в будущих исследованиях объективных методов исследования (периметрия и др.) может иметь большое значение для более точного определения эффективности применения tDCS при гемианопсии и уточнения механизмов терапевтического эффекта. Кроме того, в отличие от ранее проведенных исследований [29–31], в нашей работе пациентам не проводилась VRT. Учитывая, что tDCS не вызывает формирования потенциала действия, применение этого метода может быть более эффективным при комбинации с другими методами реабилитации [23]. Также необходимо отметить, что при монтаже электродов с локализацией анода над Oz, использованном в нашем и некоторых других исследованиях [29, 33], происходит одновременная анодная стимуляция затылочной коры как пораженного, так и непораженного полушария, что может иметь негативное значение с точки зрения модели межполушарной конкуренции. Для определения наиболее эффективного протокола tDCS при ПИГ необходимо проведение крупных контролируемых рандомизированных исследований с моделированием распределения электрического поля и анализом нейрофизиологических эффектов стимуляции при использовании различного монтажа электродов и с учетом локализации и тяжести поражения зрительной системы [20, 32].

Список литературы

1. Rowe F., Brand D., Jackson C.A. et al. Visual impairment following stroke: do stroke patients require vision assessment? *Ageing* 2009; 38: 188–193. DOI: 10.1093/ageing/afn230. PMID: 19029069.
2. Rowe F.J.; VIS writing Group. Vision In Stroke cohort: Profile overview of visual impairment. *Brain Behav* 2017; 7: e00771. DOI 10.1002/brb3.771. PMID: 29201538.
3. Pula J.H., Yuen C.A. Eyes and stroke: the visual aspects of cerebrovascular disease. *Stroke Vasc Neurol* 2017; 2: 210–220. DOI: 10.1136/svn-2017-000079. PMID: 29507782.

References

1. Rowe F., Brand D., Jackson C.A. et al. Visual impairment following stroke: do stroke patients require vision assessment? *Ageing* 2009; 38: 188–193. DOI: 10.1093/ageing/afn230. PMID: 19029069.
2. Rowe F.J.; VIS writing Group. Vision In Stroke cohort: Profile overview of visual impairment. *Brain Behav* 2017; 7: e00771. DOI 10.1002/brb3.771. PMID: 29201538.
3. Pula J.H., Yuen C.A. Eyes and stroke: the visual aspects of cerebrovascular disease. *Stroke Vasc Neurol* 2017; 2: 210–220. DOI: 10.1136/svn-2017-000079. PMID: 29507782.

4. Zhang X., Kedar S., Lynn M.J. et al. Homonymous hemianopia in stroke. *J Neuroophthalmol* 2006; 26: 180–183. DOI: 10.1097/01.wno.0000235587.41040.39. PMID: 16966935.
5. Gilhotra J.S., Mitchell P., Healey P.R. et al. Homonymous visual field defects and stroke in an older population. *Stroke* 2002; 33: 2417–2420. DOI: 10.1161/01.str.0000037647.10414.d2. PMID: 12364731.
6. Zhang X., Kedar S., Lynn M.J. et al. Homonymous hemianopias: clinical-anatomic correlations in 904 cases. *Neurology* 2006; 66: 906–910. DOI: 10.1212/01.wnl.0000203913.12088.93. PMID: 16567710.
7. Rowe F.J., Wright D., Brand D. et al. A prospective profile of visual field loss following stroke: prevalence, type, rehabilitation and outcome. *Biomed Res Int* 2013; 2013: 719096. DOI: 10.1155/2013/719096. PMID: 24089687.
8. Urbanski M., Coubard O.A., Bourlon C. Visualizing the blind brain: brain imaging of visual field defects from early recovery to rehabilitation techniques. *Front Integr Neurosci* 2014; 8: 74. DOI: 10.3389/fnint.2014.00074. PMID: 25324739.
9. Gall C., Franke G.H., Sabel B.A. Vision-related quality of life in first stroke patients with homonymous visual field defects. *Health Qual Life Outcomes* 2010; 8: 33. DOI: 10.1186/1477-7525-8-33. PMID: 20346125.
10. Sand K.M., Wilhelmsen G., Naess H. et al. Vision problems in ischaemic stroke patients: effects on life quality and disability. *Eur J Neurol* 2016; 23 Suppl 1: 1–7. DOI: 10.1111/ene.12848. PMID: 26563092.
11. Bowers A.R. Driving with homonymous visual field loss: a review of the literature. *Clin Exp Optom* 2016; 99: 402–418. DOI: 10.1111/cxo.12425. PMID: 27535208.
12. Gall C., Sabel B.A. Reading performance after vision rehabilitation of subjects with homonymous visual field defects. *PM R* 2012; 4: 928–935. DOI: 10.1016/j.pmrj.2012.08.020. PMID: 23122896.
13. Ramrattan R.S., Wolfs R.C., Panda-Jonas S. et al. Prevalence and causes of visual field loss in the elderly and associations with impairment in daily functioning: the Rotterdam Study. *Arch Ophthalmol* 2001; 119: 1788–1794. DOI: 10.1001/archopht.119.12.1788. PMID: 11735788.
14. Wolter M., Preda S. Visual deficits following stroke: maximizing participation in rehabilitation. *Top Stroke Rehabil* 2006; 13: 12–21. DOI: 10.1310/3JRY-B168-5N49-XQWA. PMID: 16987788.
15. Sand K.M., Naess H., Thomassen L., Hoff J.M. Visual field defect after ischemic stroke-impact on mortality. *Acta Neurol Scand* 2018; 137: 293–298. DOI: 10.1111/ane.12870. PMID: 29148038.
16. Grunda T., Marsalek P., Sykorova P. Homonymous hemianopia and related visual defects: Restoration of vision after a stroke. *Acta Neurobiol Exp (Wars)* 2013; 73: 237–49. PMID: 23823985.
17. Goodwin D. Homonymous hemianopia: challenges and solutions. *Clin Ophthalmol* 2014; 8: 1919–1927. DOI: 10.2147/OPTH.S59452. PMID: 25284978.
18. Frolov A., Feuerstein J., Subramanian P.S. Homonymous hemianopia and vision restoration therapy. *Neurol Clin* 2017; 35: 29–43. DOI: 10.1016/j.ncl.2016.08.010. PMID: 27886894.
19. Sabel B.A., Henrich-Noack P., Fedorov A., Gall C. Vision restoration after brain and retina damage: the "residual vision activation theory". *Prog Brain Res* 2011; 192: 199–262. DOI: 10.1016/B978-0-444-53355-5.00013-0. PMID: 21763527.
20. Gall C., Silvennoinen K., Granata G. et al. Non-invasive electric current stimulation for restoration of vision after unilateral occipital stroke. *Contemp Clin Trials* 2015; 43: 231–236. DOI: 10.1016/j.cct.2015.06.005. PMID: 26072125.
21. Priori A., Berardelli A., Rona S. et al. Polarization of the human motor cortex through the scalp. *Neuroreport* 1998; 9: 2257–2260. DOI: 10.1097/00001756-199807130-00020. PMID: 9694210.
22. Nitsche M.A., Paulus W. Excitability changes induced in the human motor cortex by weak transcranial direct current stimulation. *J Physiol* 2000; 527(Pt 3): 633–639. DOI: 10.1111/j.1469-7793.2000.t01-1-00633.x. PMID: 10990547.
23. Yavari F., Jamil A., MosayebiSamani M. et al. Basic and functional effects of transcranial electrical stimulation (tES) — an introduction. *Neurosci Biobehav Rev* 2018; 85: 81–92. DOI: 10.1016/j.neubiorev.2017.06.015. PMID: 28688701.
24. Cirillo G., Di Pino G., Capone F. et al. Neurobiological after-effects of non-invasive brain stimulation. *Brain Stimul* 2017; 10: 1–18. DOI: 10.1016/j.brs.2016.11.009. PMID: 27931886.
25. Lefaucheur J.P., Antal A., Ayache S.S. et al. Evidence-based guidelines on the therapeutic use of transcranial direct current stimulation (tDCS). *Clin Neurophysiol* 2017; 128: 56–92. DOI: 10.1016/j.clinph.2016.10.087. PMID: 27866120.
26. Бакулин И.С., Пойдашева А.Г., Павлов Н.А. и др. Транскраниальная электрическая стимуляция в улучшении функции руки при инсульте. *Успехи физиологических наук* 2019; 50(1): 90–104. DOI: 10.1134/S030117981901003X.
27. Salazar A.P.S., Vaz P.G., Marchese R.R. et al. Noninvasive brain stimulation improves hemispatial neglect after stroke: a systematic review and meta-analysis. *Arch Phys Med Rehab* 2018; 99: 355–366.e1. DOI: 10.1016/j.apmr.2017.07.009. PMID: 28802812.
28. Sebastian R., Tsapkini K., Tippett D.C. Transcranial direct current stimulation in post stroke aphasia and primary progressive aphasia: Current knowledge and future clinical applications. *NeuroRehabilitation* 2016; 39: 141–152. DOI: 10.3233/NRE-161346. PMID: 27314871.
29. Plow E.B., Obretenova S.N., Fregni F. et al. Comparison of visual field training for hemianopia with active versus sham transcranial direct cortical stimulation. *Neurorehabil Neural Repair* 2012; 26: 616–626. DOI: 10.1177/1545968311431963. PMID: 22291042.

4. Zhang X., Kedar S., Lynn M.J. et al. Homonymous hemianopia in stroke. *J Neuroophthalmol* 2006; 26: 180–183. DOI: 10.1097/01.wno.0000235587.41040.39. PMID: 16966935.
5. Gilhotra J.S., Mitchell P., Healey P.R. et al. Homonymous visual field defects and stroke in an older population. *Stroke* 2002; 33: 2417–2420. DOI: 10.1161/01.str.0000037647.10414.d2. PMID: 12364731.
6. Zhang X., Kedar S., Lynn M.J. et al. Homonymous hemianopias: clinical-anatomic correlations in 904 cases. *Neurology* 2006; 66: 906–910. DOI: 10.1212/01.wnl.0000203913.12088.93. PMID: 16567710.
7. Rowe F.J., Wright D., Brand D. et al. A prospective profile of visual field loss following stroke: prevalence, type, rehabilitation and outcome. *Biomed Res Int* 2013; 2013: 719096. DOI: 10.1155/2013/719096. PMID: 24089687.
8. Urbanski M., Coubard O.A., Bourlon C. Visualizing the blind brain: brain imaging of visual field defects from early recovery to rehabilitation techniques. *Front Integr Neurosci* 2014; 8: 74. DOI: 10.3389/fnint.2014.00074. PMID: 25324739.
9. Gall C., Franke G.H., Sabel B.A. Vision-related quality of life in first stroke patients with homonymous visual field defects. *Health Qual Life Outcomes* 2010; 8: 33. DOI: 10.1186/1477-7525-8-33. PMID: 20346125.
10. Sand K.M., Wilhelmsen G., Naess H. et al. Vision problems in ischaemic stroke patients: effects on life quality and disability. *Eur J Neurol* 2016; 23 Suppl 1: 1–7. DOI: 10.1111/ene.12848. PMID: 26563092.
11. Bowers A.R. Driving with homonymous visual field loss: a review of the literature. *Clin Exp Optom* 2016; 99: 402–418. DOI: 10.1111/cxo.12425. PMID: 27535208.
12. Gall C., Sabel B.A. Reading performance after vision rehabilitation of subjects with homonymous visual field defects. *PM R* 2012; 4: 928–935. DOI: 10.1016/j.pmrj.2012.08.020. PMID: 23122896.
13. Ramrattan R.S., Wolfs R.C., Panda-Jonas S. et al. Prevalence and causes of visual field loss in the elderly and associations with impairment in daily functioning: the Rotterdam Study. *Arch Ophthalmol* 2001; 119: 1788–1794. DOI: 10.1001/archopht.119.12.1788. PMID: 11735788.
14. Wolter M., Preda S. Visual deficits following stroke: maximizing participation in rehabilitation. *Top Stroke Rehabil* 2006; 13: 12–21. DOI: 10.1310/3JRY-B168-5N49-XQWA. PMID: 16987788.
15. Sand K.M., Naess H., Thomassen L., Hoff J.M. Visual field defect after ischemic stroke-impact on mortality. *Acta Neurol Scand* 2018; 137: 293–298. DOI: 10.1111/ane.12870. PMID: 29148038.
16. Grunda T., Marsalek P., Sykorova P. Homonymous hemianopia and related visual defects: Restoration of vision after a stroke. *Acta Neurobiol Exp (Wars)* 2013; 73: 237–49. PMID: 23823985.
17. Goodwin D. Homonymous hemianopia: challenges and solutions. *Clin Ophthalmol* 2014; 8: 1919–1927. DOI: 10.2147/OPTH.S59452. PMID: 25284978.
18. Frolov A., Feuerstein J., Subramanian P.S. Homonymous hemianopia and vision restoration therapy. *Neurol Clin* 2017; 35: 29–43. DOI: 10.1016/j.ncl.2016.08.010. PMID: 27886894.
19. Sabel B.A., Henrich-Noack P., Fedorov A., Gall C. Vision restoration after brain and retina damage: the "residual vision activation theory". *Prog Brain Res* 2011; 192: 199–262. DOI: 10.1016/B978-0-444-53355-5.00013-0. PMID: 21763527.
20. Gall C., Silvennoinen K., Granata G. et al. Non-invasive electric current stimulation for restoration of vision after unilateral occipital stroke. *Contemp Clin Trials* 2015; 43: 231–236. DOI: 10.1016/j.cct.2015.06.005. PMID: 26072125.
21. Priori A., Berardelli A., Rona S. et al. Polarization of the human motor cortex through the scalp. *Neuroreport* 1998; 9: 2257–2260. DOI: 10.1097/00001756-199807130-00020. PMID: 9694210.
22. Nitsche M.A., Paulus W. Excitability changes induced in the human motor cortex by weak transcranial direct current stimulation. *J Physiol* 2000; 527(Pt 3): 633–639. DOI: 10.1111/j.1469-7793.2000.t01-1-00633.x. PMID: 10990547.
23. Yavari F., Jamil A., MosayebiSamani M. et al. Basic and functional effects of transcranial electrical stimulation (tES) — an introduction. *Neurosci Biobehav Rev* 2018; 85: 81–92. DOI: 10.1016/j.neubiorev.2017.06.015. PMID: 28688701.
24. Cirillo G., Di Pino G., Capone F. et al. Neurobiological after-effects of non-invasive brain stimulation. *Brain Stimul* 2017; 10: 1–18. DOI: 10.1016/j.brs.2016.11.009. PMID: 27931886.
25. Lefaucheur J.P., Antal A., Ayache S.S. et al. Evidence-based guidelines on the therapeutic use of transcranial direct current stimulation (tDCS). *Clin Neurophysiol* 2017; 128: 56–92. DOI: 10.1016/j.clinph.2016.10.087. PMID: 27866120.
26. Bakulin I.S., Poydasheva A.G., Pavlov N.A. et al. [Transcranial current stimulation in poststroke hand paresis rehabilitation]. *Uspekhi fiziologicheskih nauk* 2019; 50(1): 90–104. DOI: 10.1134/S030117981901003X. (In Russ.)
27. Salazar A.P.S., Vaz P.G., Marchese R.R. et al. Noninvasive brain stimulation improves hemispatial neglect after stroke: a systematic review and meta-analysis. *Arch Phys Med Rehab* 2018; 99: 355–366.e1. DOI: 10.1016/j.apmr.2017.07.009. PMID: 28802812.
28. Sebastian R., Tsapkini K., Tippett D.C. Transcranial direct current stimulation in post stroke aphasia and primary progressive aphasia: Current knowledge and future clinical applications. *NeuroRehabilitation* 2016; 39: 141–152. DOI: 10.3233/NRE-161346. PMID: 27314871.
29. Plow E.B., Obretenova S.N., Fregni F. et al. Comparison of visual field training for hemianopia with active versus sham transcranial direct cortical stimulation. *Neurorehabil Neural Repair* 2012; 26: 616–626. DOI: 10.1177/1545968311431963. PMID: 22291042.

30. Plow E.B., Obretenova S.N., Jackson M.L., Merabet L.B. Temporal profile of functional visual rehabilitative outcomes modulated by transcranial direct current stimulation. *Neuromodulation* 2012; 15: 367–373. DOI: 10.1111/j.1525-1403.2012.00440.x. PMID: 22376226.
31. Alber R., Moser H., Gall C. et al. Combined transcranial direct current stimulation and vision restoration training in subacute stroke rehabilitation: a pilot study. *PM R* 2017; 9: 787–794. DOI: 10.1016/j.pmrj.2016.12.003. PMID: 28082176.
32. Halko M.A., Datta A., Plow E.B. et al. Neuroplastic changes following rehabilitative training correlate with regional electrical field induced with tDCS. *Neuroimage* 2011; 57: 885–891. DOI: 10.1016/j.neuroimage.2011.05.026. PMID: 21620985.
33. Plow E.B., Obretenova S.N., Halko M.A. et al. Combining visual rehabilitative training and noninvasive brain stimulation to enhance visual function in patients with hemianopia: a comparative case study. *PM R* 2011; 3: 825–835. DOI: 10.1016/j.pmrj.2011.05.026. PMID: 21944300.
34. Matteo B.M., Viganò B., Cerri C.G. et al. Transcranial direct current stimulation (tDCS) combined with blindsight rehabilitation for the treatment of homonymous hemianopia: a report of two-cases. *J Phys Ther Sci* 2017; 29: 1700–1705. DOI: 10.1589/jpts.29.1700. PMID: 28932016.
35. Larcombe S.J., Kulyomina Y., Antonova N. et al. Visual training in hemianopia alters neural activity in the absence of behavioural improvement: a pilot study. *Ophthalmic Physiol Opt* 2018; 38: 538–549. DOI: 10.1111/opo.12584. PMID: 30357899
36. Mangione C.M., Lee P.P., Gutierrez P.R. et al. Development of the 25-item National Eye Institute Visual Function Questionnaire. *Arch Ophthalmol* 2001; 119: 1050–1058. DOI: 10.1001/archopht.119.7.1050. PMID: 11448327.
37. Мочалова А.С. *Качество жизни пациентов при различных вариантах лечения меланомы хориоидеи*: дис. ... канд. мед. наук. Челябинск, 2014. 128 с.
38. Новик А.А., Ионова Т.И. Руководство по исследованию качества жизни в медицине. М.: ОЛМА Медиа Групп, 2007. 313 с.
39. Antal A., Alekseichuk I., Bikson M. et al. Low intensity transcranial electric stimulation: Safety, ethical, legal regulatory and application guidelines. *Clin Neurophysiol* 2017; 128: 1774–1809. DOI: 10.1016/j.clinph.2017.06.001. PMID: 28709880.
40. Antal A., Kincses T.Z., Nitsche M.A., Paulus W. Manipulation of phosphene thresholds by transcranial direct current stimulation in man. *Exp Brain Res* 2003; 150: 375–378. DOI: 10.1007/s00221-003-1459-8. PMID: 12698316.
41. Antal A., Kincses T.Z., Nitsche M.A. et al. Excitability changes induced in the human primary visual cortex by transcranial direct current stimulation: direct electrophysiological evidence. *Invest Ophthalmol Vis Sci* 2004; 45: 702–707. DOI: 10.1167/iovs.03-0688. PMID: 14744917.
42. Kraft A., Roehmel J., Olma M.C. et al. Transcranial direct current stimulation affects visual perception measured by threshold perimetry. *Exp Brain Res* 2010; 207: 283–290. DOI: 10.1007/s00221-010-2453-6. PMID: 21046369.
43. Costa T.L., Gualtieri M., Barboni M.T. et al. Contrasting effects of transcranial direct current stimulation on central and peripheral visual fields. *Exp Brain Res* 2015; 233: 1391–1397. DOI: 10.1007/s00221-015-4213-0. PMID: 25650104.
44. Behrens J.R., Kraft A., Irlbacher K. et al. Long-lasting enhancement of visual perception with repetitive noninvasive transcranial direct current stimulation. *Front Cell Neurosci* 2017; 11: 238. DOI: 10.3389/fncel.2017.00238. PMID: 28860969.
45. Matteo B.M., Vigano B., Cerri C.G., Perin C. Visual field restorative rehabilitation after brain injury. *J Vis* 2016; 16: 11. DOI: 10.1167/16.9.11. PMID: 27472498.
46. Morland A.B., Le S., Carroll E. et al. The role of spared calcarine cortex and lateral occipital cortex in the responses of human hemianopes to visual motion. *J Cogn Neurosci* 2004; 16: 204–218. DOI: 10.1162/089892904322984517. PMID: 15068592.
47. Chokron S., Perez C., Peyrin C. Behavioral consequences and cortical reorganization in homonymous hemianopia. *Front Syst Neurosci* 2016; 10: 57. DOI: 10.3389/fnsys.2016.00057. PMID: 27445717.
48. Fendrich R., Wessinger C.M., Gazzaniga M.S. Speculations on the neural basis of islands of blindsight. *Prog Brain Res* 2001; 134: 353–366. DOI: 10.1016/s0079-6123(01)34023-2. PMID: 11702554.
49. Eysel U.T., Schweigart G. Increased receptive field size in the surround of chronic lesions in the adult cat visual cortex. *Cereb Cortex* 1999; 9: 101–109. DOI: 10.1016/s0304-3940(02)01153-9. PMID: 12531465.
50. Pleger B., Foerster A.F., Widdig W. et al. Functional magnetic resonance imaging mirrors recovery of visual perception after repetitive tachistoscopic stimulation in patients with partial cortical blindness. *Neurosci Lett* 2003; 335: 192–196.
51. Nelles G., Widman G., de Greiff A. et al. Brain representation of hemifield stimulation in poststroke visual field defects. *Stroke* 2002; 33: 1286–1293. PMID: 11988605.
52. Nelles G., de Greiff A., Pscherer A. et al. Cortical activation in hemianopia after stroke. *Neurosci Lett* 2007; 426: 34–38. PMID: 17881128.

30. Plow E.B., Obretenova S.N., Jackson M.L., Merabet L.B. Temporal profile of functional visual rehabilitative outcomes modulated by transcranial direct current stimulation. *Neuromodulation* 2012; 15: 367–373. DOI: 10.1111/j.1525-1403.2012.00440.x. PMID: 22376226.
31. Alber R., Moser H., Gall C. et al. Combined transcranial direct current stimulation and vision restoration training in subacute stroke rehabilitation: a pilot study. *PM R* 2017; 9: 787–794. DOI: 10.1016/j.pmrj.2016.12.003. PMID: 28082176.
32. Halko M.A., Datta A., Plow E.B. et al. Neuroplastic changes following rehabilitative training correlate with regional electrical field induced with tDCS. *Neuroimage* 2011; 57: 885–891. DOI: 10.1016/j.neuroimage.2011.05.026. PMID: 21620985.
33. Plow E.B., Obretenova S.N., Halko M.A. et al. Combining visual rehabilitative training and noninvasive brain stimulation to enhance visual function in patients with hemianopia: a comparative case study. *PM R* 2011; 3: 825–835. DOI: 10.1016/j.pmrj.2011.05.026. PMID: 21944300.
34. Matteo B.M., Viganò B., Cerri C.G. et al. Transcranial direct current stimulation (tDCS) combined with blindsight rehabilitation for the treatment of homonymous hemianopia: a report of two-cases. *J Phys Ther Sci* 2017; 29: 1700–1705. DOI: 10.1589/jpts.29.1700. PMID: 28932016.
35. Larcombe S.J., Kulyomina Y., Antonova N. et al. Visual training in hemianopia alters neural activity in the absence of behavioural improvement: a pilot study. *Ophthalmic Physiol Opt* 2018; 38: 538–549. DOI: 10.1111/opo.12584. PMID: 30357899
36. Mangione C.M., Lee P.P., Gutierrez P.R. et al. Development of the 25-item National Eye Institute Visual Function Questionnaire. *Arch Ophthalmol* 2001; 119: 1050–1058. DOI: 10.1001/archopht.119.7.1050. PMID: 11448327.
37. Mochalova A.S. [Quality of life in patients with different variants of melanoma of the chorioidea: med. sci. diss.]. Chelyabinsk, 2014. 128 p. (In Russ.)
38. Novik A.A., Ionova T.I. [Guidance on the study of the quality of life in medicine]. Moscow: OLMA Media Group, 2007. 313 p. (In Russ.)
39. Antal A., Alekseichuk I., Bikson M. et al. Low intensity transcranial electric stimulation: Safety, ethical, legal regulatory and application guidelines. *Clin Neurophysiol* 2017; 128: 1774–1809. DOI: 10.1016/j.clinph.2017.06.001. PMID: 28709880.
40. Antal A., Kincses T.Z., Nitsche M.A., Paulus W. Manipulation of phosphene thresholds by transcranial direct current stimulation in man. *Exp Brain Res* 2003; 150: 375–378. DOI: 10.1007/s00221-003-1459-8. PMID: 12698316.
41. Antal A., Kincses T.Z., Nitsche M.A. et al. Excitability changes induced in the human primary visual cortex by transcranial direct current stimulation: direct electrophysiological evidence. *Invest Ophthalmol Vis Sci* 2004; 45: 702–707. DOI: 10.1167/iovs.03-0688. PMID: 14744917.
42. Kraft A., Roehmel J., Olma M.C. et al. Transcranial direct current stimulation affects visual perception measured by threshold perimetry. *Exp Brain Res* 2010; 207: 283–290. DOI: 10.1007/s00221-010-2453-6. PMID: 21046369.
43. Costa T.L., Gualtieri M., Barboni M.T. et al. Contrasting effects of transcranial direct current stimulation on central and peripheral visual fields. *Exp Brain Res* 2015; 233: 1391–1397. DOI: 10.1007/s00221-015-4213-0. PMID: 25650104.
44. Behrens J.R., Kraft A., Irlbacher K. et al. Long-lasting enhancement of visual perception with repetitive noninvasive transcranial direct current stimulation. *Front Cell Neurosci* 2017; 11: 238. DOI: 10.3389/fncel.2017.00238. PMID: 28860969.
45. Matteo B.M., Vigano B., Cerri C.G., Perin C. Visual field restorative rehabilitation after brain injury. *J Vis* 2016; 16: 11. DOI: 10.1167/16.9.11. PMID: 27472498.
46. Morland A.B., Le S., Carroll E. et al. The role of spared calcarine cortex and lateral occipital cortex in the responses of human hemianopes to visual motion. *J Cogn Neurosci* 2004; 16: 204–218. DOI: 10.1162/089892904322984517. PMID: 15068592.
47. Chokron S., Perez C., Peyrin C. Behavioral consequences and cortical reorganization in homonymous hemianopia. *Front Syst Neurosci* 2016; 10: 57. DOI: 10.3389/fnsys.2016.00057. PMID: 27445717.
48. Fendrich R., Wessinger C.M., Gazzaniga M.S. Speculations on the neural basis of islands of blindsight. *Prog Brain Res* 2001; 134: 353–366. DOI: 10.1016/s0079-6123(01)34023-2. PMID: 11702554.
49. Eysel U.T., Schweigart G. Increased receptive field size in the surround of chronic lesions in the adult cat visual cortex. *Cereb Cortex* 1999; 9: 101–109. DOI: 10.1016/s0304-3940(02)01153-9. PMID: 12531465.
50. Pleger B., Foerster A.F., Widdig W. et al. Functional magnetic resonance imaging mirrors recovery of visual perception after repetitive tachistoscopic stimulation in patients with partial cortical blindness. *Neurosci Lett* 2003; 335: 192–196.
51. Nelles G., Widman G., de Greiff A. et al. Brain representation of hemifield stimulation in poststroke visual field defects. *Stroke* 2002; 33: 1286–1293. PMID: 11988605.
52. Nelles G., de Greiff A., Pscherer A. et al. Cortical activation in hemianopia after stroke. *Neurosci Lett* 2007; 426: 34–38. PMID: 17881128.

Информация об авторах

Бакулин Илья Сергеевич — к.м.н., м.н.с. отд. нейрореабилитации и физиотерапии ФГБНУ «Научный центр неврологии», Москва, Россия
Лагода Дмитрий Юрьевич — лаборант-исследователь отд. нейрореабилитации и физиотерапии ФГБНУ «Научный центр неврологии», Москва, Россия
Пойдашева Александра Георгиевна — м.н.с., врач-невролог отд. нейрореабилитации и физиотерапии ФГБНУ «Научный центр неврологии», Москва, Россия
Кремнева Елена Игоревна — к.м.н., с.н.с. отд. лучевой диагностики ФГБНУ «Научный центр неврологии», Москва, Россия
Супонева Наталья Александровна — д.м.н., член-корреспондент РАН, г.н.с. отд. нейрореабилитации и физиотерапии ФГБНУ «Научный центр неврологии», Москва, Россия
Пирадов Михаил Александрович — д.м.н., академик РАН, директор ФГБНУ «Научный центр неврологии», Москва, Россия

Information about the authors

Ilya S. Bakulin, PhD (Med.), junior researcher, Neurorehabilitation and physiotherapy department, Research Center of Neurology, Moscow, Russia
Dmitry Yu. Lagoda, assistant researcher, Neurorehabilitation and physiotherapy department, Research Center of Neurology, Moscow, Russia
Alexandra G. Poydasheva, junior researcher, Neurorehabilitation and physiotherapy department, Research Center of Neurology, Moscow, Russia
Elena I. Kremneva, PhD (Med.), senior researcher, Neuroradiology department, Research Center of Neurology, Moscow, Russia
Natalia A. Suponeva, D. Sci (Med.), Corr. Member of RAS, principal researcher, Neurorehabilitation and physiotherapy department, Research Center of Neurology, Moscow, Russia
Mikhail A. Piradov, D. Sci (Med.), Prof., Academician of RAS, Director, Research Center of Neurology, Moscow, Russia

© Коллектив авторов, 2020

Диагностическая значимость интратекального синтеза иммуноглобулинов против вирусов кори, краснухи и ветряной оспы в дифференциальной диагностике демиелинизирующих заболеваний центральной нервной системы

А.Н. Мошникова[1], С.В. Лапин[1], В.Д. Назаров[1], В.С. Краснов[1], К.С. Довыденко[1], Е.А. Суркова[1], В.Н. Савостьянова[2]

[1]ФГБОУ ВО «Первый Санкт-Петербургский государственный медицинский университет имени академика И.П. Павлова», Санкт-Петербург, Россия;
[2]ФГБУ «Детский научно-клинический центр инфекционных болезней», Санкт-Петербург, Россия

Введение. *В основе аутоиммунного воспаления при рассеянном склерозе (РС) лежит поликлональная активация В-лимфоцитов в центральной нервной системе с последующей интратекальной продукцией иммуноглобулинов, которая обусловлена синтезом антител к вирусам кори, краснухи и ветряной оспы (MRZ-реакция).*
Цель *исследования — оценить возможность использования индекса IgG, олигоклонального синтеза иммуноглобулинов, коэффициента проницаемости гематоэнцефалического барьера, специфических индексов антител против вирусов кори, краснухи и ветряной оспы с расчётом MRZ-реакции в диагностике РС, оптиконейромиелита и острого диссеминированного энцефаломиелита.*
Материалы и методы. *В исследование включены 40 пациентов с диагнозами: РС (n = 19), острый диссеминированный энцефаломиелит (n = 11), оптиконейромиелит (n = 10). Показатели итратекального синтеза определяли у всех пациентов в парных образцах цереброспинальной жидкости и сыворотки крови.*
Результаты исследования. *В обследованной группе MRZ-реакция является высокоспецифичным тестом для диагностики РС и не встречается при оптиконейромиелите и остром диссеминированном энцефаломиелите, в то время как повышение индекса синтеза IgG отмечается только у 90,5% пациентов с РС, а олигоклональный IgG был обнаружен лишь в 71,4% случаев. При РС не характерны повышенные показатели коэффициента альбумина, который характеризует выраженность проницаемости гематоэнцефалического барьера.*
Заключение. *MRZ-реакция является высокоспецифичным лабораторным маркером верификации РС, а также позволяет проводить дифференциальную диагностику РС с другими демиелинизирующими заболеваниями.*

Ключевые слова: *MRZ-реакция; интратекальный синтез иммуноглобулинов; олигоклональный IgG; коэффициент альбумина; индекс IgG; демиелинизирующие заболевания; центральная нервная система.*

Источник финансирования. Авторы заявляют об отсутствии финансирования при проведении исследования.
Конфликт интересов. Авторы декларируют отсутствие явных и потенциальных конфликтов интересов, связанных с публикацией настоящей статьи.
Адрес для корреспонденции: 197022, Санкт-Петербург, ул. Льва Толстого, д. 6/8, корп. 28. ФГБОУ ВО ПСПбГМУ им. акад. И.П. Павлова. E-mail: moshnikova-anna@mail.ru. Мошникова А.Н.

Для цитирования: Мошникова А.Н., Горбачева А.В., Лапин С.В., Назаров В.Д., Краснов В.С., Довыденко К.С., Суркова Е.А., Савостьянова В.Н. Диагностическая значимость интратекального синтеза иммуноглобулинов против вирусов кори, краснухи и ветряной оспы в дифференциальной диагностике демиелинизирующих заболеваний центральной нервной системы. *Анналы клинической и экспериментальной неврологии* 2020; 14(2): 15–22.

DOI: 10.25692/ACEN.2020.2.2

Поступила 17.10.2019 / Принята в печать 17.02.2020

The Diagnostic Significance of Intrathecal Synthesis of Antibodies Against Measles, Rubella, and Varicella Zoster Viruses in the Differential Diagnosis of Demyelinating Diseases of the Central Nervous System

Anna N. Moshnikova[1], Sergey V. Lapin[1], Vladimir D. Nazarov[1], Vladimir S. Krasnov[1], Ksenia S. Dovidenko[1], Elena A. Surkova[1], Valeria N. Savostyanova[2]

[1]Pavlov First Saint Petersburg State Medical University, St. Petersburg, Russia;
[2]Pediatric Research and Clinical Center for Infectious Diseases, St. Petersburg, Russia

Introduction. *The basis of autoimmune inflammation in multiple sclerosis (MS) is the polyclonal activation of B lymphocytes in the central nervous system, followed by intrathecal immunoglobulin production, caused by the synthesis of antibodies to measles, rubella, and varicella zoster viruses (MRZ reaction).*
The study aimed *to assess the possibility of using the IgG index, oligoclonal immunoglobulin synthesis, the permeability coefficient of the blood-brain barrier, specific indices of antibodies against measles, rubella, and varicella zoster viruses with the calculation of the MRZ reaction in the diagnosis of MS, neuromyelitis optica, and acute disseminated encephalomyelitis.*
Materials and methods. *The study included 40 patients with the following diagnoses: MS (n = 19), acute disseminated encephalomyelitis (n = 11), and neuromyelitis optica (n = 10). Intrathecal synthesis indicators were measured in all patients in paired samples of cerebrospinal fluid and serum.*
Study results. *In the study group, the MRZ reaction was a specific test for the diagnosis of MS and was not found in neuromyelitis optica or acute disseminated encephalomyelitis. An increase in the IgG synthesis index was observed in only 90.5% of patients with MS, and oligoclonal IgG was detected in only 71.4% of cases. Elevated albumin quotient values are not typical for MS, which characterizes the degree of permeability of the blood-brain barrier.*
Conclusion. *The MRZ reaction is a highly specific laboratory marker for verifying MS. It also enables differential diagnosis of MS and other demyelinating diseases.*

Keywords: *MRZ reaction; intrathecal immunoglobulin synthesis; oligoclonal IgG; albumin quotient; IgG index; demyelinating diseases; central nervous system.*

Acknowledgments. The study had no sponsorship.
Conflict of interest. The authors declare no apparent or potential conflicts of interest related to the publication of this article.
For correspondence: 197022, St. Petersburg, L'va Tolstogo str., 6/8, 28. Pavlov First Saint Petersburg State Medical University.
E-mail: moshnikova-anna@mail.ru. Moshnikova A.N.

For citation: Moshnikova A.N., Gorbacheva A.V., Lapin S.V., Nazarov V.D., Krasnov V.S., Dovidenko K.S., Surkova E.A., Savostyanova V.N. [The diagnostic significance of intrathecal synthesis of antibodies against measles, rubella, and varicella zoster viruses in the differential diagnosis of demyelinating diseases of the central nervous system]. *Annals of clinical and experimental neurology* 2020; 14(2): 15–22. (In Russ.)

DOI: 10.25692/ACEN.2020.2.2

Received 17.10.2019 / Accepted 17.02.2020

Введение

Наиболее распространенным представителем группы демиелинизирующих заболеваний центральной нервной системы (ЦНС) является рассеянный склероз (РС), который характеризуется многообразием клинических проявлений и волнообразным течением патологического процесса [5]. Дифференциальная диагностика РС с другими воспалительными демиелинизирующими заболеваниями ЦНС затруднена вариабельной клинической картиной заболевания. Оптиконейромиелит (ОНМ) и острый диссеминированный энцефаломиелит (ОДЭМ) представляют собой нозологии, имеющие схожие клинические проявления с РС, но они различаются между собой по патофизиологическому течению, лечению и прогнозу заболевания [30]. Возможность ранней постановки точного диагноза важна для выбора тактики дальнейшего ведения пациента и подбора оптимальной терапии. Оценка лабораторных маркеров интратекального синтеза иммуноглобулинов может помочь в постановке диагноза [1, 3].

Интратекальный синтез (ИС) иммуноглобулинов представляет собой феномен повышенной продукции иммуноглобулинов за гематоэнцефалическим барьером ЦНС. Описаны 4 возможных пути интратекальной продукции иммуноглобулинов:

1) плазмоцитами третичных эктопических лимфоидных фолликулов;
2) длительно живущими плазматическими клетками, дифференцированными из клеток памяти;
3) плазмоцитами, активированными из В-клеток памяти ЦНС под влиянием провоспалительной среды;
4) иммуноглобулин-секретирующими клетками, прошедшими дифференцировку во вторичных лимфоидных органах, попадающих в ЦНС и накапливающихся в очагах воспаления вне зависимости от их антигенной специфичности [9].

Основными лабораторными маркерами, характеризующими ИС иммуноглобулинов, являются индекс синтеза IgG и олигоклональные полосы IgG (ОКП). Феномен ИС

иммуноглобулинов наблюдается при многих иммуновоспалительных заболеваниях ЦНС, в том числе РС, ОНМ и ОДЭМ, а также ряде инфекционных заболеваний [2,4]. По литературным данным, встречаемость показателя индекса IgG у пациентов с РС составляет 70-80%, показателя ОКП 80–90% [6]. У пациентов с ОНМ повышенные значения индекса IgG, как и ОКП, встречаются в 10–30% случаев [7]. Встречаемость повышенных значений индекса синтеза IgG у пациентов с ОДЭМ, по данным литературы, составляет 50%, а ОКП — 57% [8]. Поэтому, использование данных лабораторных тестов в качестве маркеров дифференциальной диагностики РС, ОНМ и ОДЭМ не представляется возможным.

Еще одной характеристикой ИС иммуноглобулинов является MRZ-реакция, которая представляет собой комплексный лабораторный показатель, характеризующий интратекальный синтез антител к антигенам вируса кори (M-measles), краснухи (R-rubella) и вируса ветряной оспы (Z-varicella zoster). Иммунитет к этим вирусным инфекциям приобретается при вакцинации или после перенесенной инфекции, поэтому такой синтез антител часто называют «анамнестическим». Продукция анамнестических антител составляет 2% от всего интратекально синтезированного IgG и никак не связана с репликацией самих вирусов в цереброспинальной жидкости (ЦСЖ), что подтверждается отрицательными результатами молекулярных методов исследования ЦСЖ [10, 12, 13]. Отмечается взаимосвязь между уровнем иммунизации населения в популяции к конкретному вирусному агенту и количеством интратекально синтезированных антител при РС к данному возбудителю [23]. Полиспецифический иммунный ответ характеризуется длительной стабильной концентрацией антител, в отличие от острых воспалительных заболеваний, при которых наблюдается экспоненциальное снижение концентрации антител [12]. Кроме того, для острых нейроинфекционных процессов характерно более значимое повышение показателей интратекального синтеза иммуноглобулинов, составляющего 10–20% от общего IgG [12, 13]. По результатам ряда исследований, MRZ-реакция является наиболее специфичным маркером в диагностике РС, со специфичностью выше 95% [10, 11, 14, 15]. Чувствительность показателя варьирует от 48% до 78% [10, 11]. Несмотря на относительно низкую, по сравнению с ОКП, распространённость при РС, в соответствие с литературными данными, MRZ-реакция не обнаруживается при заболеваниях спектра ОНМ, а также при ОДЭМ [10–12].

Цель исследования состояла в оценке диагностической ценности показателей интратекального синтеза при РС, ОНМ и ОДЭМ.

Материалы и методы

В исследование включено 40 пациентов, наблюдавшихся в клинике неврологии ПСПбГМУ и Детском научно-клиническом центре инфекционных болезней ФМБА. В 1-ю группу (n = 19) включены пациенты с достоверным диагнозом РС на основе диагностических критериев МакДональда 2017 года. Во 2-ю группу (группа ОДЭМ) вошли 11 пациентов с острым диссеминированным энцефаломиелитом. В 3-ю группу (группа оптиконейромиелита) включены 10 пациентов с болезнью Девика.

Критерии включения в группу пациентов с РС:
- возраст старше 18 лет;
- наличие очагов демиелинизации на МРТ головного мозга;
- диагноз «достоверный РС» согласно критериям МакДональда (2017 г.).

Критерии исключения: неврологические, аутоиммунные, онкологические, острые инфекционные заболевания, тяжелая соматическая патология на момент взятия биоматериала.

Всего в группу РС были включены 9 женщин и 10 мужчин.

Критерии включения в группу ОНМ:
- диагностические критерии (D.H. Miller и соавт., 2008), уточненные международной рабочей группой;
- возраст старше 18 лет;
- наличие неврита зрительного нерва и миелита;
- положительный результат исследования на антитела к аквапорину-4;
- наличие непрерывных очагов поражения по данным МРТ-исследований, распространяющихся на 3 и более позвоночных сегментов.

Критерии исключения: наличие очагов демиелинизации на МРТ головного мозга, характерных для РС, наличие других аутоиммунных и неврологических заболеваний.

В данную группу исследований были включены 9 женщин и 1 мужчина.

Критерии включения в группу ОДЭМ:
- крупные, ассиметричные очаги по результатам МРТ-исследований головного мозга;
- наличие острого инфекционного процесса в анамнезе, предшествующего появлению симптомов заболевания;
- острое развитие неврологической симптоматики.

Критерии исключения: инфекционные, аутоиммунные, онкологические и других неврологические заболевания на момент взятия биоматериала.

В данную группу исследований были включены 10 женщин и 1 мужчина.

У пациентов исследуемых групп были определены следующие показатели в парных образцах ЦСЖ и сыворотки крови: концентрация СЛЦ-Ig каппа и лямбда, альбумина, IgG и специфические IgG против вирусов кори, краснухи и ветряной оспы, наличие ОКП.

ОКП определяли с использованием диагностических наборов фирмы «Helena Biosciences», СЛЦ-Ig каппа и лямбда — наборов «Полигност», концентрации альбумина и общего Ig в сыворотке крови — наборов фирмы «BioSystems», общий IgG и альбумин ЦСЖ — реагентов фирмы «Siemens Healthcare», специфические антитела класса IgG против вирусов краснухи, кори и вируса ветряной оспы в сыворотке и ЦСЖ — диагностических наборов фирмы «Euroimmun».

В основе определения MRZ-реакции лежит расчет целого ряда показателей, которые позволяют отличить интратекально синтезированные антитела от тех антител, которые поступили через гематоэнцефалический барьер (ГЭБ). Математическое выражение взаимоотношений этих показателей отображается в гиперболической формуле Райбера, которая позволяет оценить нелинейные отношения между показателем проницаемости ГЭБ (коэффициентом

альбумина — Q_A) и показателем коэффициента IgG (Q_{IgG}) в зависимости от предельной сывороточной концентрации иммуноглобулина ($Q_П$) [31].

Для учета показателей интратекального синтеза антител к вирусам кори, краснухи и вирусу ветряной оспы были рассчитаны индексы специфических антител (ИА):

ИА = Q_{IgG} [специфический]/Q_{IgG} [общий], если Q_{IgG} [общий] < $Q_П$;

ИА = Q_{IgG} [специфический]/$Q_П$, если Q_{IgG} [общий] > $Q_П$.

Расчет коэффициентов специфических иммуноглобулинов проводился по формулам:

Q_{IgG} [специфический] = IgG специфический [ЦСЖ]/IgG специфический [сыворотка];

Q_{IgG} [общий] = IgG общий [ЦСЖ]/IgG общий [сыворотка].

Показатель предельной сывороточной концентрации IgG определялся по формуле:

$$Q_П = \sqrt{0{,}93 \times Q_A^2 + 6 \times 10^{-6} - 1{,}7 \times 10^{-3}}.$$

Показатели ИА, превышающие значение 1,5, указывали на положительную интратекальную продукцию IgG против соответствующего возбудителя. Положительная MRZ-реакция учитывалась в том случае, когда выявлялись 2 или более положительных ИА к возбудителям кори, краснухи и/или ветряной оспы [12].

Все значения, полученные в результате лабораторных исследований, подверглись статистической обработке с помощью программы «GraphpadPrism 6.0». Для исследуемых групп проводился анализ на нормальность распределения по критерию Шапиро–Уилка. Все данные по уровню отдельных показателей представлены в виде медианы и 95% доверительного интервала. Для изучения связи между двумя переменными использовался метод ранговой корреляции по Спирмену. Для выявления различия в значении количественных параметров между двумя исследуемыми группами применен U-критерий Манна–Уитни, трех — критерий Краскела–Уоллиса и дисперсионный анализ ANOVA. Уровень значимости для всех статистических тестов принимался менее 0,05.

Результаты исследования

Для определения показателя проницаемости ГЭБ и выраженности интратекального синтеза иммуноглобулинов у пациентов с РС, ОДЭМ и ОНМ были проанализированы показатели Q_A и индекс IgG (рис. 1).

Для оценки диагностической ценности определения ОКП проведен анализ встречаемости этого показателя в данных группах (рис. 2).

С целью определения MRZ-реакции проанализирована частота повышенных ИА к антигенам вирусов кори, краснухи и ветряной оспы (рис. 3).

Для определения распространенности MRZR проанализирована частота синтеза антител одновременно к 2 и 3 анамнестическим вирусным агентам (табл. 1).

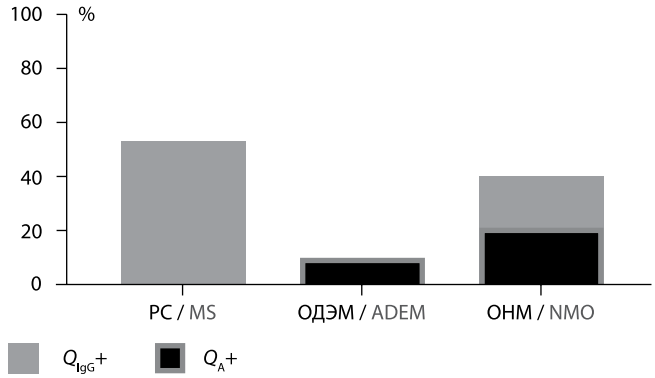

Рис. 1. Выявляемость повышенных значений показателя проницаемости ГЭБ ($Q_A > 6{,}0 \times 10^{-3}$) и индекса синтеза IgG (Index IgG > 0,64) в группах РС, ОДЭМ и ОНМ

Fig. 1. Detection of increased values of the BBB permeability index ($Q_A > 6.0 \times 10^{-3}$) and the IgG synthesis index (IgG index > 0.64) in groups with MS, ADEM, and NMO

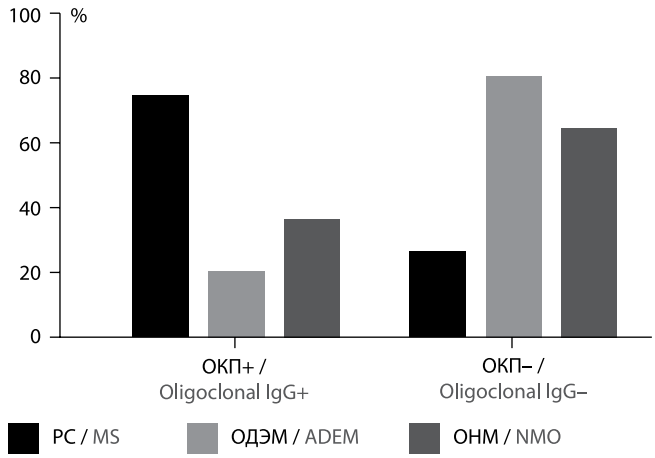

Рис. 2. Выявляемость ОКП в группах РС, ОДЭМ и ОНМ

Fig. 2. The detection of oligoclonal IgG in groups with MS, ADEM, and NMO

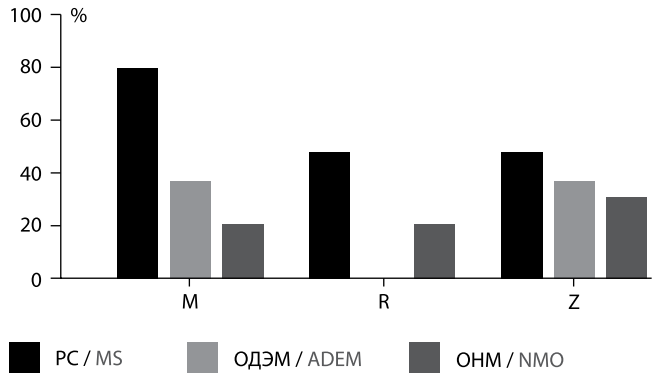

Рис. 3. Распространенность положительных индексов антивирусных антител в группах РС, ОДЭМ, ОНМ.
M (Measles) — антитела к вирусу кори, R (Rubella) — антитела к вирусу краснухи, Z (Zoster) — антитела к вирусу ветряной оспы

Fig. 3. The prevalence of positive antiviral antibody indices in groups with MS, ADEM, and NMO.
M (Measles) — antibodies to the measles virus, R (Rubella) — antibodies to the rubella virus, Z (Zoster) — antibodies to the varicella zoster virus

Таблица 1. Распространенность положительной MRZ-реакции в группах РС, ОДЭМ и ОНМ

Table 1. Prevalence of a positive MRZ reaction in groups with MS, ADEM, and NMO

Группа Group	MRZ-реакция положительная, % Positive MRZ reaction, %	MRZ-реакция отрицательная, % Negative MRZ reaction, %
РС / MS	47	53
ОДЭМ / ADEM	0	100
ОНМ / NMO	0	100

Таблица 2. Клинико-лабораторные параметры индекса IgG, ОКП, MRZ-реакции в диагностике РС при его сравнении с другими демиелинизирующими заболеваниями ЦНС

Table 2. Clinical and laboratory parameters of IgG index, oligoclonal IgG and MRZ reaction in the diagnosis of MS, when compared with other demyelinating diseases of the central nervous system

Показатель Parameter	Чувствительность, % Sensitivity, %	Специфичность, % Specificity, %
Индекс IgG / IgG index	52,63 (28,86–75,55)	90,48 (69,62–98,83)
ОКП / Oligoclonal IgG	73,68 (48,80–90,85)	71,43 (47,82–88,72)
MRZ-реакция / MRZ reaction	47,37 (24,45–71,14)	100 (83,89–100)

В группе РС и группе других демиелинизирующих заболеваний (ОДЭМ+ОНМ) были проанализированы показатели чувствительности и специфичности для следующих показателей: индекс IgG, олигоклональный IgG и MRZ-реакция (табл. 2).

При сопоставлении положительных результатов ОКП и MRZ-реакции в группе пациентов с РС выявлено, что у 8 из 14 пациентов на фоне положительного результата синтеза ОКП наблюдались положительные результаты MRZ-реакции. У 1 пациента в группе РС MRZ-реакция была положительная, а результаты ОКП — отрицательные. У 4 пациентов из группы РС выявлены отрицательные результаты ОКП и MRZ-реакции.

Обсуждение

Для таких заболеваний, как РС, ОДЭМ и ОНМ, характерно наличие единого феномена — интратекальной продукции антител [24]. Однако в основе каждого заболевания лежат свои особенности иммунопатогенеза. При РС основным источником интратекально синтезированных антител являются В-клетки, расположенные в лептоменингеальном пространстве и периваскулярных манжетах с распространением на окружающую паренхиму [25]. Для ОНМ характерно комплементзависимое развитие демиелинизации с наличием большого количества полиморфноядерных лейкоцитов [24]. Для ОДЭМ характерно перивенулярное накопление лимфоцитов и пенистых макрофагов в мозолистом теле. При этом воспаление не затрагивает периартериальные пространства. Для пациентов с РС в большинстве случаев не характерно изменение показателей проницаемости ГЭБ [27]. У всех пациентов из группы РС наблюдались нормальные показатели Q_A. У пациентов с ОНМ в острую фазу заболевания может наблюдаться повышенная проницаемость ГЭБ [28]. Среди 10 пациентов группы ОНМ из нашего исследования, у 2 (20%) пациентов выявлен повышенный показатель Q_A.

Оценка уровня продукции IgG и наличие ОКП входят в действующие диагностические критерии МакДональда 2017 г. для постановки диагноза РС [17]. Показатели чувствительности этих тестов для РС варьируют в пределах 52–67% для индекса IgG и 67–78% для ОКП, а показатели специфичности не превышают 85% [19–22]. По данным нашего исследования показатель чувствительности индекса IgG для РС составил 52,63 (28,86–75,55), а показатель специфичности — 90,48 (69,62–98,83). Показатель статистической значимости составил 0,005.

Перспективым лабораторным методом для дифференциальной диагностики РС является MRZ-реакция, которая представляет собой полиспецифический интратекальный иммунный ответ, направленный против трёх нейротропных вирусов: кори, краснухи и ветряной оспы [12]. MRZ-реакция положительная, если 2 и более ИА больше или равны 1,5 [12].

В нашем исследовании в группе РС наиболее часто встречались положительные ИА к вирусу кори (79%), на 2-м месте — к вирусу краснухи (47%) и на 3-м месте — к вирусу ветряной оспы (8%). Наши данные совпадают с данными европейских публикаций, в которых наибольшее распространение получили антитела к вирусу кори [13]. Вероятнее всего, это связано со схожими программами иммунизации населения Европы и России, результатами которых является сохранение стойкого иммунитета в популяции.

Распространенность положительной MRZ-реакции составила 47,37% (24,45–71,14) в группе РС, при этом MRZ-реакция не была выявлена ни у одного из больных с ОНМ или ОДЭМ. Полученные результаты сопоставимы с результатами зарубежных исследований, в которых чувствительность MRZ-реакции для пациентов с РС составляла 38–78% [10, 11, 15], что указывает на сравнительно малую чувствительность этого показателя. Распространенность MRZ-реакции среди больных РС в популяции может быть связана с особенностями национальных календарей вакци-

нации, а также заболеваемостью населения, что обусловливает различные результаты исследований [16, 29, 30]. При этом специфичность MRZ-реакции по отношению к группе других демиелинизирующих состояний составила 100%, что соответствует результатам ряда европейских исследований (91,7–100%) [10, 11, 13, 15].

Следует обратить внимание на то, что у ряда пациентов с ОДЭМ и ОНМ, несмотря на положительные результаты ОКП и повышенный индекс IgG, MRZ-реакция была отрицательной, что указывает на высокую специфичность этого показателя.

При сопоставлении данных ОКП и MRZ-реакции у пациентов с РС нами выявлено, что у 1 пациента с ОКП-отрицательным результатом наблюдается положительная MRZ-реакция. Учитывая полученные данные, можно сделать вывод о возможном совместном использовании лабораторных тестов в диагностике РС для повышения вероятности правильной постановки диагноза.

Заключение

Настоящее исследование демонстрирует возможность применения MRZ-реакции не только в диагностике РС, но и в дифференциальной диагностике РС в структуре демиелинизирующих заболеваний ЦНС (ОДЭМ и ОНМ). Несмотря на небольшую выборку пациентов и значительный разброс показателей чувствительности и специфичности маркеров интратекального синтеза, данные нашего исследования сопоставимы с результатами европейских лабораторий, которые рассматривают возможность включения MRZ-реакции в спектр лабораторных методов исследования у пациентов с РС. Комплексная оценка индекса IgG, ОКП, Q_A, ИА с расчётом MRZ-реакции в сочетании с данными анамнеза и результатами функциональных методов исследований позволит повысить точность диагностики РС, особенно у пациентов с неясной клинико-радиологической картиной, а также назначить своевременное лечение и отсрочить инвалидизацию.

Список литературы

1. Макаров Н.С. Дифференциальная диагностика рассеянного склероза и других воспалительных демиелинизирующих заболеваний центральной нервной системы. *Неврологический журнал* 2015; 20: 4–9. DOI: 10.18821/1560-9545-2015-20-6-4-9.
2. Лапин С.В., Евдошенко Е.П. Лабораторные методы диагностики рассеянного склероза и других неврологических заболеваний. *Справочник заведующего КДЛ* 2011; (1): 22–32.
3. Гусев Е.И., Завалишин И.А., Бойко А.Н. Рассеянный склероз и другие демиелинизирующие заболевания. М., 2004. 540 с.
4. Назаров В.Д., Лапин С.В., Суркова Е.А. и др. Диагностическая информативность показателей интратекального синтеза свободных легких цепей иммуноглобулинов при рассеянном склерозе. *Медицинская иммунология* 2015; 17(3): 235–244. DOI: 10.15789/1563-0625-2015-3-235-244.
5. Бойко А.Н., Фаворова О.О., Кулакова О.Г., Гусев Е.И. Эпидемиология и этиология рассеянного склероза. В кн.: Е.И. Гусев и др. (ред.) *Рассеянный склероз*. М., 2011. 528 с.
6. Berg-Hansen P., Smith Simonsen C., Øyen Flemmen H. et al. The role of IgG index versus oligoclonal bands in patients with suspected multiple sclerosis. ECTRIMS Online Library. 2018; 229132; EP1292. URL: https://onlinelibrary.ectrims-congress.eu/ectrims/2018/ectrims-2018/229132
7. Weinshenker B.G., Wingerchuk D.M.. Neuromyelitis spectrum disorders. *Mayo Clin Proc* 2017; 92: 663–679. DOI: 10.1016/j.mayocp.2016.12.014. PMID: 28385199.
8. Yang H.Q., Zhao W.C., Yang W.M. et al. Clinical profiles and short-term outcomes of acute disseminated encephalomyelitis in adult Chinese patients. *J Clin Neurol* 2016; 12: 282–288. DOI: 10.3988/jcn.2016.12.3.282. PMID: 27449911.
9. Meinl E., Krumbholz M., Hohlfeld R. B lineage cells in the inflammatory central nervous system environment: migration, maintenance, local antibody production, and therapeutic modulation. *Ann Neurol* 2006; 59: 880–892. DOI: 10.1002/ana.20890. PMID: 16718690.
10. Hottenrott T., Dersch R., Berger B. et al. The MRZ reaction in primary progressive multiple sclerosis. *Fluids Barriers* CNS 2017; 14: 2. DOI: 10.1186/s12987-016-0049-7. PMID: 28166789.
11. Jarius S., Eichhorn P., Franciotta D. et al. The MRZ reaction as a highly specific marker of multiple sclerosis: re-evaluation and structured review of the literature. *J Neurol* 2017; 264: 453–466. DOI: 10.1007/s00415-016-8360-4. PMID: 28005176.
12. Reiber H., Ungefehr S., Jacobi C. The intrathecal, polyspecific and oligoclonal immune response in multiple sclerosis. *Mult Scler* 1998; 4: 111–117. DOI: 10.1177/135245859800400304. PMID: 9762657.
13. Reiber H. Polyspecific antibodies without persisting antigen in multiple sclerosis, neurolupus and Guillain–Barré syndrome: immune network connectivity in chronic diseases. *Arq Neuropsiquiatr* 2017; 75: 580–588. DOI: 10.1590/0004-282X20170081. PMID: 28813089.
14. Brettschneider J., Tumani H., Kiechle U. et al. IgG antibodies against measles, rubella, and varicella zoster virus predict conversion to multiple sclerosis in clinically isolated syndrome. *PLoS One* 2009; 4: e7638. DOI: 10.1371/journal.pone.0007638. PMID: 19890384.
15. Hradilek P., Zeman D., Kurkova B. et al. Does MRZ reaction have a real significance in the diagnosis of multiple sclerosis? *Neurology* 2016; 86 (16 Supplement).
16. Robinson-Agramonte M., Reiber H., Cabrera-Gomez J., Galvizu R. Intrathecal polyspecific immune response to neurotropic viruses in multiple sclerosis:

References

1. Makarov N.S. [Differential diagnosis of multiple sclerosis and other inflammatory demyelinating diseases of the central nervous system]. *Nevrologicheskij zhurnal* 2015; 20(6): 4–9. (In Russ.) DOI: http://dx.doi.org/10.18821/1560-9545-2015-20-6-4-9.
2. Lapin S.V., Evdoshenko E.P. [Laboratory methods for the diagnosis of multiple sclerosis and other neurological diseases]. *Spravochnik zaveduyushchego KDL* 2011; 1: 22–32. (In Russ.)
3. Gusev E.I., Zavalishin I.A., Bojko A.N. [Multiple sclerosis and other demyelinating diseases]. Moscow, 2004. 540 p. (In Russ.)
4. Nazarov V.D., Lapin S.V., Surkova E.A. et al. [Diagnostic and prognostic significance of intrathecal synthesis of immunoglobulin free light chains in multiple sclerosis]. *Medical Immunology (Russia)* 2015; 17(3): 235–244. (In Russ.) DOI: https://doi.org/10.15789/1563-0625-2015-3-235-244.
5. Bojko A.N., Favorova O.O., Kulakova O.G., Gusev E.I. [Epidemiology and etiology of multiple sclerosis]. In: E.I. Gusev et al. (eds.) [Multiple sclerosis]. Moscow, 2011: 528 p.
6. Berg-Hansen P., Smith Simonsen C., Øyen Flemmen H. et al. The role of IgG index versus oligoclonal bands in patients with suspected multiple sclerosis. ECTRIMS Online Library. 2018; 229132; EP1292. URL: https://onlinelibrary.ectrims-congress.eu/ectrims/2018/ectrims-2018/229132
7. Weinshenker B.G., Wingerchuk D.M.. Neuromyelitis spectrum disorders. *Mayo Clin Proc* 2017; 92: 663–679. DOI: 10.1016/j.mayocp.2016.12.014. PMID: 28385199.
8. Yang H.Q., Zhao W.C., Yang W.M. et al. Clinical profiles and short-term outcomes of acute disseminated encephalomyelitis in adult Chinese patients. *J Clin Neurol* 2016; 12: 282–288. DOI: 10.3988/jcn.2016.12.3.282. PMID: 27449911.
9. Meinl E., Krumbholz M., Hohlfeld R. B lineage cells in the inflammatory central nervous system environment: migration, maintenance, local antibody production, and therapeutic modulation. *Ann Neurol* 2006; 59: 880–892. DOI: 10.1002/ana.20890. PMID: 16718690.
10. Hottenrott T., Dersch R., Berger B. et al. The MRZ reaction in primary progressive multiple sclerosis. *Fluids Barriers* CNS 2017; 14: 2. DOI: 10.1186/s12987-016-0049-7. PMID: 28166789.
11. Jarius S., Eichhorn P., Franciotta D. et al. The MRZ reaction as a highly specific marker of multiple sclerosis: re-evaluation and structured review of the literature. *J Neurol* 2017; 264: 453–466. DOI: 10.1007/s00415-016-8360-4. PMID: 28005176.
12. Reiber H., Ungefehr S., Jacobi C. The intrathecal, polyspecific and oligoclonal immune response in multiple sclerosis. *Mult Scler* 1998; 4: 111–117. DOI: 10.1177/135245859800400304. PMID: 9762657.
13. Reiber H. Polyspecific antibodies without persisting antigen in multiple sclerosis, neurolupus and Guillain–Barré syndrome: immune network connectivity in chronic diseases. *Arq Neuropsiquiatr* 2017; 75: 580–588. DOI: 10.1590/0004-282X20170081. PMID: 28813089.
14. Brettschneider J., Tumani H., Kiechle U. et al. IgG antibodies against measles, rubella, and varicella zoster virus predict conversion to multiple sclerosis in clinically isolated syndrome. *PLoS One* 2009; 4: e7638. DOI: 10.1371/journal.pone.0007638. PMID: 19890384.
15. Hradilek P., Zeman D., Kurkova B. et al. Does MRZ reaction have a real significance in the diagnosis of multiple sclerosis? *Neurology* 2016; 86 (16 Supplement).
16. Robinson-Agramonte M., Reiber H., Cabrera-Gomez J., Galvizu R. Intrathecal polyspecific immune response to neurotropic viruses in multiple sclerosis:

a comparative report from Cuban patients. *Acta Neurol Scand* 2007; 115: 312–318. DOI: 10.1111/j.1600-0404.2006.00755.x. PMID: 17489941.
17. Thompson A.J., Banwell B.L., Barkhof F. et al. Diagnosis of multiple sclerosis: 2017 revisions of the McDonald criteria. *Lancet Neurol* 2018; 17: 162–173. DOI: 10.1016/S1474-4422(17)30470-2. PMID: 29275977.
18. Mayringer I., Timeltaler B., Deisenhammer F. Correlation between the IgG index, oligoclonal bands in CSF, and the diagnosis of demyelinating diseases. *Eur J Neurol* 2005; 12: 527–530. DOI: 10.1111/j.1468-1331.2005.00997.x. PMID: 15958092.
19. Neri V., Lopes A.B., Brandao C.O. et al. Intrathecal IGM synthesis in multiple sclerosis and neuromyelitis optica spectrum disorders: Clinical and laboratory analysis. *J Neurol Sci* 2017; 381, Suppl.: 790. DOI: https://doi.org/10.1016/j.jns.2017.08.2230.
20. Passerini G., Dalla Costa G., Sangalli F. et al. Free light chains and intrathecal B cells activity in multiple sclerosis: a prospective study and meta-analysis. *Mult Scler Int* 2016; 2016: 2303857. DOI: http://dx.doi.org/10.1155/2016/2303857. PMID: 28116160.
21. Link H., Huang Y.M. Oligoclonal bands in multiple sclerosis cerebrospinal fluid: an update on methodology and clinical usefulness. *J Neuroimmunol* 2006; 180: 17–28. DOI: 10.1016/j.jneuroim.2006.07.006. PMID: 16945427.
22. Zeman D., Hradilek P., Kusnierova P. et al. Oligoclonal free light chains in cerebrospinal fluid as markers of intrathecal inflammation. Comparison with oligoclonal IgG. *Biomed Pap Med Fac Univ Palacky Olomouc Czech Repub* 2015; 159: 104–113. DOI: 10.5507/bp.2014.058. PMID: 25485529.
23. Reiber H., Kruse-Sauter H., Quentin C.D. Antibody patterns vary arbitrarily between cerebrospinal fluid and aqueous humor of the individual multiple sclerosis patient: specificity-independent pathological B cell function. *J Neuroimmunol* 2015; 278: 247–254. DOI: 10.1016/j.jneuroim.2014.11.013. PMID: 25468769.
24. Love S. Demyelinating diseases. *J Clin Pathol* 2006; 59: 1151–1159. DOI: 10.1136/jcp.2005.031195. PMID: 17071802.
25. Wekerle H. B cells in multiple sclerosis. *Autoimmunity* 2016; 24: 57–60. DOI: https://doi.org/10.1080/08916934.2017.1281914. PMID: 28166681.
26. Pohl D., Alper G., Van Haren K. et al. Acute disseminated encephalomyelitis. Updates on an inflammatory CNS syndrome. *Neurology* 2016; 87(9 Suppl 2): S38–S45. DOI: https://doi.org/10.1212/WNL.0000000000002825. PMID: 27572859.
27. Akaishi T., Narikawa K., Suzuki Y. et al. Importance of the quotient of albumin, quotient of immunoglobulin G and Reibergram in inflammatory neurological disorders with disease-specific patterns of blood–brain barrier permeability. *Neurol Clin Neurosci* 2015; 3: 94–100. DOI: https://doi.org/10.1111/ncn3.158.
28. Uchida T., Mori M., Uzawa A. et al. Increased cerebrospinal fluid metalloproteinase-2 and interleukin-6 are associated with albumin quotient in neuromyelitis optica: their possible role on blood-brain barrier disruption. *Mult Scler* 2017; 23: 1072–1084. DOI: 10.1177/1352458516672015. PMID: 27682231.
29. Reiber H., Kruse-Sauter H., Quentin C.D. Antibody patterns vary arbitrarily between cerebrospinal fluid and aqueous humor of the individual multiple sclerosis patient: specificity-independent pathological B cell function. *J Neuroimmun* 2015; 278: 247–254. DOI: 10.1016/j.jneuroim.2014.11.013. PMID: 25468769.
30. Robinson-Agramonte M., Reiber H., Cabrera-Gomez J., Galvizu R. Intrathecal polyspecific immune response to neurotropic viruses in multiple sclerosis: a comparative report from Cuban patients. *Acta Neurol Scand* 2007; 115: 312–318. DOI: 10.1111/j.1600-0404.2006.00755.x. PMID: 26652013.
31. Miller D.H., Weinshenker B.G., Filippi M. et al. Differential diagnosis of suspected multiple sclerosis: a consensus approach. *Mult Scler* 2008; 14: 1157–1174. DOI: 10.1177/1352458508096878. PMID: 18805839.
32. Bonnan M. Intrathecal immunoglobulin synthesis in MS — a complete reappraisal. In: A. Gonzalez-Quevedo (ed.) *Trending Topics in Multiple Sclerosis* 2016; Chapter 3. DOI: 10.5772/63201.

a comparative report from Cuban patients. *Acta Neurol Scand* 2007; 115: 312–318. DOI: 10.1111/j.1600-0404.2006.00755.x. PMID: 17489941.
17. Thompson A.J., Banwell B.L., Barkhof F. et al. Diagnosis of multiple sclerosis: 2017 revisions of the McDonald criteria. *Lancet Neurol* 2018; 17: 162–173. DOI: 10.1016/S1474-4422(17)30470-2. PMID: 29275977.
18. Mayringer I., Timeltaler B., Deisenhammer F. Correlation between the IgG index, oligoclonal bands in CSF, and the diagnosis of demyelinating diseases. *Eur J Neurol* 2005; 12: 527–530. DOI: 10.1111/j.1468-1331.2005.00997.x. PMID: 15958092.
19. Neri V., Lopes A.B., Brandao C.O. et al. Intrathecal IGM synthesis in multiple sclerosis and neuromyelitis optica spectrum disorders: Clinical and laboratory analysis. *J Neurol Sci* 2017; 381, Suppl.: 790. DOI: https://doi.org/10.1016/j.jns.2017.08.2230.
20. Passerini G., Dalla Costa G., Sangalli F. et al. Free light chains and intrathecal B cells activity in multiple sclerosis: a prospective study and meta-analysis. *Mult Scler Int* 2016; 2016: 2303857. DOI: http://dx.doi.org/10.1155/2016/2303857. PMID: 28116160.
21. Link H., Huang Y.M. Oligoclonal bands in multiple sclerosis cerebrospinal fluid: an update on methodology and clinical usefulness. *J Neuroimmunol* 2006; 180: 17–28. DOI: 10.1016/j.jneuroim.2006.07.006. PMID: 16945427.
22. Zeman D., Hradilek P., Kusnierova P. et al. Oligoclonal free light chains in cerebrospinal fluid as markers of intrathecal inflammation. Comparison with oligoclonal IgG. *Biomed Pap Med Fac Univ Palacky Olomouc Czech Repub* 2015; 159: 104–113. DOI: 10.5507/bp.2014.058. PMID: 25485529.
23. Reiber H., Kruse-Sauter H., Quentin C.D. Antibody patterns vary arbitrarily between cerebrospinal fluid and aqueous humor of the individual multiple sclerosis patient: specificity-independent pathological B cell function. *J Neuroimmunol* 2015; 278: 247–254. DOI: 10.1016/j.jneuroim.2014.11.013. PMID: 25468769.
24. Love S. Demyelinating diseases. *J Clin Pathol* 2006; 59: 1151–1159. DOI: 10.1136/jcp.2005.031195. PMID: 17071802.
25. Wekerle H. B cells in multiple sclerosis. *Autoimmunity* 2016; 24: 57–60. DOI: https://doi.org/10.1080/08916934.2017.1281914. PMID: 28166681.
26. Pohl D., Alper G., Van Haren K. et al. Acute disseminated encephalomyelitis. Updates on an inflammatory CNS syndrome. *Neurology* 2016; 87(9 Suppl 2): S38–S45. DOI: https://doi.org/10.1212/WNL.0000000000002825. PMID: 27572859.
27. Akaishi T., Narikawa K., Suzuki Y. et al. Importance of the quotient of albumin, quotient of immunoglobulin G and Reibergram in inflammatory neurological disorders with disease-specific patterns of blood–brain barrier permeability. *Neurol Clin Neurosci* 2015; 3: 94–100. DOI: https://doi.org/10.1111/ncn3.158.
28. Uchida T., Mori M., Uzawa A. et al. Increased cerebrospinal fluid metalloproteinase-2 and interleukin-6 are associated with albumin quotient in neuromyelitis optica: their possible role on blood-brain barrier disruption. *Mult Scler* 2017; 23: 1072–1084. DOI: 10.1177/1352458516672015. PMID: 27682231.
29. Reiber H., Kruse-Sauter H., Quentin C.D. Antibody patterns vary arbitrarily between cerebrospinal fluid and aqueous humor of the individual multiple sclerosis patient: specificity-independent pathological B cell function. *J Neuroimmun* 2015; 278: 247–254. DOI: 10.1016/j.jneuroim.2014.11.013. PMID: 25468769.
30. Robinson-Agramonte M., Reiber H., Cabrera-Gomez J., Galvizu R. Intrathecal polyspecific immune response to neurotropic viruses in multiple sclerosis: a comparative report from Cuban patients. *Acta Neurol Scand* 2007; 115: 312–318. DOI: 10.1111/j.1600-0404.2006.00755.x. PMID: 26652013.
31. Miller D.H., Weinshenker B.G., Filippi M. et al. Differential diagnosis of suspected multiple sclerosis: a consensus approach. *Mult Scler* 2008; 14: 1157–1174. DOI: 10.1177/1352458508096878. PMID: 18805839.
32. Bonnan M. Intrathecal immunoglobulin synthesis in MS — a complete reappraisal. In: A. Gonzalez-Quevedo (ed.) *Trending Topics in Multiple Sclerosis* 2016; Chapter 3. DOI: 10.5772/63201.

Информация об авторах

Мошникова Анна Николаевна — врач клинической лабораторной диагностики лаб. диагностики аутоиммунных заболеваний Научно-методического центра молекулярной медицины МЗ РФ, ФГБОУ ВО «Первый Санкт-Петербургский государственный медицинский университет им. акад. И.П. Павлова», Санкт-Петербург, Россия. ORCID ID: https://orcid.org/0000-0002-4604-0660. E-mail: moshnikova-anna@mail.ru
Лапин Сергей Владимирович — к.м.н., зав. лаб. диагностики аутоиммунных заболеваний Научно-методического центра молекулярной медицины МЗ РФ, ФГБОУ ВО «Первый Санкт-Петербургский государственный медицинский университет им. акад. И.П. Павлова», Санкт-Петербург, Россия. ORCID ID: http://orcid.org/0000-0002-4998-3699. E-mail: svlapin@mail.ru
Назаров Владимир Дмитриевич — к.м.н., врач клинической лабораторной диагностики, с.н.с. лаб. диагностики аутоиммунных заболеваний Научно-методического центра молекулярной медицины МЗ РФ, ФГБОУ ВО «Первый Санкт-Петербургский государственный медицинский университет им. акад. И.П. Павлова», Санкт-Петербург, Россия. ORCID ID: https://orcid.org/0000-0002-9354-8790. E-mail: nazarov19932@mail.ru
Краснов Владимир Сергеевич — к.м.н., доц. каф. неврологии. ФГБОУ ВО «Первый Санкт-Петербургский государственный медицинский университет им. акад. И.П. Павлова», Санкт-Петербург, Россия. ORCID ID: https://orcid.org/0000-0002-9769-447X. e-mail: krasnov_volod@mail.ru
Довыденко Ксения Сергеевна — сотрудник лаб. диагностики аутоиммунных заболеваний Научно-методического центра молекулярной медицины МЗ РФ, ФГБОУ ВО «Первый Санкт-Петербургский государственный медицинский университет им. акад. И.П. Павлова», Санкт-Петербург, Россия. ORCID ID: https://orcid.org/0000-0002-8190-7223. E-mail: dovydenkoks@mail.ru
Суркова Елена Аркадьевна — к.б.н., с.н.с. лаб. диагностики аутоиммунных заболеваний Научно-методического центра молекулярной медицины МЗ РФ, ФГБОУ ВО «Первый Санкт-Петербургский государственный медицинский университет им. акад. И.П. Павлова», Санкт-Петербург, Россия. ORCID ID: https://orcid.org/0000-0001-5191-0221. E-mail: easurkova@mail.ru
Савостьянова Валерия Николаевна — врач-невролог, ФГБУ «Детский научно-клинический центр инфекционных болезней», Санкт-Петербург, Россия. E-mail: valeliya@inbox.ru

Information about the authors

Anna N. Moshnikova, MD, Laboratory of diagnostics of autoimmune diseases, Center of molecular medicine, Pavlov First Saint Petersburg State Medical University, St. Petersburg, Russia. ORCID ID: https://orcid.org/0000-0002-4604-0660. E-mail: moshnikova-anna@mail.ru
Sergey V. Lapin, PhD (Med.), Head, Laboratory of diagnostics of autoimmune diseases, Center of molecular medicine, Pavlov First Saint Petersburg State Medical University, St. Petersburg, Russia. ORCID ID: http://orcid.org/0000-0002-4998-3699. E-mail: svlapin@mail.ru
Vladimir D. Nazarov, PhD (Med.), Laboratory of diagnostics of autoimmune diseases, Center of molecular medicine, Pavlov First Saint Petersburg State Medical University, St. Petersburg, Russia. ORCID ID: https://orcid.org/0000-0002-9354-8790. E-mail: nazarov19932@mail.ru
Vladimir S. Krasnov, PhD (Med.), Assoc. Prof., Department of neurology, Pavlov First Saint Petersburg State Medical University, St. Petersburg, Russia. ORCID ID: https://orcid.org/0000-0002-9769-447X. e-mail: krasnov_volod@mail.ru
Ksenia S. Dovidenko, employee, Laboratory of diagnostics of autoimmune diseases, Center of molecular medicine, Pavlov First Saint Petersburg State Medical University, St. Petersburg, Russia. ORCID ID: https://orcid.org/0000-0002-8190-7223. E-mail: dovydenkoks@mail.ru
Elena A. Surkova, PhD (Med.), senior researcher, Laboratory of diagnostics of autoimmune diseases, Center of molecular medicine, Pavlov First Saint Petersburg State Medical University, St. Petersburg, Russia. ORCID ID: https://orcid.org/0000-0001-5191-0221. E-mail: easurkova@mail.ru
Valeria N. Savostyanova, MD, Pediatric Research and Clinical Center for Infectious Diseases, Saint-Petersburg, Russia. E-mail: valeliya@inbox.ru

© Мунасипова С.Э., Залялова З.А., 2020

Клинико-эпидемиологические аспекты болезни Гентингтона в Республике Татарстан

С.Э. Мунасипова[1], З.А.Залялова[1,2]

[1]*ФГБОУ ВО «Казанский государственный медицинский университет Минздрава России», 420012, Казань, Россия;*
[2]*Республиканский центр экстрапирамидной патологии и ботулинотерапии, 420039, Казань, Россия*

Цель *исследования — оценить эпидемиологические особенности болезни Гентингтона (БГ) по данным Центра экстрапирамидной патологии и ботулинотерапии Республики Татарстан.*
Материалы и методы. *Обследовано 44 пациента с БГ (средний возраст — 47,3 ± 12,5 года). Дизайн исследования включал определение и сравнение клинических данных, генеалогических и эпидемиологических сведений, лабораторных показателей.*
Результаты. *Наиболее высокая распространенность БГ в северо-западной и северо-восточной частях Республики Татарстан составляет 1,1 на 100 тыс. населения независимо от национальной принадлежности. Выявлен феномен антиципации при наследовании БГ с учетом нестабильности и нарастания степени экспансий в последующих поколениях по отцовской линии. Психиатрические проявления (апатия, раздражительность, беспокойство, депрессия) преобладали в 61,4% случаев в дебюте заболевания. У 1 пациента мужского пола предположительно установлен вариант Вестфаля. Пациенты с длиной CAG-триплетов мутантного гена в диапазоне 36–39 с манифестными клиническими проявлениями встречались в 15,9% случаев с преобладанием лиц женского пола (85,7%).*

Ключевые слова: *болезнь Гентингтона; хорея; распространенность; CAG-повторы.*

Источник финансирования. Авторы заявляют об отсутствии финансирования при проведении исследования.
Конфликт интересов. Авторы декларируют отсутствие явных и потенциальных конфликтов интересов, связанных с публикацией настоящей статьи.
Адрес для корреспонденции: 420012, Казань, ул. Бутлерова, д. 49. ФГБОУ ВО «Казанский государственный медицинский университет» Минздрава России. E-mail: sabina.munasipova@mail.ru. Мунасипова С.Э.

Для цитирования: Мунасипова С.Э., Залялова З.А. Клинико-эпидемиологические аспекты болезни Гентингтона в Республике Татарстан. *Анналы клинической и экспериментальной неврологии* 2020; 14(2): 23–28.

DOI: 10.25692/ACEN.2020.2.3

Поступила 29.08.2019 / Принята в печать 17.02.2020

Clinical and Epidemiological Aspects of Huntington Disease in the Republic of Tatarstan

Sabina E. Munasipova[1], Zuleykha A. Zalyalova[1,2]

[1]*Kazan State Medical University, 420012, Kazan, Russia; Head,*
[2]*Republican Center for Extrapyramidal Pathology and Botulinum Therapy, 420039, Kazan, Russia*

This study ***aimed*** *to evaluate the epidemiological features of Huntington disease (HD), based on data from the Centre for Extrapyramidal Pathology and Botulinum Toxin Therapy of the Republic of Tatarstan.*
Materials and methods. *We examined 44 patients with HD (mean age 47.3 ± 12.5 years). The study design included determining and comparing clinical data, genealogical and epidemiological data, and laboratory parameters.*
Results. *The highest prevalence of HD was found in the north-western and north-eastern parts of the Republic of Tatarstan being 1.1 per 100,000 people, regardless of nationality. The phenomenon of anticipation in HD inheritance was observed, considering the instability and increasing expansion in subsequent generations along the paternal line. Psychiatric manifestations (apathy, irritability, anxiety, depression) were present in 61.4% of cases at disease onset. One male patient was presumably diagnosed with the Westphal variant. Manifest carriers of a CAG-expansion in the range of 36–39 repeats in the mutant gene were found in 15.9% of cases and were predominantly represented by females (85.7%).*

Keywords: *Huntington disease; chorea; prevalence; CAG repeats.*

Acknowledgments. The study had no sponsorship.
Conflict of interest. The authors declare no apparent or potential conflicts of interest related to the publication of this article.
For correspondence: 420012, Russia, Kazan, Butlerov str., 49. Kazan State Medical University. E-mail: sabina.munasipova@mail.ru. Munasipova S.E.

For citation: Munasipova S.E., Zalyalova Z.A. [Clinical and epidemiological aspects of huntington disease in the Republic of Tatarstan]. *Annals of clinical and experimental neurology* 2020; 14(2): 23–28. (In Russ.)

DOI: 10.25692/ACEN.2020.2.3

Received 29.08.2019 / Accepted 17.02.2020

Болезнь Гентингтона — это редкое тяжелое нейродегенеративное заболевание центральной нервной системы с аутосомно-доминантным типом наследования, проявляющееся двигательными, когнитивными и эмоционально-психическими нарушениями [1]. Болезнь неуклонно прогрессирует и на сегодняшний день неизлечима.

Впервые пациента с БГ описал Waters в 1842 г. Это заболевание стали называть хореей Гентингтона в 1872 г., после публикации американским врачом общей практики Дж. Гентингтоном статьи о наследственной передаче заболевания в семьях Лонг-Айленда в Нью-Йорке (материалом для статьи послужили наблюдения трех поколений врачебной династии Гентингтонов) [2]. Десятки лет название болезни оставалось неизменным, и только в 1980 г., после выявления немоторных симптомов, оно было изменено на болезнь Гентингтона (БГ). В 1993 г. был обнаружен ген, отвечающий за заболевание БГ [3].

БГ распространена повсеместно, но неравномерно. Согласно метаанализу с 2012 года, распространенность заболевания составляет от 5,7 на 100 тыс. населения в Европе, Северной Америке и Австралии до примерно 0,4 на 100 тыс. человек в Азии [4]; в среднем в Западном полушарии распространенность БГ у населения составляет 4–10 человек на 100 тыс. населения [5]. В России исследования по эпидемиологии привели лишь к ориентировочной оценке этого показателя для отдельных регионов, среди них — Республика Башкортостан (2,6 на 100 тыс. населения), Нижегородская область (3,7 на 100 тыс. населения) [3, 6, 7].

Предполагается, что БГ распространилась за пределы Европы в XVIII–XIX вв. вместе с волнами иммиграции, торговлей и китобойным промыслом. В литературе описан случай распространения БГ в Венесуэле, когда среди населения района озера Маракайбо была зарегистрирована необычайно высокая заболеваемость — до 700 на 100 тыс. населения. Предполагается, что ген был привнесен в изолированную популяцию испанским торговцем в 1860–1870-х гг. В результате частых родственных браков число гомозигот среди больных составило 30% [3]. Мутантный ген был предположительно завезен в США в 1630 г. двумя братьями, эмигрировавшими из Эссекса в Бостон [8].

БГ вызывает удлинение CAG-повторов на коротком плече хромосомы 4p16.3 в гене *гентингтина (HTT)*. Этот ген содержит участок повторяющейся последовательности трех азотистых оснований — цитозин–аденин–гуанин (CAG). Триплет CAG кодирует аминокислоту глутамин, поэтому синтезируемый белок гентингтин (Htt) содержит последовательность глутаминовых аминокислот, называемую полиглутаминовым трактом [9].

Количество CAG-триплетов различно и может меняться в последующих поколениях. Если триплетов становится более 36, то генерируется удлиненный полиглутаминовый тракт и синтезируется мутантный белок Htt (mHtt), который и вызывает БГ путем токсичного воздействия на клетки [9]. Чем больше число CAG-повторов мутантного аллеля, тем в более раннем возрасте дебютирует заболевание и выраженнее темп его прогрессирования. Количество повторов от 36 до 40 приводит к более позднему дебюту и медленному прогрессированию заболевания. Отчетливое клиническое проявление БГ наблюдается, если количество повторов достигает 40. Диапазон от 36 до 39 ведет к неполной пенетрантности гена или к очень позднему наступлению клинического проявления. Диапазон между 29 и 35 нестабилен, что свидетельствует о предрасположенности данного аллеля к изменениям репродукции во времени [9]. При очень большом количестве повторов БГ может проявиться до 20 лет. В этом случае БГ классифицируется как акинетико-ригидная ювенильная форма, или вариант Вестфаля. Определяется приблизительно 7% случаев БГ [9].

Клинические проявления БГ — это двигательные расстройства (хорея, брадикинезия, мышечная ригидность, дистония, постуральные нарушения, миоклонии), психические нарушения (раздражительность, апатия, депрессия, обсессивно-компульсивные расстройства, тревога, гиперсексуальность и др.), возможны когнитивные нарушения. У большинства пациентов наблюдаются метаболические нарушения, приводящие к снижению массы тела вплоть до кахексии [10].

В настоящее время методов излечения БГ нет, только сформулированы симптоматические терапевтические подходы. Для уменьшения выраженности хореических гиперкинезов применяют тетрабеназин, различные нейролептики (кветиапин, галоперидол, арипипразол и пр.), для коррекции психических нарушений также используют нейролептики, нередко в комбинации с антидепрессантами, транквилизаторами, противоэпилептическими препаратами [7, 9, 11].

Тяжесть заболевания, отсутствие профилактики и терапии определяют медико-социальную значимость проблемы и актуальность изучения эпидемиологии и клинического полиморфизма БГ.

Цель исследования — по данным Центра экстрапирамидной патологии и ботулинотерапии Республики Татарстан (ЦЭПиБТ РТ) оценить эпидемиологические особенности БГ в регионе.

Материалы и методы

Нами обследовано 44 манифестных пациента с БГ (всего 37 семей), из них 26 (59%) пациентов женского пола и 18 (41%) пациентов мужского пола. Возраст всех пациентов варьировал от 19 до 79 лет (средний возраст 47,3 ± 12,5 года), женщин — от 22 до 79 лет (47,7 ± 10,5 года), мужчин — от 19 до 77 лет (46,6 ± 15,8 года). Определяли также путь наследования БГ — по линии отца или матери.

Дизайн исследования включил определение и сравнение клинических данных, генеалогических и эпидемиологиче-

ских сведений, ДНК-диагностику носительства мутантного гена (наличие экспансии CAG-повторов в гене *HTT*). Клиническое состояние пациентов определяли с помощью адаптированных шкал: моторный статус оценивали по Унифицированной шкале оценки БГ — UHDRS (Unified Huntington`s Disease Rating Scale), блок оценки общей функциональной способности — по шкале TFC — Total Functional Capacity. Оценка по шкале TFC имеет практическое значение с целью разделения симптомных пациентов с БГ на подгруппы согласно стадийной классификации этого заболевания по I. Shoulson и S. Fahn (1979). Генеалогические и эпидемиологические показатели составили данные, полученные при наблюдении пациентов и изучении родословных.

При исследовании клинических показателей пациентов с БГ учитывали следующие критерии:
- возраст начала заболевания;
- стаж болезни;
- симптомы дебюта заболевания — психические (апатия, депрессия, раздражительность, тревога и т.д.) и/или моторные;
- моторный статус;
- общая функциональная способность.

Полученные при исследовании данные подвергали статистической обработке с расчетом средней арифметической изучаемого показателя (*M*), среднего квадратичного отклонения (σ), стандартной ошибки среднего (*m*), частоты (%). Для оценки связи между признаками данных применяли коэффициент корреляции Пирсона (*r*). Корреляцию >0,74 считали сильной, 0,26–0,74 — умеренной, <0,26 — слабой. Статистическую значимость полученных измерений при сравнении средних величин определяли по критерию Стьюдента (*t*) с вычислением вероятности ошибки (*P*) при проверке нормальности распределения и равенства генеральных дисперсий. За статистически значимые изменения принимали уровень статистической значимости $p < 0,05$. Распространенность заболевания рассчитывали по данным ЦЭПиБТ РТ, исходя из общего числа зарегистрированных случаев заболеваний в текущем периоде, ранее и впервые установленных, в пересчете на 100 тыс. населения.

Результаты и обсуждение

По данным обращаемости в ЦЭПиБТ РТ выявлена распространенность БГ — 1,1 случая на 100 тыс. населения.

По национальной принадлежности 24 (54,5%) пациента относились к татарам, 20 (45,5%) — к славянам. Среди пациентов женского пола славяне составили 10 (38,5%) человек, татары — 16 (61,5%); среди пациентов мужского пола славяне составили 10 (55,6%) человек, а татары — 8 (44,4%).

Географическое распределение пациентов с БГ:
- 18 (41%) человек — из г. Казани;
- 11 (25%) — из г. Набережные Челны и близлежащих населенных пунктов (пос. Сарманово, г. Елабуга, г. Менделеевск);
- по 3 (7%) пациента — из городов Бугульма, Тетюши и Зеленодольск;
- 2 (5%) пациента — из г. Нижнекамска;
- по 1 (2%) пациенту — из городов Лаишево, Кукмора, Альметьевск, Заинск.

Выяснилось, что количество пациентов из Казани превалирует также за счет произошедшей миграции населения — из Свердловской области (11,4%), соседней Республики Марий-Эл (4,5%), Республики Коми (2,3%) и Пермского края (2,3%).

Таким образом, более высокая распространенность БГ встречается в северо-западной (Казань + Зеленодольск — 46%) и северо-восточной (Набережные Челны + Нижнекамск — 32%) частях Республики Татарстан.

Общая распространенность БГ увеличилась за последние 50 лет. Несколько исследований распространенности БГ свидетельствуют о том, что она широко варьирует между разными географическими регионами. В целом западноевропейские страны и страны с популяциями западноевропейского происхождения, такие как США, Канада и Австралия, показывают высокие показатели заболеваемости и распространенности. В Азии распространенность БГ ниже. Показатели заболеваемости БГ в европейских странах различаются от 0,11 до 0,8 случая на 100 тыс. населения в год, показатели распространенности БГ — от 0,5 до 12,0 случаев на 100 тыс. населения. Это отличие частично объясняется различиями в диагностике заболевания, а также учетом доли преманифестных форм БГ [4, 12–15].

В нашей выборке оценивалось наличие у пациентов вредных привычек. Наркозависимость не выявлена ни у одного из пациентов с БГ. Курение и алкоголизм в равной степени были выявлены у 6 (6,8%) пациентов с БГ только мужского пола.

К работающему населению относились 14 (31,8%) пациентов; из них 10 женщин (39% от числа пациентов женского пола и 71% от общего числа работающих пациентов) и 4 мужчин (28% от числа пациентов мужского пола и 29% от общего числа работающих пациентов). Таким образом, частота встречаемости работающих пациентов с БГ женского пола с вероятностью в 95% превышала таковую у пациентов мужского пола.

Для сопоставления данных образовательной статистики пациентов с БГ использовалась Международная стандартная классификация образования (МСКО). Показатели МСКО у всех пациентов с БГ варьировали от уровня 2 (неполное среднее образование или основное общее образование) до уровня 6 (законченное высшее (бакалавриат) и послевузовское (магистратура, аспирантура и т.д.) образование); средний показатель составил 4,5 ± 0,9 (от уровня начального профессионального образования до уровня среднего профессионального образования). Среди пациентов с БГ женского пола уровни образования варьировали в пределах тех же показателей, что и у общего числа пациентов, средний показатель также составил сопоставимые значения — 4,5 ± 1,1. У пациентов мужского пола уровни образования колебались от 3 (полное среднее образование) до 6, средний показатель составил 4,4 ± 0,8, что соответствует значениям, полученным для общей группы пациентов с БГ.

Возраст начала заболевания у пациентов общей группы составил 9–73 года (средний возраст 38,2 ± 11,4 года), что коррелирует со среднестатистическими данными по миру [10]; у пациентов женского пола — 18–69 лет (40,2 ± 10,5 года); у пациентов мужского пола — 9–73 года (36,2 ± 12,3 года). Достоверных различий возраста дебюта заболевания в сравниваемых группах не выявлено. У 1 пациента мужского пола возраст начала болезни по анамнезу составил 9 лет, возраст обращения в ЦЭПиБТ РТ — 19 лет;

количество CAG-повторов — 78. Болезнь унаследована по отцовской линии. В клинической картине преобладал акинетико-ригидный синдром (предположительно вариант Вестфаля).

Стаж болезни у пациентов общей группы составил 1–29 лет (в среднем 9,5 ± 5,5 года); у пациентов женского пола — 1–17 лет (8,8 ± 3,8 года); у пациентов мужского пола — 1–29 лет (8,5 ± 6,3 года). Достоверных различий возраста дебюта заболевания в сравниваемых группах не выявлено.

При тщательном опросе пациентов и исследовании вариабельности клиники установлено, что у 27 (61,4%) пациентов заболевание дебютировало с психических расстройств, таких как апатия, раздражительность, тревога, депрессия, а у 17 (38,6%) — с моторных проявлений. Таким образом, дебют заболевания в виде психических расстройств у пациентов с БГ встречался в 1,6 раза чаще, чем дебют с двигательных расстройств. Та же тенденция выявлена при анализе гендерного распределения данных: заболевание начиналось с психических расстройств у 17 (65,4%) пациенток и 10 (55,6%) пациентов, с моторных симптомов — у 9 (34,6%) и 8 (44,4%) соответственно. У пациентов с наследованием БГ по отцовской линии дебют заболевания с психических расстройств встречался в 3 раза чаще, чем в виде двигательных расстройств (75% и 25% соответственно); у пациентов с наследованием по материнской линии — почти в 2 раза чаще (64,7% и 35,3% соответственно). Таким образом, по нашим данным, БГ вне зависимости от пола и пути наследования достоверно чаще дебютирует в виде психических проявлений, что коррелирует с мировыми данными [16, 17].

При оценке моторного статуса пациентов общей группы выявлено, что тяжесть двигательных расстройств составляет 4–79 баллов (в среднем 40,1 ± 20,2 балла), среди пациенток — 4–79 баллов (42,1 ± 20,3 балла), среди пациентов мужского пола — 4–79 баллов (37,5 ± 18,5 балла). Достоверных различий тяжести двигательных расстройств у пациентов мужского и женского пола не выявлено.

Показатели оценки общей функциональной способности всех пациентов варьировали от 3 до 13 баллов (в среднем 8,9 ± 3,2 балла); у пациенток — 3–13 баллов (8,9 ± 3,3 балла); у пациентов мужского пола — 3–13 баллов (8,9 ± 3,1 балла). Таким образом, достоверной разницы значений общей функциональной способности пациентов по половому признаку не выявлено.

У пациентов с БГ не обнаружено зависимости тяжести клинических проявлений от возраста начала и стажа болезни. Слабая корреляция ($r = 0,29$, $p \leq 0,05$) общей функциональной способности от стажа болезни выявлена лишь у пациентов женского пола. Умеренная корреляция тяжести моторных симптомов от количества CAG-повторов установлена у пациентов с БГ, унаследованной по отцовской линии ($r = 0,35$, $p \leq 0,05$), и слабая корреляция — у пациентов с БГ, унаследованной по женской линии. Тяжесть клинических проявлений у пациентов с БГ с разным наследованием достоверно не отличалась.

Генеалогическое исследование всех пациентов выявило равное распределение передачи заболевания по отцовской и материнской линиям — 36,4% и 38,6% соответственно, 12 (25%) пациентов отрицали семейный анамнез заболевания. При оценке генеалогических сведений пациентов с БГ по гендерным группам различий не было. Также учитывались сравнительные данные дебюта заболевания у «больных» родителей и последующих поколений пациентов. Возраст дебюта заболевания у предшествующих поколений у всех пациентов с БГ в среднем составил 41,6 ± 7,2 года, а у самих пациентов с БГ — 38,2 ± 11,3 года; среди пациентов женского пола — 40,7 ± 7,34 года против 40,2 ± 10,5 года; среди пациентов мужского пола — 44,0 ± 7,6 года против 36,1 ± 12,3 года.

Наши данные продемонстрировали уже подтвержденную многими международными исследованиями корреляцию ($r = 0,29$, $p \leq 0,05$) между возрастом начала и количеством CAG-повторов у пациентов с БГ мужского пола, т.е., чем выше экспансия CAG-повторов, тем более ранний дебют болезни, что также прослеживается по данным современных исследований по эпидемиологии БГ [18–20].

Выявлено достоверно более раннее начало болезни у пациентов и их предков по отцовской линии (средние значения 28,0 ± 7,6 и 41,2 ± 6,9 года соответственно; $p < 0,05$), что представляет возможным выделить феномен антиципации при наследовании БГ по отцовской линии. По данным литературы, дебют болезни — более ранний в последующих поколениях ввиду феномена антиципации, что связано с нестабильностью мутантных аллелей и нарастанием степени экспансии (увеличением числа тринуклеотидных CAG-повторов), особенно при передаче по отцовской линии. Это происходит более чем в 80% случаев мейотических передач в сперматогенезе, таким образом, случаи БГ в основном передаются по отцовской линии [19, 20].

По данным ДНК-диагностики показатели экспансии CAG-повторов у всех пациентов с БГ в среднем составили 42,9 ± 3,3; у пациентов женского пола и мужского пола — 41,5 ± 2,3 и 45,2 ± 5,3 соответственно.

У 7 (15,9%) манифестных пациентов установлена более короткая длина CAG-повторов (36–39). Из них 6 пациентов были женского пола в возрасте 48,0 ± 12,0 лет и 1 пациент — мужского пола 58 лет; среднее количество экспансий CAG-повторов составило 38,1 ± 0,7, возраст начала болезни — 40,9 ± 10,7 года, стаж болезни — 8,6 ± 5,1 года.

У 42,9% пациентов женского пола БГ начиналась с психических проявлений. Возраст начала заболевания слабо влиял на проявления тяжести моторных симптомов ($r = 0,13$, $p \leq 0,05$). Установлена средняя корреляция ($r = 0,4$, $p \leq 0,05$) между количеством CAG-повторов и возрастом начала заболевания.

При сравнении длины CAG-повторов обнаружено, что среди пациентов с длиной повторов 40 и более преобладали лица женского пола (85,7%), а среди пациентов с длиной повторов 36–39 достоверных гендерных различий не выявлено. По возрасту дебюта, стажу болезни, клинико-анамнестическим параметрам группы пациентов с разной длиной CAG-повторов достоверно не различались.

Заключение

Наиболее высокая распространенность БГ установлена в северо-западной и северо-восточной частях Республики Татарстан и составляет 1,1 на 100 тыс. населения, что значительно меньше, чем в других регионах России, но сопоставимо с мировыми данными и приближено к распро-

страненности в Европе. Причиной может быть как редкая обращаемость пациентов, так и низкая распространенность БГ в регионе. Нами не установлены различия распространенности в зависимости от национальной принадлежности, что расходится с мировыми данными и может быть связано с миграцией обследованных нами пациентов. Среднее количество повторов CAG составило 42,9 ± 3,3, а средний возраст дебюта болезни — 38,2 ± 11,3 года. Эти данные соотносятся со среднестатистическими международными показателями. При передаче заболевания по отцовской линии выявлено более раннее начало болезни (средние значения 28 ± 7,6 и 41,2 ± 6,9 года соответственно; $p < 0,05$), что представляет возможным выделить феномен антиципации при наследовании БГ с учетом нестабильности и нарастания степени экспансий по отцовской линии в последующих поколениях. Психические проявления, такие как апатия, раздражительность, беспокойство, депрессия, преобладали в дебюте заболевания (61,4% случаев), как и в доминирующем числе наблюдений коллег из разных стран. Лишь у 1 пациента нами установлен предполагаемый вариант Вестфаля с преобладанием в клинической картине акинетико-ригидного синдрома. Пациенты с длиной CAG-повторов *HTT* 36–39 с клиническими проявлениями встречались в 15,9% случаев с преобладанием пациентов женского пола (85,7%). Вопреки данным литературы о неполной пенетрантности мутантного гена при длине CAG-повторов 36–39 в нашем наблюдении выявлено 100% пациентов с манифестацией БГ без достоверно значимых различий гендерно-возрастных и клинико-анамнестических показателей.

В международном научном сообществе проводится активный поиск патогенетической и модифицирующей терапии: нейропротекторов — ингибиторов апоптоза и окислительного стресса; молекул, блокирующих агрегацию полиглутаминовых белков; клеточной терапии с пересадкой модифицированных стволовых клеток или фетальных нервных тканей. Исследуются возможности генной терапии, в первую очередь, феномена РНК-интерференции с целью подавления синтеза mHtt и снижения загруженности клеток продуктами нарушенного белкового метаболизма. Эти направления исследований весьма перспективные. Определение распространенности, уточнение гендерного, возрастного состава, установление клинико-генетических особенностей и течения БГ в различных популяциях приобретает в этой связи важное научное и практическое медико-социальное значение.

Список литературы

1. A novel gene containing a trinucleotide repeat that is expanded and unstable on Huntington's disease chromosomes. The Huntington's Disease Collaborative Research Group. *Cell* 1993; 72: 971–983. DOI: 10.1016/0092-8674(93)90585-e. PMID: 8458085.
2. Lanska D.J. George Huntington (1850–1916) and hereditary chorea. *J Hist Neurosci* 2000; 9: 76–89. DOI: 10.1076/0964-704X(200004)9:1;1-2;FT076. PMID: 11232352.
3. Антонова В.А. Клинико-морфологический полиморфизм болезни Гентингтона: дис. .. канд. мед. наук. Нижний Новгород, 2014.
4. Pringsheim T., Wiltshire K., Day L. et al. The incidence and prevalence of Huntington's disease: a systematic review and meta-analysis. *Mov Disord* 2012; 27: 1083–1091. DOI: 10.1002/mds.25075. PMID: 22692795.
5. Tabrizi S.J., Langbehn D.R., Leavitt B.R. et al. Biological and clinical manifestations of Huntington's disease in the longitudinal TRACK-HD study: cross-sectional analysis of baseline data. *Lancet Neurol* 2009; 8: 791–801. DOI: 10.1016/S1474-4422(09)70170-X. PMID: 19646924.
6. Хидиятова И.М. Эпидемиология и молекулярно-генетические основы наследственных заболеваний нервной системы в Республике Башкортостан: дис. ... докт. биол. наук. Уфа, 2008.
7. Селиверстов Ю.А., Селиверстова Е.В., Коновалов Р.Н. и др. Клинико-нейровизуализационный анализ болезни Гентингтона с использованием функциональной магнитно-резонансной томографии. *Неврологический журнал* 2015; 20(3): 11–21.
8. Wexler A. The Woman Who Walked into the Sea: Huntington's and the Making of a Genetic Disease. Yale, 2008.
9. Walker F.O. Huntington's disease. *Lancet* 2007; 369: 9557. DOI: 10.1016/S0140-6736(07)60111-1. PMID: 17240289.
10. Novak M., Tabrizi S.J. Huntington's disease. *Br Med J* 2010; 340: 3109. DOI: 10.1136/bmj.c3109. PMID: 20591965.
11. Frank S. Tetrabenazine: the first approved drug for the treatment of chorea in US patients with Huntington disease. *Neuropsychiatr Dis Treat* 2010; 6: 657–665. DOI: 10.2147/NDT.S6430. PMID: 20957126.
12. Rawlins M.D., Wexler N.S., Wexler A.R. et al. The prevalence of Huntington's disease. *Neuroepidemiology* 2016; 46: 144–153. DOI: 10.1159/000443738. PMID: 26824438.
13. Wexler N.S., Collett L., Wexler A.R. et al. Incidence of adult Huntington's disease in the UK: a UK-based primary care study and a systematic review. *BMJ Open* 2016; 6: e009070. DOI: 10.1136/bmjopen-2015-009070. PMID: 26908513.
14. Warby S.C., Visscher H., Collins J.A. et al. HTT haplotypes contribute to differences in Huntington disease prevalence between Europe and East Asia. *Eur J Hum Genet* 2011; 19: 561–566. DOI: 10.1038/ejhg.2010.229. PMID: 21248742.
15. Panas M., Karadima G., Vassos E. et al. Huntington's disease in Greece: the experience of 14 years. *Clin Genet* 2011; 80: 586–590. DOI: 10.1111/j.1399-0004.2010.01603.x. PMID: 21166788.
16. Duff K., Paulsen J.S., Beglinger L.J. "Frontal" behaviors before the diagnosis of Huntington's disease and its relationship to markers of disease progression: Evidence of early lack of awareness. *J Neuropsychiatry Clin Neurosci* 2010; 22(2): 196–207. DOI: 10.1176/jnp.2010.22.2.196. PMID: 20463114.

References

1. A novel gene containing a trinucleotide repeat that is expanded and unstable on Huntington's disease chromosomes. The Huntington's Disease Collaborative Research Group. *Cell* 1993; 72: 971–983. DOI: 10.1016/0092-8674(93)90585-e. PMID: 8458085.
2. Lanska D.J. George Huntington (1850–1916) and hereditary chorea. *J Hist Neurosci* 2000; 9: 76–89. DOI: 10.1076/0964-704X(200004)9:1;1-2;FT076. PMID: 11232352.
3. Antonova V.A. [Clinical and morphological polymorphism of Huntington's disease: PhD Thesis]. Nizhny Novgorod, 2014.
4. Pringsheim T., Wiltshire K., Day L. et al. The incidence and prevalence of Huntington's disease: a systematic review and meta-analysis. *Mov Disord* 2012; 27: 1083–1091. DOI: 10.1002/mds.25075. PMID: 22692795.
5. Tabrizi S.J., Langbehn D.R., Leavitt B.R. et al. Biological and clinical manifestations of Huntington's disease in the longitudinal TRACK-HD study: cross-sectional analysis of baseline data. *Lancet Neurol* 2009; 8: 791–801. DOI: 10.1016/S1474-4422(09)70170-X. PMID: 19646924.
6. Khidiyatova I.M. [Epidemiology and molecular genetic foundations of hereditary diseases of the nervous system in the Republic of Bashkortostan: D. Sci. Thesis]. Ufa, 2008. (In Russ.)
7. Seliverstov Yu.A., Seliverstova E.V., Konovalov R.N. et al. [Clinical and neuroimaging analysis of Huntington's disease using functional magnetic resonance imaging]. *Nevrologicheskiy zhurnal* 2015; 20(3): 11–21. (In Russ.)
8. Wexler A. The Woman Who Walked into the Sea: Huntington's and the Making of a Genetic Disease. Yale, 2008.
9. Walker F.O. Huntington's disease. *Lancet* 2007; 369: 9557. DOI: 10.1016/S0140-6736(07)60111-1. PMID: 17240289.
10. Novak M., Tabrizi S.J. Huntington's disease. *Br Med J* 2010; 340: 3109. DOI: 10.1136/bmj.c3109. PMID: 20591965.
11. Frank S. Tetrabenazine: the first approved drug for the treatment of chorea in US patients with Huntington disease. *Neuropsychiatr Dis Treat* 2010; 6: 657–665. DOI: 10.2147/NDT.S6430. PMID: 20957126.
12. Rawlins M.D., Wexler N.S., Wexler A.R. et al. The prevalence of Huntington's disease. *Neuroepidemiology* 2016; 46: 144–153. DOI: 10.1159/000443738. PMID: 26824438.
13. Wexler N.S., Collett L., Wexler A.R. et al. Incidence of adult Huntington's disease in the UK: a UK-based primary care study and a systematic review. *BMJ Open* 2016; 6: e009070. DOI: 10.1136/bmjopen-2015-009070. PMID: 26908513.
14. Warby S.C., Visscher H., Collins J.A. et al. HTT haplotypes contribute to differences in Huntington disease prevalence between Europe and East Asia. *Eur J Hum Genet* 2011; 19: 561–566. DOI: 10.1038/ejhg.2010.229. PMID: 21248742.
15. Panas M., Karadima G., Vassos E. et al. Huntington's disease in Greece: the experience of 14 years. *Clin Genet* 2011; 80: 586–590. DOI: 10.1111/j.1399-0004.2010.01603.x. PMID: 21166788.
16. Duff K., Paulsen J.S., Beglinger L.J. "Frontal" behaviors before the diagnosis of Huntington's disease and its relationship to markers of disease progression: Evidence of early lack of awareness. *J Neuropsychiatry Clin Neurosci* 2010; 22(2): 196–207. DOI: 10.1176/jnp.2010.22.2.196. PMID: 20463114.

17. van Duijn E., Vrijmoeth E.M., Giltay E.J. et al. Suicidal ideation and suicidal behavior according to the C-SSRS in a European cohort of Huntington's disease gene expansion carriers. *J Affect Disord* 2018; 228: 194–204. DOI: 10.1016/j.jad.2017.11.074. PMID: 29253686.
18. Persichetti F., Srinidhi J., Kanaley L. et al. Huntington's disease CAG trinucleotide repeats in pathologically confirmed post-mortem brains. *Neurobiol Dis* 1994; 1: 159–166. DOI: 10.1006/nbdi.1994.0019. PMID: 9173995.
19. Demetriou A., Heraclides C., Salafori G.A. et al. Epidemiology of Huntington disease in Cyprus: A 20-year retrospective study *Clin Genet* 2018; 93: 656–664. DOI: 10.1111/cge.13168. PMID: 29105741.
20. Munasipova S.E., Zalyalova Z.A., Khasanova D.M. The epidemiological features of Huntington's disease in Tatarstan based on the data's of Republic Centre for Movement Disorders and Botulinum Therapy. Enroll-HD Congress 2018. Quebec, 2018.

17. van Duijn E., Vrijmoeth E.M., Giltay E.J. et al. Suicidal ideation and suicidal behavior according to the C-SSRS in a European cohort of Huntington's disease gene expansion carriers. *J Affect Disord* 2018; 228: 194–204. DOI: 10.1016/j.jad.2017.11.074. PMID: 29253686.
18. Persichetti F., Srinidhi J., Kanaley L. et al. Huntington's disease CAG trinucleotide repeats in pathologically confirmed post-mortem brains. *Neurobiol Dis* 1994; 1: 159–166. DOI: 10.1006/nbdi.1994.0019. PMID: 9173995.
19. Demetriou A., Heraclides C., Salafori G.A. et al. Epidemiology of Huntington disease in Cyprus: A 20-year retrospective study *Clin Genet* 2018; 93: 656–664. DOI: 10.1111/cge.13168. PMID: 29105741.
20. Munasipova S.E., Zalyalova Z.A., Khasanova D.M. The epidemiological features of Huntington's disease in Tatarstan based on the data's of Republic Centre for Movement Disorders and Botulinum Therapy. Enroll-HD Congress 2018. Quebec, 2018.

Информация об авторах

Мунасипова Сабина Эльдаровна — к.м.н., ассистент каф. неврологии и реабилитации ФГБОУ ВО «Казанский государственный медицинский университет», Казань, Россия; врач-невролог Республиканского центра экстрапирамидной патологии и ботулинотерапии, Казань, Россия. E-mail: sabina.munasipova@mail.ru
Залялова Зулейха Абдуллазяновна — д.м.н., проф. каф. неврологии и реабилитации ФГБОУ ВО «Казанский государственный медицинский университет», Казань, Россия; руководитель Республиканского центра экстрапирамидной патологии и ботулинотерапии, Казань, Россия. E-mail: z.zalyalova@gmail.com

Information about the authors

Sabina E. Munasipova — PhD (Med.), assistant, Department of neurology and rehabilitation, Kazan State Medical University, Kazan, Russia; neurologist, Republican Center for Extrapyramidal Pathology and Botulinum Therapy, Kazan, Russia. E-mail: sabina.munasipova@mail.ru
Zuleykha A. Zalyalova — D. Sci. (Med.), Prof., Department of neurology and rehabilitation, Kazan State Medical University, Kazan, Russia; Head, Republican Center for Extrapyramidal Pathology and Botulinum Therapy, Kazan, Russia. E-mail: z.zalyalova@gmail.com

© Коллектив авторов, 2020

Хирургическое лечение тригеминальной невралгии, сочетающейся с опухолями мостомозжечкового угла

Г.Ю. Григорян[1,2], О.Н. Древаль[1], Н.Н. Маслова[3], А.Р. Ситников[2]

[1]ФГБОУ ДПО «Российская медицинская академия непрерывного последипломного образования», Москва, Россия;
[2]ФГАУ «Национальный медицинский исследовательский центр “Лечебно-реабилитационный центр”», Москва, Россия;
[3]ФГБОУ ВО «Смоленский государственный медицинский университет», Смоленск, Россия

Обоснование. *Тригеминальная невралгия (ТН) развивается вследствие демиелинизации входной зоны корешка тройничного нерва (КТН) в ствол головного мозга, которая сопровождается эктопическим возбуждением и перекрестным распространением нервных импульсов, приступообразной лицевой болью. Одной из причин возникновения ТН являются опухоли мостомозжечкового угла (ММУ), оказывающие прямое или опосредованное воздействие на КТН. Оптимальная хирургическая тактика в таких случаях зависит от анатомических взаимоотношений КТН с опухолями и сосудистыми структурами.*
Целью *исследования является оценка вариантов анатомических взаимоотношений КТН и результатов применения различных хирургических методик в лечении ТН при опухолях ММУ.*
Материалы и методы. *Проведен ретроспективный анализ 52 пациентов (38 женщин и 14 мужчин в возрасте 22–82 года) с ТН и ипсилатеральными опухолями ММУ: 29 менингиомами верхушки пирамиды височной кости, 11 эпидермоидами, 10 вестибулярными невриномами, 1 гемангиомой и 1 каверномой.*
Результаты. *Выявлены 6 вариантов анатомических взаимоотношений КТН с опухолями ММУ и прилежащими васкулярными структурами: КТН полностью окружен опухолью; опухоль сдавливает и смещает КТН; опухоль расположена внутри КТН; опухоль вместе с сосудом сдавливает КТН; опухоль смещает КТН в сторону сосуда; опухоль не контактирует с КТН, КТН сдавлен сосудом. Дислокация и деформация КТН опухолями ММУ обнаружены у 50 больных, а в 2 наблюдениях прямого контакта нервных волокон КТН с новообразованием не было. Нейроваскулярный конфликт, вызванный артериальными и венозными сосудами, обнаружен в 16 наблюдениях. Выбор техники васкулярной декомпрессии зависел от степени растяжения и деформации КТН. Послеоперационная МРТ подтвердила тотальное удаление 51 опухоли ММУ в представленной серии и только в 1 наблюдении обнаружены незначительные остатки эпидермоида в контралатеральной церебеллопонтинной цистерне. Летальных исходов после хирургических вмешательств не было, а возникшие нейропатии краниальных нервов носили преходящий характер и регрессировали спустя 2–3 мес. В 15 наблюдениях отмечено возникновение или нарастание гипестезии в зоне иннервации тройничного нерва, которая исчезала в течение нескольких недель и не сопровождалась рецидивом ТН. В 6 случаях, которые ранее не подвергались хирургическим манипуляциям на КТН и его периферических ветвях, обнаружено улучшение чувствительности на лице. Полный регресс ТН в ближайшем послеоперационном периоде отмечен у 51 пациента. В 1 наблюдении эпидермоидной опухоли для устранения сохраняющихся в течение недели интенсивных пароксизмов боли проведена чрескожная радиочастотная тригеминальная ризотомия. При последующем наблюдении в течение 2–10 лет повторного роста опухолей ММУ и рецидивов ТН не выявлено.*
Заключение. *ТН может вызывать прямая компрессия и деформация КТН и ствола головного мозга опухолями ММУ и сосудистыми структурами. Детальное исследование всей протяженности КТН после удаления опухоли необходимо для оценки нейроваскулярных взаимоотношений. При сосудистой компрессии КТН для лечения ТН могут быть использованы различные методики микроваскулярной декомпрессии.*

Ключевые слова: *тригеминальная невралгия; мостомозжечковый угол; опухоль; лицевая боль.*

Источник финансирования. Авторы заявляют об отсутствии финансирования при проведении исследования.
Конфликт интересов. Авторы декларируют отсутствие явных и потенциальных конфликтов интересов, связанных с публикацией настоящей статьи.
Адрес для корреспонденции: 125367, Москва, Иваньковское шоссе, д. 3. ФГАУ НМИЦ ЛРЦ. E-mail: neuro77@gmail.com. Ситников А.Р.

Для цитирования: Григорян Г.Ю., Древаль О.Н., Маслова Н.Н., Ситников А.Р. Хирургическое лечение тригеминальной невралгии, сочетающейся с опухолями мостомозжечкового угла. *Анналы клинической и экспериментальной неврологии* 2020; 14(2): 29–36.

DOI: 10.25692/ACEN.2020.2.4

Поступила 14.02.2019 / Принята в печать 17.02.2020

Surgical Treatment of Trigeminal Neuralgia Combined with Tumors of the Cerebellopontine Angle

Georgy Yu. Grigoryan[1,2], Oleg N. Dreval'[1], Natalya N. Maslova[3], Andrey R. Sitnikov[2]

[1]Russian Medical Academy of Continuing Postgraduate Education, Moscow, Russia;
[2]National Medical Research Center of Treatment and Rehabilitation, Moscow, Russia;
[3]Smolensk State Medical University, Smolensk, Russia

Introduction. *Trigeminal neuralgia (TN) develops because of demyelination in the entry zone of the trigeminal nerve root (TNR) into the brainstem, which is accompanied by ectopic and cross-excitation of the nerve impulses with paroxysms of facial pain. One of the causes of TN are tumors of the cerebellopontine angle (CPA), which have a direct or indirect effect on the TNR. The optimal surgical approach in such cases depends on the anatomical relationship between the TNR and the tumor and vascular structures.*
The aim *of the study was to evaluate the relationship between the anatomical variants of the TNR and the outcomes of using various surgical methods to treat TN in CPA tumors.*
Materials and methods. *We performed a retrospective analysis of 52 patients (38 women and 14 men aged 22–82 years) with TN and ipsilateral tumors of the CPA: 29 with apical petrous meningiomas, 11 with epidermoid tumors, 10 with vestibular schwannomas, 1 with haemangioma, and 1 with cavernoma.*
Results. *Six variants of the anatomical relationships of the TNR to CPA tumors and the adjacent vascular structures were identified: where the TNR is completely surrounded by the tumor; where the tumor compresses and displaces the TNR; where the tumor is located inside the TNR; where the tumor, together with the blood vessel, compresses the TNR; where the tumor displaces the TNR towards the vessel; and where the tumor is not in contact with the TNR, but the TNR is compressed by the blood vessel. Displacement and deformation of the TNR by CPA tumors was found in 50 patients, and no direct contact between the TNR nerve fibers and the neoplasm was observed in 2 cases. The neurovascular conflict caused by arterial and venous vessels was identified in 16 subjects. The type of a vascular decompression technique depended on the degree of stretching and deformation of the TNR. Postoperative MRI confirmed the complete removal of CPA tumors in 51 patients, while minor epidermoid residue in the contralateral cerebellopontine angle cistern was found in only one subject. There were no fatalities after surgical interventions, and the postsurgical cranial nerve neuropathies were transient and regressed within 2–3 months. In 15 cases, hypoesthesia developed or worsened in the trigeminal nerve innervation zone, then disappeared within several weeks, and was not accompanied by a recurrence of TN. Facial sensitivity improved in 6 cases, who had not previously undergone any surgical manipulations of the TNR and its peripheral branches. Complete regression of TN in the immediate postoperative period was observed in 51 patients. A percutaneous radiofrequency trigeminal rhizotomy was performed in 1 subject with an epidermoid tumor, to eliminate the intense pain paroxysms that persisted for a week. No recurrent growth of CPA tumors or relapses of TN were observed during the subsequent follow-up period of 2–10 years.*
Conclusion. *TN can be caused by direct compression and deformation of the TNR and brainstem by CPA tumors and vascular structures. A detailed examination of the entire length of the TNR after tumor removal is necessary to evaluate the neurovascular relationships. In cases of vascular compression of the TNR, various methods of microvascular decompression can be used to treat TN.*

Keywords: *trigeminal neuralgia; cerebellopontine angle; tumor; facial pain.*

Acknowledgments. The study had no sponsorship.
Conflict of interest. The authors declare no apparent or potential conflicts of interest related to the publication of this article.
For correspondence: 125367, Russia, Moscow, Ivan'kovskoye shosse, 3. National Medical Research Center of Treatment and Rehabilitation. E-mail: neuro77@gmail.com. Sitnikov A.R.

For citation: Grigoryan G.Yu., Dreval' O.N., Maslova N.N., Sitnikov A.R. [Surgical treatment of trigeminal neuralgia combined with tumors of the cerebellopontine angle]. *Annals of clinical and experimental neurology* 2020; 14(2): 29–36. (In Russ.)

DOI: 10.25692/ACEN.2020.2.4

Received 14.02.2019 / Accepted 17.02.2020

Введение

Тригеминальная невралгия (ТН) развивается вследствие демиелинизации входной зоны корешка тройничного нерва в ствол головного мозга, которая сопровождается эктопическим возбуждением и эфаптическим (перекрестным) распространением нервных импульсов. На уровне стволовых структур возникают центральная сенситизация и патологическая гиперактивность тригеминальных ядер, клинически проявляющаяся приступообразной лицевой болью [1, 2]. Опыт хирургического лечения ТН, а также результаты нейровизуализационных исследований показали, что в подавляющем большинстве случаев причиной пароксизмов боли является сосудистая компрессия корешка тройничного нерва (КТН), наиболее часто обусловленная петлями верхней мозжечковой артерии, а также другими артериальными и венозными сосудами [1, 3–10]. Васкулярная компрессия служит причиной ТН приблизительно в 90% случаев, а у значительно меньшего числа пациентов (до 3%) основным этиологическим фактором являются очаги демиелинизации во входной зоне КТН и внутристволовых тригеминальных путях при рассеянном склерозе.

При ТН также выявляются различные по структуре и локализации опухоли головного мозга, которые воздействуют на периферические ветви, ганглий, корешок и внутристволовые структуры тройничного нерва. E. Bullit и соавт. [4] наблюдали ТН у 6 из 7 пациентов при локализации опухолей в мостомозжечковом углу (ММУ), а при поражении средней черепной ямки и периферических ветвей ТН была выявлена только в 2 из 9 случаев. A. Puca и соавт. [9] обнаружили, что ТН при компрессии КТН опухолями

ММУ наблюдалась в 12% наблюдений, а атипичная лицевая боль — в 2%, причем также отмечалось отсутствие невралгической боли при расположении новообразований в области тригеминального ганглия и периферических ветвей в средней черепной ямке [9].

В группе из 473 пациентов с ТН A. Gonzalez Revilla [10] выявил ипсилатеральные болевому синдрому опухоли ММУ в 24 наблюдениях: в 11 случаях — невриномы, в 9 — эпидермоиды, в 4 — менингиомы. Аналогичные данные представлены в более поздних исследованиях. Так, среди 1257 больных с ТН частота опухолей ММУ составила 9,5%, а в других сериях из 211, 1930 и 2070 случаев — 2,1%, 1,4% и 1,7% соответственно, причем чаще обнаруживались менингиомы, акустические невриномы и эпидермоиды [11–14].

ТН возникает вследствие непосредственного воздействия новообразований ММУ на корешок тройничного нерва, что подтверждается высокой эффективностью хирургического удаления опухолей в лечении пароксизмальной лицевой боли. Анализ топографических взаимоотношений у пациентов, страдающих ТН в сочетании с опухолями ММУ, показал, что сосудистая компрессия корешка тройничного нерва также может быть ведущим фактором развития невралгического синдрома. Barker F.G. 2nd и соавт. [11] подчеркивают, что ТН у пациентов с опухолями ММУ имеет васкулярную причину и возникает исключительно при компрессии нервных волокон прилежащим сосудом.

Целью работы было исследование анатомических взаимоотношений КТН с прилежащими структурами у пациентов с ТН и опухолями ММУ, а также результатов хирургического лечения пароксизмальной лицевой боли.

Материалы и методы

Клинический синдром типичной ТН соответствовал следующим основным признакам:
- пароксизмальный характер лицевой боли с распространением в зонах иннервации одной или нескольких ветвей тройничного нерва;
- боль носит стреляющий, режущий характер, по типу удара электрическим током;
- длительность пароксизма от нескольких секунд до 2–3 мин;
- наличие триггерных зон, раздражение которых приводит к возникновению пароксизмальной боли;
- наличие абсолютного и относительного рефрактерного периода, в течение которого раздражение триггерных зон не сопровождается невралгическим приступом;
- отсутствие болезненных ощущений в межприступном периоде;
- положительный эффект применения противосудорожных средств (карбамазепин и его аналоги), значительно ослабляющих интенсивность и частоту болевых пароксизмов.

Критериями включения пациентов в настоящее ретроспективное исследование являлись наличие клинической картины типичной ТН и ипсилатеральной опухоли ММУ.

Критерии невключения:
- типичная ТН, сочетающаяся с контралатеральными опухолями ММУ или интракраниальными новообразованиями иной локализации;
- больные с нейропатической лицевой болью;
- пациенты с доброкачественными и злокачественными новообразованиями средней черепной ямки с деафферентационным орофациальным болевым синдромом.

Основная цель хирургических вмешательств заключалась в лечении ТН, причина которой уточнялась во время эксплорации ММУ, а проводимая во всех случаях резекция новообразований при необходимости дополнялась нейроваскулярной декомпрессией. Хирургическое лечение проведено 52 больным (38 женщин и 14 мужчин в возрасте 22–82 лет), из них опухоли ММУ и ТН в 25 случаях локализовались справа и в 27 случаях — слева. Длительность заболевания до хирургического лечения колебалась от 1,5 мес до 23 лет, причем все пациенты с целью снижения интенсивности болевого синдрома принимали препараты карбамазепина в суточной дозе 400–2000 мг.

Хирургические манипуляции на периферических ветвях тройничного нерва с незначительным кратковременным эффектом были проведены у 10 пациентов, из них в 3 наблюдениях радиохирургические вмешательства не оказали влияния на интенсивность ТН. Всем пациентам перед хирургическим вмешательством и в раннем послеоперационном периоде проводили общеклиническое и неврологическое обследование, а также компьютерную и магнитно-резонансную томографию. Исследование топографических взаимоотношения КТН с прилежащими структурами и удаление опухолей осуществляли ретромастоидальным доступом в положении пациентов сидя под эндотрахеальным наркозом.

Результаты

Клиническая манифестация лицевой боли у всех пациентов в представленном исследовании полностью соответствовала критериям типичной ТН. Все пациенты подразделены соответственно гистологическим типам новообразований:
- менингиомы пирамиды височной кости ($n = 29$);
- эпидермоиды мостомозжечкового угла ($n = 11$);
- вестибулярные невриномы ($n = 10$);
- гемангиома пирамиды височной кости ($n = 1$);
- кавернома КТН ($n = 1$).

Клинические особенности неврологических проявлений и течения заболевания представлены в табл. 1.

Ведущей жалобой пациентов и причиной обращения к врачу во всех случаях была лицевая боль пароксизмального характера. У большинства пациентов ТН манифестировала резкой пароксизмальной болью, и лишь в 3 наблюдениях заболевание началось с болезненных ощущений неопределенного характера, которые в течение нескольких месяцев трансформировались в типичный невралгический синдром. Для снижения интенсивности болевого синдрома все пациенты принимали препараты карбамазепина, дозировка которого постепенно увеличивалась вплоть до развития побочных эффектов. Эффективность лечения противосудорожными препаратами была вариабельной, и у части пациентов высокие дозы препарата не проводили к заметному ослаблению интенсивности и частоты болевых приступов.

Пациенты в течение длительного времени получали консервативную терапию без необходимых диагностических исследований. В 7 случаях проведены хирургические манипуляции на периферических ветвях и КТН для лечения болевого синдрома, однако их эффективность была низ-

Таблица 1. Неврологические нарушения у пациентов с ТН при опухолях ММУ

Table 1. Neurological disorders in patients with TN and CPA tumors

Клинические проявления Clinical symptoms	Менингиома Meningioma	Эпидермоид Epidemoid	Невринома Schwannoma	Кавернома Cavernoma	Гемангиома Haemangioma
n	29	11	10	1	1
Нарушение слуха Hearing impairment	11	1	10	–	–
Атаксия Ataxia	6	1	2	–	–
Сенсорные нарушения Sensory impairment	13	5	5	1	–

кой или кратковременной. В 3 наблюдениях ранее на МРТ были диагностированы опухоли мостомозжечкового угла и проведено радиохирургическое лечение, которое не привело к ослаблению болевого синдрома и уменьшению размеров опухоли.

У 7 пациентов, подвергшихся манипуляциям на периферических ветвях и КТН, при поступлении выявлялась различной степени выраженности гипестезия в соответствующих зонах лица вследствие неполной реиннервации. Ни в одном из наблюдений не выявлено слабости жевательных мышц, а также снижения (выпадения) роговичного рефлекса.

Нарушения чувствительности на коже лица и слизистых оболочках на стороне пароксизмальной боли заключались в легкой гипестезии. В указанных случаях сенсорные нарушения выявлялись только во время детального неврологического обследования и не осознавались самими пациентами.

Нарушения слуха на стороне ТН и опухоли ММУ приобрели ведущее значение среди всех «нетригеминальных» симптомов. Нарушения слуха проявлялись его снижением и, значительно чаще, глухотой. Выраженные нарушения слуха с преобладанием глухоты выявлены у всех пациентов с вестибулярными невриномами, в 24% случаев менингиом пирамиды височной кости и только в 1 наблюдении эпидермоида. В группе с невриномами заболевание обычно манифестировало нарушением слуха и спустя 1–2 года на фоне прогрессирующего снижения слуха до глухоты присоединялись пароксизмальные лицевые боли. Сходное течение клинических симптомов отмечено у пациентов с менингиомами, хотя у 3 пациентов дебют ТН предшествовал постепенному снижению функции слуха.

Атактические расстройства выявлялись значительно реже и отмечены преимущественно у пациентов с менингиомами. Нарушение функции лицевого нерва, а также симптомы поражения каудальной группы краниальных нервов и ствола головного мозга обнаружены в единичных случаях.

Зона роста всех менингиом, максимальный размер которых колебался от 19 до 65 мм, располагалась на твердой мозговой оболочке верхушки пирамиды височной кости кпереди от внутреннего слухового прохода. Поражение всех трех ветвей тройничного нерва отмечено в 5 случаях, I–II ветвей — в 3, II–III ветвей — в 8, изолированное поражение II ветви — в 10 и изолированное поражение III ветви — в 3 наблюдениях. В клинической картине пациентов с менингиомами также отмечены снижение слуха, атаксия и/или нистагм — в 9 случаях; парез отводящего нерва и снижение слуха — в 1; парез лицевого нерва и снижение слуха — в 1.

Все невриномы исходили из вестибулярного нерва, а их максимальные размеры составили 20–50 мм. Поражение II–III ветвей наблюдалось в 6 случаях, изолированное поражение III ветви — в 4. У всех пациентов этой группы отмечалось одностороннее снижение слуха, причем у 4 — глухота, у 2 — атаксия, у 1 — нейропатия лицевого нерва.

Максимальные размеры эпидермоидов варьировали от 20 до 60 мм, в 3 наблюдениях опухолевые массы распространялись в контралатеральный ММУ, а у 2 заполняли параселлярные цистерны. Поражение всех трех ветвей тройничного нерва выявлено в 1 случае, II–III ветвей — в 6, I–II ветвей — в 1, изолированное поражение II ветви — в 1 и III ветви — в 2.

У одной больной гемангиома, максимальный размер которой составил 11 мм, локализовалась на твердой мозговой оболочке выше и кпереди от внутреннего слухового прохода, а у другого пациента кавернома размером 5 мм лежала внутри КТН. У обоих пациентов были поражены II и III ветви тройничного нерва.

Варианты анатомических взаимоотношений КТН с различными по гистологическому строению видами опухолей ММУ и прилежащими васкулярными структурами отражены в табл. 2. Выявленные во время хирургической эксплорации анатомические взаимоотношения КТН с опухолями ММУ и прилежащими васкулярными структурами подразделены на 6 типов (рисунок):

- тип I — опухоль полностью окружает КТН;
- тип II — опухоль смещает КТН;
- тип III — опухоль располагается внутри КТН;
- тип IV — опухоль и прилежащий к ней сосуд смещают КТН;
- тип V — опухоль смещает КТН по направлению к сосуду;
- тип VI — опухоль не соприкасается с КТН, который сдавлен сосудом.

В представленной серии пациентов компрессионное воздействие на КТН I типа выявлено у 4 пациентов, II — у 31, III — у 1, IV — у 4, V — у 10, VI — у 2. Оперативное вмешательство ограничивалось удалением опухолей у пациентов с взаимоотношениями I, II и III типов, а при взаимоотношениях IV, V и VI типов дополнительно проводилась сосудистая декомпрессия.

Дислокация и деформация КТН опухолями ММУ обнаружены у 50 больных, а в 2 наблюдениях прямого контакта

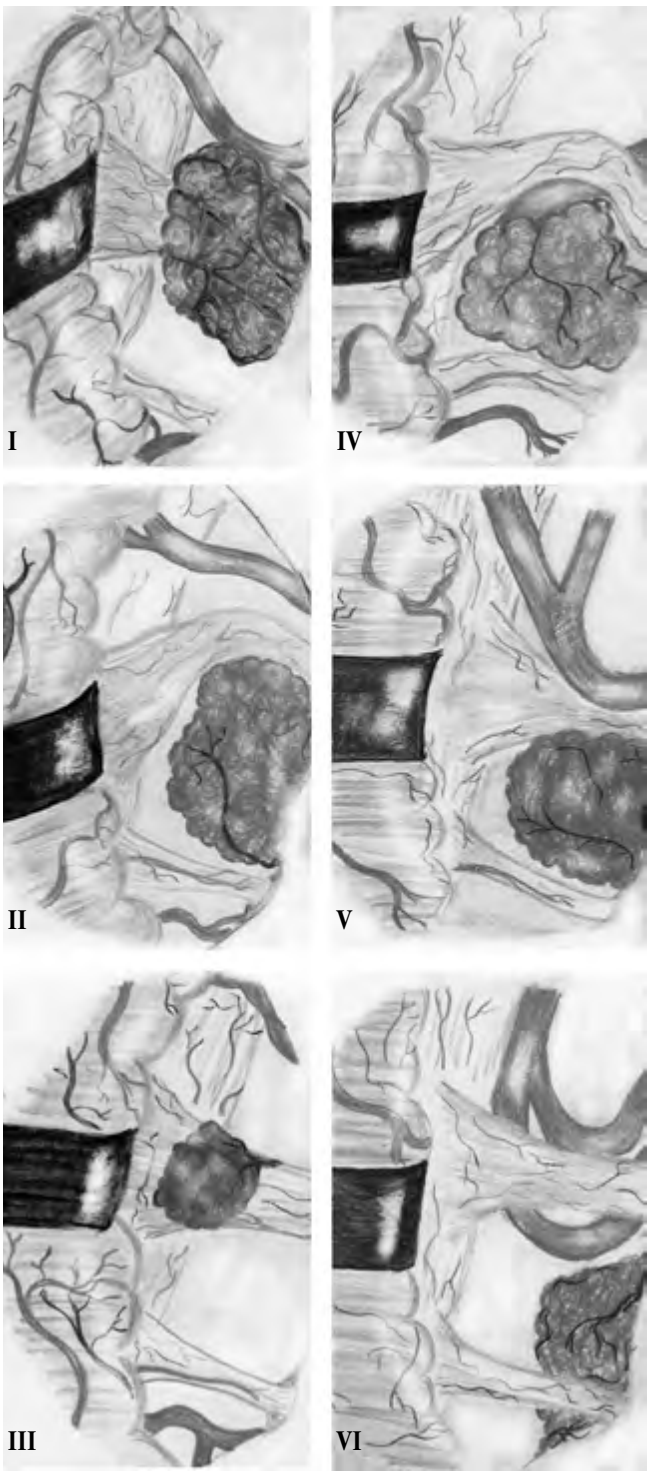

Типы анатомических взаимоотношений опухолей ММУ с КТН и сосудистыми структурами

Types of anatomical relationships between CPA tumors and TNR and vascular structures

нервных волокон корешка с новообразованием не выявлено. Из 11 пациентов с эпидермоидами у 7 КТН был растянут на поверхности опухолевого узла, у 4 деформированный и смещенный КТН располагался в толще новообразования. У больных с менингиомами направление смещения КТН зависело от расположения зоны роста опухоли. При локализации зоны роста в области верхушки пирамиды височной кости и петрокливальной зоне КТН располагался на задненижней поверхности опухолевого узла. В случаях менингиом, исходящих из твердой мозговой оболочки пирамиды височной кости вблизи внутреннего слухового прохода, а также при невриномах преддверно-улиткового нерва нервные волокна КТН были смещены вперед и медиально, располагаясь на передне-верхней поверхности опухоли. Деформация ствола головного мозга на уровне вхождения в него сенсорной порции КТН выявлена у 49 пациентов, лишь при интраневральной каверноме (1 случай), гемангиоме пирамиды височной кости (1 случай) и вестибулярной невриноме (1 случай) не отмечено контакта опухолей с поверхностью варолиева моста. Наибольшая дислокация волокон КТН отмечена на всем протяжении парастволового отрезка, а периферические отделы КТН вблизи верхушки пирамиды височной кости были деформированы в значительно меньшей степени.

На начальных этапах хирургических вмешательств в большинстве наблюдений нейроваскулярный конфликт не визуализировался вследствие тесного прилежания КТН к деформированному стволу головного мозга и невозможности визуализации прилежащих сосудов.

Нейроваскулярный конфликт, вызванный артериальными и венозными сосудами, обнаружен в 16 наблюдениях (табл. 2).

Устранение сосудистого сдавления проводилось различными способами, и выбор техники васкулярной декомпрессии зависел от степени растяжения и деформации КТН. При незначительной элонгации волокон КТН применялась методика интерпозиции, заключающаяся в установке имплантата между стволом головного мозга, нервным корешком и сосудом. Также проводилась транспозиция сдавливающего сосуда, который после арахноидальной диссекции фиксировался к твердой мозговой оболочке, намету мозжечка и стволу головного мозга без контакта имплантатов с тригеминальной входной зоной. В случаях значительного растяжения КТН, расположенного между опухолью и артериальным сосудом, васкулярная компрессия в этих наблюдениях устранялась путем мобилизации нервного корешка, который после пересечения арахноидальных сращений со стволом головного мозга свободно смещался, провисал и не контактировал с артерией. Данная методика транспозиции КТН не требовала установки имплантов для фиксации новых топографических взаимоотношений нервных и сосудистых структур.

Послеоперационная МРТ подтвердила тотальное удаление 51 опухолей ММУ в представленной серии, и только в 1 наблюдении обнаружены незначительные остатки эпидермоида в контралатеральной церебеллопонтинной цистерне. Летальных исходов после проведенных хирургических вмешательств не было, а возникшие нейропатии краниальных нервов в зоне хирургических манипуляций носили транзиторный характер и регрессировали спустя 2–3 мес. В 15 наблюдениях отмечено возникновение или нарастание гипестезии в зоне иннервации тройничного нерва, которая восстанавливалась в течение нескольких недель и не сопровождалась рецидивом ТН. У 6 пациентов, которые ранее не подвергались хирургическим манипуляциям на КТН и его периферических ветвях, улучшилась чувствительность на лице.

Таблица 2. Взаимоотношения опухолей ММУ с КТН и сосудистыми структурами

Table 2. Relationships between CPA tumors and TNR and vascular structures

Анатомический тип Anatomical type	Менингиома Meningioma	Эпидермоид Epidemoid	Невринома Schwannoma	Кавернома Cavernoma	Гемангиома Haemangioma
n	29	11	10	1	1
I		4			
II	21	6	4		
III					1
IV	3	1			
V	5		5		
VI			1	1	
Сосудистая компрессия Vascular compression					
верхняя мозжечковая артерия superior cerebellar artery	7		6		
верхняя мозжечковая артерия + передняя нижняя мозжечковая артерия superior cerebellar artery + anterior inferior cerebellar artery	1				
понтотригеминальная вена pontotrigeminal vein				1	

Полный регресс ТН в ближайшем послеоперационном периоде отмечен у 51 пациента, а в 1 наблюдении эпидермоидной опухоли для устранения сохраняющихся в течение недели интенсивных пароксизмов боли проведена чрескожная радиочастотная тригеминальная ризотомия. В течение последующего наблюдения в течение 2–10 лет повторного роста опухолей ММУ и рецидивов ТН не выявлено.

Обсуждение

У пациентов, которым проводились эксплорации КТН для лечения ТН, новообразования ММУ наблюдаются в 0,9–9,9% случаев, а частота ТН при разных по морфологическому строению ипсилатеральных опухолях значительно варьирует [2, 4, 6, 9–13, 15, 16]. По данным W.E. Dandy [2], среди 186 опухолей ММУ ТН наблюдалась в 16,7% случаев, сопровождая вестибулярные невриномы у 10% пациентов, менингиомы — у 38,5% и эпидермоиды — у 76,9%. A. Puca и соавт. [9] выявили ТН в 9 из 73 наблюдений с новообразованиями ММУ, причем ТН обнаружена при вестибулярных невриномах больших размеров в 3,3% случаев. При эпидермоидах ММУ ТН является одним из ведущих симптомов и обнаруживается у 29,7% пациентов, по частоте уступая только нарушениям слуха (37,6% наблюдений) [6, 17–20].

Barker F.G. 2nd и соавт. [11] собрали в опубликованных ранее сериях клинических наблюдений 232 случая ТН с опухолями ММУ и обнаружили менингиомы, невриномы и эпидермоиды у 40%, 22% и 38% больных соответственно. H. Kobata и соавт. [6] в группе из 515 больных с ТН в 51 случае (9,9%) выявили опухоли ММУ, причем менингиомы обнаружены в 16 наблюдениях, невриномы — в 7 и эпидермоиды — в 28.

В большинстве случаев менингиомы пирамиды височной кости и вестибулярные невриномы проявляются сенсорными нарушениями, которые могут сопровождаться нейропатической лицевой болью. B.A. Neff и соавт. [7] исследовали нарушения функций тройничного нерва у 50 оперированных пациентов с крупными вестибулярными невриномами и обнаружили в 88% случаев снижение чувствительности на лице, в 24% — парестезии, а в 20% болевой синдром, включающий ТН и нейропатическую лицевую боль. S. Ichimura и соавт. [21] при петрокливальных менингиомах показали, что наиболее часто гипестезия или ТН сопровождают опухоли, исходящие из верхушки пирамиды височной кости. В настоящее время механизмы развития ТН при опухолях ММУ остаются неопределенными, хотя еще W. Dandy [2] отметил относительно частое возникновение ТН при небольших новообразованиях, соприкасающихся с нервным корешком, и редкое появление пароксизмальной лицевой боли при больших опухолях, вызывающих выраженную деформацию нервных волокон. Деформация и компрессия КТН медленно растущим новообразованием приводит к возникновению ТН, и в представленной нами серии пациентов причиной пароксизмальной лицевой боли в большинстве случаев служило непосредственное воздействие опухолью.

Компрессия КТН артериями при опухолях ММУ выявлена у пациентов с ТН во время хирургических вмешательств [4–6, 11–14, 22–25]. Barker F.G. 2nd и соавт. [11] среди 26 больных с ТН и опухолями ММУ в 21 случае обнаружили дополнительную компрессию нервного корешка артериями и венами. M.X. Liu и соавт. [14] у 17 из 27 пациентов описали нейроваскулярный конфликт, вызванный преимущественно верхней мозжечковой артерий. P. Liu и соавт. [13] в 15 из 35 наблюдений ТН с опухолями ММУ выявили наиболее часто вызванную верхней мозжечковой артерией сосудистую компрессию КТН. Y. Wei и соавт. [25] также представили 39 пациентов с ТН и опухолями ММУ, причем у 23 больных во время хирургического вмешательства было обнаружено сдавление нервных волокон КТН не только опухолью, но и сосудами. При эпидермоидах ММУ, которые сравнительно часто проявляются ТН, также наблюдается компрессия КТН сосудами, которая была подтверждена H. Kobata и соавт. [6] в трети наблюдений.

В случаях небольших опухолей ММУ, не соприкасающихся с тригеминальной входной зоной, ведущее значение в патогенезе ТН принадлежит сосудистой компрессии. M. Samii и соавт. [24] представили 9 пациентов с ТН и вестибулярными невриномами, у которых была обнаружена сосудистая компрессия входной зоны КТН. При небольших тригеминальных невриномах с клинической картиной ТН J.P. Miller и соавт. [23] продемонстрировали высокую эффективность васкулярной декомпрессии, причем опухоли не удалялись.

Анализ анатомических взаимоотношений КТН прилежащими опухолями и сосудами в нашей серии пациентов показал, что ТН может быть обусловлена демиелинизацией тригеминальной входной зоны, возникающей при прямой компрессии КТН не только небольшими, но и значительными по размеру объемными образованиями, а также при одновременном дополнительном воздействии сосуда с формированием перекрестного нейроваскулярного конфликта. Во всех случаях наиболее выраженная компрессия КТН, вызванная изолированным или сочетанным воздействием опухолей и сосудов, отмечалась в парастволовом отрезке КТН. У большинства пациентов опухоли ММУ, сочетающиеся с ТН, также деформировали ствол головного мозга, что указывает на компрессию внутриствольового тригеминального тракта.

Регресс клинической картины ТН, сопровождающей опухоли ММУ, может происходить не только вследствие декомпрессии КТН, но и в результате хирургического воздействия на нервные волокна. Незначительное повреждение волокон и сосудов КТН при удалении опухоли приводит к денервации определенных областей лица, проявляющейся сенсорными расстройствами различной степени выраженности. В этих случаях денервация, сопровождающаяся быстрым послеоперационным регрессом пароксизмальной боли, выступает в роли тригеминальной ризотомии, клиническая эффективность которой не связана с этиологическими факторами ТН, а длительность ремиссии зависит от степени и распространенности чувствительных нарушений [3]. Значительный регресс и полное исчезновение ТН у пациентов без послеоперационных расстройств чувствительности или с восстановлением имеющихся ранее сенсорных нарушений указывает на ведущее значение опухолевой и сосудистой декомпрессии КТН.

Заключение

Опухоли ММУ, наиболее часто представленные менингиомами верхушки пирамиды височной кости, эпидермоидами и вестибулярными невриномами, сдавливающие и деформирующие входную зону КТН и ствол головного мозга, могут проявляться типичной ТН и сопровождаться симптомами поражения ствола головного мозга и других краниальных нервов.

Основной целью хирургического лечения ТН, сопровождающей опухоли ММУ, является удаление новообразований с устранением компрессии тригеминальной входной зоны. При опухолях ММУ, вызывающих компрессию ствола головного мозга, микрохирургическое удаление опухоли с декомпрессией КТН должно рассматриваться в качестве наиболее эффективного способа лечения. При небольших новообразованиях без значимой компрессии ствола головного мозга и краниальных нервов, а также при наличии соматических противопоказаний к хирургическому вмешательству и нежелании пациентов подвергаться рискам, сопряженным с оперативным лечением, ТН с различной эффективностью может быть устранена деструктивными процедурами на тройничном нерве, включая стереотаксическую радиохирургию [28].

Обнаруженная компрессия тригеминальной входной зоны артериями или венами должна быть устранена посредством установки имплантата между КТН и сосудом, транспозиции сосудов или перемещения нервного корешка. Идентификация анатомического варианта взаимоотношений опухоли с КТН и сосудами необходима для выбора оптимальной тактики хирургического вмешательства. Устранение сдавления КТН, обусловленного как опухолями, так и сосудами, приведет к улучшению ближайших и долгосрочных результатов лечения ТН.

Список литературы

1. Григорян Ю.А., Оглезнев К.Я., Рощина Н.А. Этиологические факторы синдрома тригеминальной невралгии. *Журнал неврологии и психиатрии* 1994; (6): 18–22.
2. Dandy W. Concerning the cause of trigeminal neuralgia. *Am J Surg* 1934; 24: 447–455.
3. Оглезнев К.Я., Григорян Ю.А., Шестериков С.А. *Патофизиологические механизмы возникновения и методы лечения лицевых болей*. Новосибирск, 1990: 190.
4. Bullitt E., Tew J.M., Boyd J. Intracranial tumors in patients with facial pain. *J Neurosurg* 1986; 64: 865–871. DOI: 10.3171/jns.1986.64.6.0865. PMID: 3009737.
5. Hasegawa K., Kondo A., Kinuta Y. et al. Studies concerning the pathogenesis of trigeminal neuralgia caused by cerebellopontine angle tumors. *No Shinkei Geka* 1995; 23: 315–320. PMID: 7739770.
6. Kobata H., Kondo A., Iwasaki K. Cerebellopontine angle epidermoids presenting with cranial nerve hyperactive dysfunction: pathogenesis and long-term surgical results in 30 patients. *Neurosurgery* 2002; 50: 276–286. DOI: 10.1227/00006123-200202000-00008. PMID: 11844262.
7. Neff B.A., Carlson M.L,, O'Byrne M.M. et al. Trigeminal neuralgia and neuropathy in large sporadic vestibular schwannomas. *J Neurosurg* 2017; 127: 992–999. DOI: 10.3171/2016.9.jns16515. PMID: 28084915.
8. Nguyen M., Maciewicz R., Bouckoms A. et al. Facial pain symptoms in patients with cerebellopontine angle tumors: a report of 44 cases of cerebellopontine angle meningioma and a review of the literature. *Clin J Pain* 1986; 2: 3–9.
9. Puca A., Meglio M., Tamburrini G., Vari R. Trigeminal involvement in intracranial tumours. Anatomical and clinical observations on 73 patients. *Acta Neurochir (Wien)* 1993; 125: 47–51. DOI: 10.1007/bf01401827. PMID: 8122555.

References

1. Grigoryan Yu.A., Ogleznev K.Ya., Roschina N.A. [Etiological factors of trigeminal neuralgia syndrome]. *S.S. Korsakov Journal of Neurology and Psychiatry* 1994; (6): 18–22. (In Russ.)
2. Dandy W. Concerning the cause of trigeminal neuralgia. *Am J Surg* 1934; 24: 447–455.
3. Ogleznev K.Ya., Grigoryan Yu.A., Shesterikov S.A. [Pathophysiological mechanisms of occurrence and methods of treatment of facial pain]. Novosibirsk, 1990;190. (In Russ.)
4. Bullitt E., Tew J.M., Boyd J. Intracranial tumors in patients with facial pain. *J Neurosurg* 1986; 64: 865–871. DOI: 10.3171/jns.1986.64.6.0865. PMID: 3009737.
5. Hasegawa K., Kondo A., Kinuta Y. et al. Studies concerning the pathogenesis of trigeminal neuralgia caused by cerebellopontine angle tumors. *No Shinkei Geka* 1995; 23: 315–320. PMID: 7739770.
6. Kobata H., Kondo A., Iwasaki K. Cerebellopontine angle epidermoids presenting with cranial nerve hyperactive dysfunction: pathogenesis and long-term surgical results in 30 patients. *Neurosurgery* 2002; 50: 276–286. DOI: 10.1227/00006123-200202000-00008. PMID: 11844262.
7. Neff B.A., Carlson M.L,, O'Byrne M.M. et al. Trigeminal neuralgia and neuropathy in large sporadic vestibular schwannomas. *J Neurosurg* 2017; 127: 992–999. DOI: 10.3171/2016.9.jns16515. PMID: 28084915.
8. Nguyen M., Maciewicz R., Bouckoms A. et al. Facial pain symptoms in patients with cerebellopontine angle tumors: a report of 44 cases of cerebellopontine angle meningioma and a review of the literature. *Clin J Pain* 1986; 2: 3–9.
9. Puca A., Meglio M., Tamburrini G., Vari R. Trigeminal involvement in intracranial tumours. Anatomical and clinical observations on 73 patients. *Acta Neurochir (Wien)* 1993; 125: 47–51. DOI: 10.1007/bf01401827. PMID: 8122555.

10. Gonzalez Revilla A. Tic douloureux and its relationship to tumors of the posterior fossa. *J Neurosurg* 1947; 4: 233–239. DOI: 10.3171/jns.1947.4.3.0233. PMID: 20239782.
11. Barker F.G. 2nd, Jannetta P.J., Babu R.P. et al. Long-term outcome after operation for trigeminal neuralgia in patients with posterior fossa tumors. *J Neurosurg* 1996; 84: 818–825. DOI: 10.3171/jns.1996.84.5.0818. PMID: 8622156.
12. Hamada S., Asahara H., Fukushima T. Trigeminal neuralgia caused by brain tumors: study of 125 cases. *Masui* 1988; 37: 1002–1006. PMID: 3263517.
13. Liu P., Liao C., Zhong W. et al. Symptomatic trigeminal neuralgia caused by cerebellopontine angle tumors. *J Craniofac Surg* 2017; 28: e256–e258. DOI: 10.1097/scs.0000000000003481. PMID: 28468211.
14. Liu M.X., Zhong J., Dou N.N. et al. Management of symptomatic hemifacial spasm or trigeminal neuralgia. *Neurosurg Rev* 2016; 39: 411–418. DOI: 10.1007/s10143-016-0702-2. PMID: 26876893.
15. Cheng T.M., Cascino T.L., Onofrio B.M. Comprehensive study of diagnosis and treatment of trigeminal neuralgia secondary to tumors. *Neurology* 1993; 43: 2298–2298. DOI: 10.1212/wnl.43.11.2298. PMID: 8232946.
16. Park S.C., Lee D.H., Lee J.K. Two-session tumor and retrogasserian trige minal nerve-targeted gamma knife radiosurgery for secondary trigeminal neuralgia associated with benign tumors. *World Neurosurg* 2016; 96: 136–147. DOI: 10.1016/j.wneu.2016.08.082. PMID: 27576768.
17. Meng L., Yuguang L., Feng L. et al. Cerebellopontine angle epidermoids presenting with trigeminal neuralgia. *J Clin Neurosci* 2005; 12: 784–786. DOI: 10.1016/j.jocn.2004.09.023. PMID: 16150598.
18. Ogleznev K.Ya., Grigoryan Yu.A., Slavin K.V. Parapontine epidermoid tumours presenting as trigeminal neuralgias: Anatomical findings and operative results. *Acta Neurochir (Wien)* 1991; 110: 116–119. DOI: 10.1007/bf01400677. PMID: 1927601.
19. Samii M., Tatagiba M., Piquer J., Carvalho G. Surgical treatment of epidermoid cysts of the cerebellopontine angle. *J Neurosurg* 1996; 84: 14–19. DOI: 10.3171/jns.1996.84.1.0014. PMID: 8613823.
20. Son D.W., Choi C.H., Cha S.H. Epidermoid tumors in the cerebellopontine angle presenting with trigeminal neuralgia. *J Korean Neurosurg Soc* 2010; 47: 271–277. DOI: 10.3340/jkns.2010.47.4.271. PMID: 20461167.
21. Ichimura S., Kawase T., Onozuka S. et al. Four subtypes of petroclival meningiomas: differences in symptoms and operative findings using the anterior transpetrosal approach. *Acta Neurochir (Wien)* 2008; 150: 637–645. DOI: 10.1007/s00701-008-1586-x. PMID: 18548192.
22. Kuroki A., Kayama T., Song J., Saito S. Removal of petrous apex meningioma and microvascular decompression for trigeminal neuralgia through the anterior petrosal approach —case report. *Neurol Med Chir (Tokyo)* 1999; 39: 447–451. DOI: 10.2176/nmc.39.447. PMID: 10396120.
23. Miller J.P., Acar F., Burchiel K.J. Trigeminal neuralgia and vascular compression in patients with trigeminal schwannomas. *Neurosurgery* 2008; 62: E974–E975. DOI: 10.1227/01.neu.0000318187.10536.bf. PMID: 18496167.
24. Samii M., Matthies C. Acoustic neurinomas associated with vascular compression syndromes. *Acta Neurochir (Wien)* 1995; 134: 148–154. DOI: 10.1007/bf01417682. PMID: 8748774.
25. Wei Y., Zhao W., Pu C. et al. Clinical features and long-term surgical outcomes in 39 patients withtumor-related trigeminal neuralgia compared with 360 patients with idiopathic trigeminal neuralgia. *Br J Neurosurg* 2016; 31: 101–106. DOI: 10.1080/02688697.2016.1233321. PMID: 27648861.

10. Gonzalez Revilla A. Tic douloureux and its relationship to tumors of the posterior fossa. *J Neurosurg* 1947; 4: 233–239. DOI: 10.3171/jns.1947.4.3.0233. PMID: 20239782.
11. Barker F.G. 2nd, Jannetta P.J., Babu R.P. et al. Long-term outcome after operation for trigeminal neuralgia in patients with posterior fossa tumors. *J Neurosurg* 1996; 84: 818–825. DOI: 10.3171/jns.1996.84.5.0818. PMID: 8622156.
12. Hamada S., Asahara H., Fukushima T. Trigeminal neuralgia caused by brain tumors: study of 125 cases. *Masui* 1988; 37: 1002–1006. PMID: 3263517.
13. Liu P., Liao C., Zhong W. et al. Symptomatic trigeminal neuralgia caused by cerebellopontine angle tumors. *J Craniofac Surg* 2017; 28: e256–e258. DOI: 10.1097/scs.0000000000003481. PMID: 28468211.
14. Liu M.X., Zhong J., Dou N.N. et al. Management of symptomatic hemifacial spasm or trigeminal neuralgia. *Neurosurg Rev* 2016; 39: 411–418. DOI: 10.1007/s10143-016-0702-2. PMID: 26876893.
15. Cheng T.M., Cascino T.L., Onofrio B.M. Comprehensive study of diagnosis and treatment of trigeminal neuralgia secondary to tumors. *Neurology* 1993; 43: 2298–2298. DOI: 10.1212/wnl.43.11.2298. PMID: 8232946.
16. Park S.C., Lee D.H., Lee J.K. Two-session tumor and retrogasserian trige minal nerve-targeted gamma knife radiosurgery for secondary trigeminal neuralgia associated with benign tumors. *World Neurosurg* 2016; 96: 136–147. DOI: 10.1016/j.wneu.2016.08.082. PMID: 27576768.
17. Meng L., Yuguang L., Feng L. et al. Cerebellopontine angle epidermoids presenting with trigeminal neuralgia. *J Clin Neurosci* 2005; 12: 784–786. DOI: 10.1016/j.jocn.2004.09.023. PMID: 16150598.
18. Ogleznev K.Ya., Grigoryan Yu.A., Slavin K.V. Parapontine epidermoid tumours presenting as trigeminal neuralgias: Anatomical findings and operative results. *Acta Neurochir (Wien)* 1991; 110: 116–119. DOI: 10.1007/bf01400677. PMID: 1927601.
19. Samii M., Tatagiba M., Piquer J., Carvalho G. Surgical treatment of epidermoid cysts of the cerebellopontine angle. *J Neurosurg* 1996; 84: 14–19. DOI: 10.3171/jns.1996.84.1.0014. PMID: 8613823.
20. Son D.W., Choi C.H., Cha S.H. Epidermoid tumors in the cerebellopontine angle presenting with trigeminal neuralgia. *J Korean Neurosurg Soc* 2010; 47: 271–277. DOI: 10.3340/jkns.2010.47.4.271. PMID: 20461167.
21. Ichimura S., Kawase T., Onozuka S. et al. Four subtypes of petroclival meningiomas: differences in symptoms and operative findings using the anterior transpetrosal approach. *Acta Neurochir (Wien)* 2008; 150: 637–645. DOI: 10.1007/s00701-008-1586-x. PMID: 18548192.
22. Kuroki A., Kayama T., Song J., Saito S. Removal of petrous apex meningioma and microvascular decompression for trigeminal neuralgia through the anterior petrosal approach —case report. *Neurol Med Chir (Tokyo)* 1999; 39: 447–451. DOI: 10.2176/nmc.39.447. PMID: 10396120.
23. Miller J.P., Acar F., Burchiel K.J. Trigeminal neuralgia and vascular compression in patients with trigeminal schwannomas. *Neurosurgery* 2008; 62: E974–E975. DOI: 10.1227/01.neu.0000318187.10536.bf. PMID: 18496167.
24. Samii M., Matthies C. Acoustic neurinomas associated with vascular compression syndromes. *Acta Neurochir (Wien)* 1995; 134: 148–154. DOI: 10.1007/bf01417682. PMID: 8748774.
25. Wei Y., Zhao W., Pu C. et al. Clinical features and long-term surgical outcomes in 39 patients withtumor-related trigeminal neuralgia compared with 360 patients with idiopathic trigeminal neuralgia. *Br J Neurosurg* 2016; 31: 101–106. DOI: 10.1080/02688697.2016.1233321. PMID: 27648861.

Информация об авторах

Григорян Георгий Юрьевич — нейрохирург отделения нейрохирургии Федерального центра нейрохирургии ФГАУ «НМИЦ “Лечебно-реабилитационный центр”», Москва, Россия. E-mail: grrrrr01@gmail.com
Древаль Олег Николаевич — д.м.н., проф., зав. каф. нейрохирургии ФГБОУ ДПО «Российская медицинская академия непрерывного последипломного образования», Москва, Россия. E-mail: odreval@nsi.ru
Маслова Наталья Николаевна — д.м.н., проф., зав. каф. неврологии и нейрохирургии ФГБОУ ВО «Смоленская государственная медицинская академия», Смоленск, Россия. E-mail: neuro_smolensk@mail.ru
Ситников Андрей Ростиславович — к.м.н., зав. отд. нейрохирургии Федерального центра нейрохирургии ФГАУ «НМИЦ “Лечебно-реабилитационный центр”», Москва, Россия. E-mail: neuro77 @gmail.com

Information about the authors

Georgy Yu. Grigoryan, neurosurgeon, Federal Center for Neurosurgery, National Medical Research Center of Treatment and Rehabilitation, Moscow, Russia. E-mail: grrrrr01@gmail.com
Oleg N. Dreval', D. Sci. (Med.), Prof., Head, Department of neurosurgery, Russian Medical Academy of Continuing Postgraduate Education, Moscow, Russia. E-mail: odreval@nsi.ru
Natalya N. Maslova, D. Sci. (Med.), Prof., Head, Department of neurology and neurosurgery, Smolensk State Medical Academy, Smolensk, Russia. E-mail: neuro_smolensk@mail.ru
Andrey R. Sitnikov, PhD (Med.), Head, Federal Center for Neurosurgery, National Medical Research Center of Treatment and Rehabilitation, Moscow, Russia. E-mail: neuro77 @gmail.com

© Коллектив авторов, 2020

Комплексная оценка продолжительности эффекта однократного локального введения кортикостероидов при синдроме запястного канала в комбинации с регулярным ортезированием лучезапястного сустава

В.Н. Киселев[1], Н.Ю. Александров[2], Т.М. Алексеева[2]

[1]ФГБУ «Всероссийский центр экстренной и радиационной медицины имени А.А. Никифорова» МЧС России, Санкт-Петербург, Россия;
[2]ФГБУ «Научно-исследовательский медицинский центр имени В.А. Алмазова», Санкт-Петербург, Россия

Введение. *Синдром запястного канала (СЗК) — самая частая туннельная невропатия. Для консервативного лечения СЗК применяют локальное введение кортикостероидов (КС) и ортезирование лучезапястного сустава. Оптимальная периодичность локальных инъекций КС не определена.*
Цель исследования*: провести комплексную (клиническую, электрофизиологическую и нейросонографическую) оценку продолжительности эффекта однократной локальной инъекции КС в комбинации с лидокаином у пациентов с легким и умеренным СЗК в сочетании с регулярным ортезированием кисти на протяжении 6 мес.*
Материалы и методы. *Проведен анализ динамики клинических, нейрофизиологических и ультразвуковых показателей в 44 случаях СЗК легкой и умеренной степени выраженности после однократного локального введения КС и регулярного ортезирования запястья. До лечения и на протяжении 6 мес после инъекции оценивали клинические тесты Тинеля и Фалена, результаты Бостонского опросника, показатели проводимости по срединному нерву по данным электронейромиографии, площадь поперечного сечения нерва на входе в запястный канал и степень его уплощения по данным УЗИ.*
Результаты. *В течение 6 мес после инъекции все пациенты отмечали значимое улучшение клинического состояния. Наибольший клинический эффект развивался за первые 2 мес, после чего объективные показатели улучшения стабилизировались или постепенно регрессировали. Клинические симптомы, показатели проводимости и площадь поперечного сечения нерва сохраняли достигнутое улучшение на протяжении 6 мес, амплитуда моторных и сенсорных ответов — в течение 2 мес.*
Заключение. *Локальное введение КС и лидокаина в сочетании с ортезированием при СЗК легкой и умеренной степени выраженности обеспечивает максимальное улучшение клинических, электрофизиологических и ультразвуковых показателей на протяжении первых 2 мес. Мы предполагаем возможное дальнейшее улучшение объективных показателей при выполнении повторной инъекции через 2 мес.*

Ключевые слова: *срединный нерв; синдром запястного канала; туннельная невропатия; кортикостероиды; ультразвуковое исследование нерва; электронейромиография.*

Источник финансирования. Авторы заявляют об отсутствии финансирования при проведении исследования.
Конфликт интересов. Авторы декларируют отсутствие явных и потенциальных конфликтов интересов, связанных с публикацией настоящей статьи.
Адрес для корреспонденции: 194044, Санкт-Петербург, ул. Оптиков, д. 54. ФГБУ ВЦЭРМ им. А.А. Никифорова МЧС России. E-mail: kiselev.neurologist@gmail.com. Киселев В.Н.

Для цитирования: Киселев В.Н., Александров Н.Ю., Алексеева Т.М. Комплексная оценка продолжительности эффекта однократного локального введения кортикостероидов при синдроме запястного канала в комбинации с регулярным ортезированием лучезапястного сустава. *Анналы клинической и экспериментальной неврологии* 2020; 14(2): 37–42.

DOI: 10.25692/ACEN.2020.2.5

Поступила 22.08.2019 / Принята в печать 17.02.2020

A Comprehensive Evaluation of the Duration of Effect of a Single Local Corticosteroid Injection in Combination with Regular Wrist Splinting in Carpal Tunnel Syndrome

Vasiliy N. Kiselev[1], Nikolay Yu. Alexandrov[2], Tatyana M. Alexeeva[2]

[1]Nikiforov Russian Center for Emergency and Radiation Medicine, Saint-Petersburg, Russia;
[2]Almazov National Research Centre, Saint-Petersburg, Russia

Introduction. *Carpal tunnel syndrome (CTS) is the most frequent tunnel neuropathy. Local injection of corticosteroids (CS) and wrist splinting are used to treat CTS. The optimal frequency of local CS injections has not been determined.*
The aim *of this study was to carry out a comprehensive (clinical, electrophysiological, and ultrasound) evaluation of the effect duration of a single local injection of corticosteroid with lidocaine in patients with mild and moderate CTS, in combination with regular wrist splinting for 6 months.*
Materials and methods. *Changes in the clinical, neurophysiological, and ultrasound parameters were analyzed in 44 cases of mild and moderate CTS after a single local administration of CS and the use of regular wrist splinting. The results of Tinel's test, Phalen's test, and the Boston Questionnaire, median nerve conductivity based on electroneuromyography data, cross-sectional area of the nerve at the entrance to the carpal tunnel, and the degree of nerve flattening on ultrasound were assessed before treatment and within six months after injection.*
Results. *Within 6 months following injection, all patients noted a significant improvement in the clinical condition. The greatest clinical effect occurred in the first 2 months, after which the objective signs of improvement stabilized or gradually regressed. Clinical symptoms, nerve conduction values, and the cross-sectional area remained stably improved for 6 months, while the amplitude of motor and sensory responses remained stable for 2 months.*
Conclusion. *In mild and moderate CTS, local injection of CS and lidocaine plus splinting provides the maximum improvement in clinical, electrophysiological, and ultrasound parameters for the first 2 months. We hypothesize that a further improvement in objective results is possible with a repeat injection after 2 months.*

Keywords: *median nerve; carpal tunnel syndrome; tunnel neuropathy; corticosteroids; nerve ultrasound examination; electroneuromyography.*

Acknowledgments. The study had no sponsorship.
Conflict of interest. The authors declare no apparent or potential conflicts of interest related to the publication of this article.
For correspondence: 125367, Russia, Moscow, Volokolamskoye shosse, 80. Research Center of Neurology. E-mail: bakulin@neurology.ru. Bakulin I.S.

For citation: Kiselev V.N., Alexandrov N.Yu., Alexeeva T.M. [A comprehensive evaluation of the duration of effect of a single local corticosteroid injection in combination with regular wrist splinting in carpal tunnel syndrome]. *Annals of clinical and experimental neurology* 2020; 14(2): 37–42. (In Russ.)

DOI: 10.25692/ACEN.2020.2.5

Received 22.08.2019 / Accepted 17.02.2020

Введение

Синдром запястного канала (СЗК) — самая частая туннельная невропатия [1]. В основе СЗК лежит компрессия срединного нерва в запястном канале — узком пространстве на кисти, образованном костями и удерживателем сухожилий сгибателей (поперечной связкой запястья). Вследствие сдавления может ухудшаться кровоснабжение нерва, развиваться его отек, утолщение за счет разрастания фибробластной ткани и, как результат, — нарушаться функция нерва [2, 3]. Клинические симптомы наиболее часто представлены болью в кисти и запястье, чувством онемения и покалывания в пальцах, слабостью мышц, иннервируемых срединным нервом. Характерно усиление симптомов ночью и при работе кистью [4].

Диагностика СЗК строится на основе клинических данных и инструментальной диагностики — электронейромиографии (ЭНМГ) и ультразвукового исследования (УЗИ) нерва [4–6]. Степень выраженности СЗК определяется в зависимости от результатов ЭНМГ в соответствии с классификацией J.C. Stevens [7]:

- легкая — снижение скорости сенсорного проведения;
- умеренная — увеличение дистальной латентности М-ответа;
- выраженная — появляются признаки аксонального повреждения (снижение амплитуды М-ответа, потенциалы фибрилляций и реиннервационная перестройка потенциалов двигательных единиц по данным игольчатой ЭНМГ *m. abductor pollicis brevis*).

На УЗИ обычно выявляются утолщение и уплощение срединного нерва на входе в запястный канал. Помимо этого описаны и другие УЗ-признаки, например, симптом «песочных часов» — локальное сужение нерва в месте его компрессии при продольном сканировании [3, 8].

В лечении СЗК эффективны ортезирование лучезапястного сустава, локальное введение кортикостероидов (КС) и хирургическое лечение (иссечение поперечной связки запястья) [9, 10]. Применение хирургического лечения рекомендуется при СЗК выраженной степени, а также в случае неэффективности консервативного лечения на более ранних стадиях. При СЗК легкой и умеренной степени выра-

женности рекомендуется консервативное лечение (локальное введение КС и ортезирование кисти) [11].

Эффективность локального введения КС у пациентов с СЗК в отношении облегчения симптомов показана в многочисленных исследованиях [12]. Краткосрочный эффект локального введения КС при легком и умеренном СЗК, согласно данным кокрановского обзора 2007 г., соответствует уровню доказательности 1a и высшей степени рекомендаций — A [9], возможность купирования симптомов в средне- и долгосрочной перспективе — уровню доказательности 1b [13]. Кроме того, ряд авторов описывают улучшение функционального состояния нерва по данным ЭНМГ после выполнения инъекции [14–16].

Значительно меньше работ посвящено исследованию динамики УЗ-показателей срединного нерва. Так, несколько авторов описывают значимое уменьшение площади поперечного сечения (ППС) срединного нерва после хирургического лечения на сроках от 3 до 12 мес [17–19]. В отношении динамики ППС после локального введения КС получены противоречивые данные. Так, R. Asadov и соавт. [20] описывают значимое уменьшение ППС уже через 6 нед после введения КС, K. Wang и соавт. [21] также говорят об уменьшении ППС на сроках до года. Авторы связывают такие изменения с уменьшением отека и воспаления, возникающих при компрессии нерва. Данные S. Chakkalakkoombil и соавт. [22], напротив, свидетельствуют об отсутствии значимого эффекта.

Цель работы — провести комплексную (клиническую, электрофизиологическую и сонографическую) оценку продолжительности эффекта однократной локальной инъекции КС в комбинации с лидокаином и регулярного ортезирования у пациентов с легким и умеренным СЗК.

Материалы и методы

Для участия в исследовании отобрано 52 человека с амбулаторного приема с жалобами на парестезии, боль и слабость в кисти на протяжении более 3 мес и имеющие признаки СЗК на ЭНМГ.

Критерий включения: наличие СЗК легкой и умеренной степени выраженности, подтвержденного результатами ЭНМГ согласно критериям степени выраженности J.C. Stevens [7]. В случае наличия у пациента двустороннего СЗК лечение проводилось в отношении руки с более выраженными симптомами, на второй стороне локальное введение КС не выполнялось.

Критерии невключения:
- применение локального введения КС и хирургического лечения СЗК в анамнезе;
- беременность;
- грудное вскармливание;
- инфекционные заболевания;
- психические заболевания;
- индивидуальная плохая переносимость КС.

Критерий исключения: нарушение графика прохождения обследования. В ходе проведения исследования из него выбыло 8 человек: 1 — из-за плохой переносимости КС (артериальная гипертензия, декомпенсация сахарного диабета), остальные 7 — по немедицинским причинам (пропуск контрольных точек).

Перед началом исследования все пациенты проходили стандартный неврологический осмотр с проведением теста Тинеля, прямого и обратного тестов Фалена, заполняли валидизированную версию шкалы SSS Бостонского опросника по оценке карпального туннельного синдрома [23]. Проводилась стимуляционная ЭНМГ («Нейрософт НейроМВП 4» и «Nicolet Viking Select») и УЗИ срединного нерва («Toshiba Aplio») на кисти и запястье. При ЭНМГ оценивали амплитуду негативной фазы М-ответа и его дистальную латентность (фиксированное расстояние между точкой стимуляции и точкой отведения 8 см), амплитуду сенсорного ответа и сенсорную скорость проведения на кисти при супрамаксимальной стимуляции срединного нерва. При УЗИ срединный нерв визуализировали от локтевого сгиба до выхода из запястного канала на кисти, оценивали площадь поперечного сечения на входе в канал как самый надежный показатель.

После первичного обследования, ЭНМГ и УЗИ всем пациентам в запястный канал вводили смесь из 7 мг бетаметазона и 20 мг лидокаина. Процедура выполнялась по стандартной методике по анатомическим ориентирам — вкол иглы медиальнее сухожилия *m. palmaris longus* на уровне лучезапястной складки на глубину 10–15 мм. Все пациенты использовали жесткий ортез на лучезапястный сустав во время сна и при нагрузке на кисть. Через 2 мес после локального введения КС проводили повторное обследование (клинический осмотр, заполнение опросника, ЭНМГ и УЗИ) 44 пациентов, через 4 и 6 мес — 22 пациента.

Результаты исследования обработаны методами статистического анализа в программе «STATISTICA 10» («StatSoft») с использованием среднего (*M*) и стандартного отклонения (*SD*). Для оценки значимости различий между подгруппами пациентов, наблюдаемых в течение 2 и 6 мес, использовали U-критерий Манна–Уитни. Для оценки различий количественных данных в контрольных точках применяли Т-критерий Вилкоксона, для оценки различий качественных данных — Q-критерий Кохрена. Критерий значимости различий (p) принят как $<0,05$.

Результаты

В итоговый анализ вошли 44 пациента, из них 5 (11,4%) мужчин и 39 (88,6%) женщин, что соответствует большему распространению данной патологии среди женщин в популяции. Средний возраст составил 51,5 ± 10,7 года. Среди факторов риска развития СЗК имели место избыточная масса тела (средний индекс массы тела 30,5 ± 6,9), сахарный диабет ($n = 14$; 31,8%) и гипотиреоз ($n = 8$; 18,2%). Повседневные интенсивные нагрузки на кисть встречались более чем у половины испытуемых ($n = 24$; 54,5%) и чаще всего были связаны с профессией (механик, повар, уборщик и т.д.).

В случае одностороннего СЗК (29,5%) он преобладал справа (81%). У 70,5% пациентов СЗК был двусторонним, большая выраженность поражения также чаще была справа (74%). Степень выраженности СЗК согласно критериям J.C. Stevens была умеренно выраженной у 84%, в остальных случаях — легкой. Длительность клинической симптоматики в среднем составила 53 нед (диапазон от 10 нед до 17 лет), медиана 45 нед.

При клиническом осмотре гипестезия в I–III пальцах кисти выявлена в 72% случаев, слабость мышц кисти — в 35%.

Тест Тинеля был положителен в 40,9% случаев, прямая проба Фалена — в 68% (появление парестезии в среднем через 39,5 ± 19,9 с), обратная — в 52,3% (появление парестезии через 40,6 ± 18,5 с). Средний балл по шкале SSS Бостонского опросника составил 17 ± 8.

По данным ЭНМГ отклонения в показателях только сенсорного проведения имели место у 16%, в остальных случаях нарушения проведения были сенсомоторными. Так, при стимуляции срединного нерва были выявлены снижение скорости сенсорного проведения на кисти до 33,5 ± 8,4 м/с, увеличение дистальной латентности М-ответа *m. abductor pollicis* brevis до 5,9 ± 1,7 мс. Средняя амплитуда М-ответа составила 6,9 ± 2,8 мВ, сенсорного ответа — 16,1 ± 13,2 мкВ.

При УЗИ срединного нерва площадь поперечного сечения (ППС) срединного нерва, измеренная на уровне гороховидной кости, была нормальной (11 мм^2 и менее) у 27% испытуемых, значимо увеличенной (20 мм^2 и более) у 18% и в среднем составила 14,9 ± 5,2 мм^2.

Сравнение на начальной точке подгрупп пациентов, наблюдаемых в течение 2 и 6 мес после инъекции, не показало значимых различий по клиническим, нейрофизиологическим и ультразвуковым показателям.

Однократное локальное введение смеси бетаметазона и лидокаина хорошо переносилось пациентами нашей группы. Локальных побочных эффектов не было, и только двое отметили небольшие системные побочные эффекты бетаметазона — транзиторную артериальную гипертензию и гипергликемию.

Через 2 мес после инъекции отмечалось значимое улучшение как клинического состояния, так и результатов ЭНМГ и УЗИ практически по всем анализируемым показателям (кроме индекса уплощения нерва по данным УЗИ). В то же время при сравнении показателей с предыдущей контрольной точкой значимые изменения происходили только в первые 2 мес, т.е. ни один из показателей через 4 или 6 мес не отличались значимо от состояния через 2 и 4 мес соответственно.

По результатам Бостонского опросника, тестов Тинеля и Фалена отмечалось улучшение в каждой из контрольных точек. Результаты опросника через 2, 4 и 6 мес были значимо лучше по сравнению с исходными без существенных различий между собой. В среднем количество баллов по опроснику снизилось более чем в 2 раза: 7,7 ± 6,7 балла через 2 мес после лечения против 17,5 ± 8,3 балла до него. Положительная динамика результатов теста Тинеля и про-

Динамика клинических, электрофизиологических и ультразвуковых показателей у пациентов с легким и умеренным СЗК после однократного локального введения смеси бетаметазона и лидокаина, регулярного использования лучезапястного ортеза (*M* ± *SD*)

Changes in the clinical, electrophysiological, and ultrasound results in patients with mild and moderate CTS after a single local injection of a betamethasone and lidocaine mixture, and regular use of a wrist splint (*M* ± *SD*)

Показатель Parameter	**До лечения** Before treatment	**Через 2 мес** After 2 months	**Через 4 мес** After 4 months	**Через 6 мес** After 6 months
n	44	44	22	44
Тест Тинеля, % выявления Tinel's test, % detection	40,9	22,7^{+*}	35	35
Проба Фалена прямая, время наступления парестезий, с Direct Phalen's test, time until onset of paraesthesia, sec	39,5 ± 19,9	50,6 ± 14,2^{+*}	44,7 ± 18,4	45,5 ± 18,6
Проба Фалена обратная, время наступления парестезий, с Reverse Phalen's test, time until onset of paraesthesia, sec	40,6 ± 18,5	52,0 ± 13,9^{+*}	47,0 ± 18,5^{+}	43,2 ± 20,1
Бостонский тест (SSS шкала), баллы Boston Test (SSS scale), points	17,5 ± 8,3	7,7 ± 6,7^{+*}	9,8 ± 10,8^{+}	9,1 ± 9,2^{+}
Амплитуда М-ответа *m. abductor pollicis brevis*, мВ CMAP amplitude of the *abductor pollicis brevis muscle*, mV	6,9 ± 2,8	7,5 ± 2,4^{+*}	8 ± 3	8,5 ± 3,3
Дистальная латентность М-ответа *m. abductor pollicis brevis*, мс CMAP distal latency from *m. abductor pollicis brevis*, ms	5,9 ± 1,7	5,0 ± 1,3^{+*}	5,2 ± 1,4^{+}	5,1 ± 1,2^{+}
Амплитуда сенсорного ответа срединного нерва, мкВ Median nerve SNAP amplitude, μV	16,1 ± 13,2	19,0 ± 13,1^{+*}	23,2 ± 14,2	22,4 ± 14,9
Скорость сенсорного проведения по срединному нерву на кисти, м/с Sensory conduction velocity of the median nerve at the wrist, m/sec	33,4 ± 8,3	38,4 ± 6,9^{+*}	39,2 ± 8,4^{+}	39,1 ± 8,4^{+}
ППС срединного нерва на уровне гороховидной кости, мм^2 Cross-sectional area of the median nerve at the level of the pisiform bone, mm^2	14,8 ± 5,2	13,4 ± 5,5^{+*}	12,7 ± 5,9^{+}	13,3 ± 6,2^{+}
Коэффициент уплощения срединного нерва на уровне гороховидной кости Ratio of median nerve flattening at the level of the pisiform bone	2,9 ± 0,7	3,1 ± 0,9	2,8 ± 0,7	2,4 ± 0,6

Примечание. $p < 0,05$ по сравнению с: $^{+}$контролем, *предыдущей контрольной точкой.
Note. $p < 0.05$ as compared to the $^{+}$control and *previous control point.

бы Фалена в прямой модификации была достоверной в течение 2 мес, а в обратной — в течение 4 мес.

Сравнение результатов ЭНМГ в контрольных точках показало наибольшую позитивную динамику по всем показателям в первые 2 мес, после чего скорость проведения импульса сохраняла достигнутое улучшение на протяжении всего периода наблюдения, а амплитудные показатели — только первые 2 мес.

Локальное введение КС при СЗК приводит к снижению выраженности отека срединного нерва. Так, ППС на фоне терапии была меньше, чем до инъекции, в каждой из контрольных точек без существенных различий между собой. Степень уплощения срединного нерва в запястном канале по данным УЗИ существенно не менялась. Результаты динамики всех показателей представлены в таблице.

Обсуждение

Исследована эффективность консервативного лечения СЗК с применением сочетания локального введения КС и ортезирования как методов, применение которых достоверно обосновано. Проведен анализ динамики клинических, нейрофизиологических и ультразвуковых показателей у пациентов с СЗК легкой и умеренной степени выраженности после однократного локального введения КС и регулярного ортезирования запястья. Поскольку оптимальная периодичность инъекций КС при СЗК не определена, изучение динамики изменения клинических симптомов, функционального состояния срединного нерва и его УЗ-морфологии может позволить более обоснованно подойти к данному вопросу.

В течение 6 мес после локального введения КС все пациенты отмечали значимое улучшение клинического состояния, что неоднократно было показано предыдущими исследованиями. Мы впервые показали, что наибольший клинический эффект развивается за первые 2 мес, после чего объективные показатели стабилизируются (выходят на плато) либо начинают постепенно регрессировать. Клинические симптомы, скоростные показатели проведения по нерву и ППС сохраняют достигнутое улучшение на протяжении как минимум полугода, амплитуда моторных и сенсорных ответов — в течение 2 мес. Достигнуто устойчивое клиническое улучшение у всех пациентов, повторное введение КС за период наблюдения не потребовалось.

Заключение

Локальное введение КС при СЗК легкой и умеренной степени выраженности обеспечивает максимальное улучшение клинических, электрофизиологических и ультразвуковых показателей в первые 2 мес, после чего происходит либо стабилизация, либо постепенный регресс достигнутого эффекта.

Мы предполагаем, что повторное введение КС в эти сроки может привести к дальнейшему улучшению клинического состояния и показателей проведения по срединному нерву. Однако для проверки данной гипотезы требуется проведение дополнительного исследования.

Список литературы

1. Atroshi I., Gummesson C., Johnsson R. et al. Prevalence of carpal tunnel syndrome in a general population. *JAMA* 1999; 282: 153–158. DOI: 10.1001/jama.282.2.153. PMID: 10411196.
2. Sunderland S. The nerve lesion in the carpal tunnel syndrome. *J Neurol Neurosurg Psychiatry* 1976; 39: 615–626. DOI: 10.1136/jnnp.39.7.615. PMID: 993794.
3. Ibrahim I., Khan W.S., Goddard N., Smitham P. Carpal tunnel syndrome: a review of the recent literature. *Open Orthop J* 2012; 6: 69–76. DOI: 10.2174/1874325001206010069. PMID: 3314870.
4. Aroori S., Spence R.A. Carpal tunnel syndrome. *Ulster Med J* 2008; 77: 6–17. PMID: 18269111.
5. Chen Y.T., Williams L., Zak M.J., Fredericson M. Review of ultrasonography in the diagnosis of carpal tunnel syndrome and a proposed scanning protocol. *J Ultrasound Med* 2016; 35: 2311–2324. DOI: 10.7863/ultra.15.12014. PMID: 27629754.
6. Roll S.C., Evans K.D., Li X. et al. Screening for carpal tunnel syndrome using sonography. *J Ultrasound Med* 2011; 30: 1657–1667. DOI: 10.7863/jum.2011.30.12.1657. PMID 3654536.
7. Stevens J.C. AAEM minimonograph #26: The electrodiagnosis of carpal tunnel syndrome. *Muscle Nerve* 1997; 20: 1477–1486. DOI: 10.1002/(sici)1097-4598(199712)20:12<1477::aid-mus1>3.0.co;2-5 PMID: 9390659.
8. Супонева Н.А., Пирадов М.А., Гнедовская Е.В. и др. Карпальный туннельный синдром: основные вопросы диагностики, лечения и реабилитации (обзор). *Ульяновский медико-биологический журнал* 2016; (2): 91–97.
9. Marshall S., Tardif G., Ashworth N. Local corticosteroid injection for carpal tunnel syndrome. *Cochrane Database Syst Rev* 2007; (2): CD001554. DOI: 10.1002/14651858.CD001554.pub2. PMID: 17443508.
10. Page M.J., Massy-Westropp N., O'Connor D. et al. Splinting for carpal tunnel syndrome. *Cochrane Database Syst Rev* 2012; 11: CD010003. DOI: 10.1002/14651858. PMID: 22786532.
11. Huisstede B.M., Friden J, Coert J.H. et al. Carpal tunnel syndrome: hand surgeons, hand therapists, and physical medicine and rehabilitation physicians agree on a multidisciplinary treatment guideline-results from the European HANDGUIDE Study. *Arch Phys Med Rehabil* 2014; 95: 2253–2263. DOI: 10.1016/j.apmr.2014.06.022. PMID: 25127999.
12. Киселев В.Н., Александров Н.Ю., Короткевич М.М. Использование локального введения кортикостероидов при лечении синдрома запястного канала. *Нервно-мышечные болезни* 2018, 8: 10–19. DOI: 10.17650/2222-8721-2018-8-1-10-19.

References

1. Atroshi I., Gummesson C., Johnsson R. et al. Prevalence of carpal tunnel syndrome in a general population. *JAMA* 1999; 282: 153–158. DOI: 10.1001/jama.282.2.153. PMID: 10411196.
2. Sunderland S. The nerve lesion in the carpal tunnel syndrome. *J Neurol Neurosurg Psychiatry* 1976; 39: 615–626. DOI: 10.1136/jnnp.39.7.615. PMID: 993794.
3. Ibrahim I., Khan W.S., Goddard N., Smitham P. Carpal tunnel syndrome: a review of the recent literature. *Open Orthop J* 2012; 6: 69–76. DOI: 10.2174/1874325001206010069. PMID: 3314870.
4. Aroori S., Spence R.A. Carpal tunnel syndrome. *Ulster Med J* 2008; 77: 6–17. PMID: 18269111.
5. Chen Y.T., Williams L., Zak M.J., Fredericson M. Review of ultrasonography in the diagnosis of carpal tunnel syndrome and a proposed scanning protocol. *J Ultrasound Med* 2016; 35: 2311–2324. DOI: 10.7863/ultra.15.12014. PMID: 27629754.
6. Roll S.C., Evans K.D., Li X. et al. Screening for carpal tunnel syndrome using sonography. *J Ultrasound Med* 2011; 30: 1657–1667. DOI: 10.7863/jum.2011.30.12.1657. PMID 3654536.
7. Stevens J.C. AAEM minimonograph #26: The electrodiagnosis of carpal tunnel syndrome. *Muscle Nerve* 1997; 20: 1477–1486. DOI: 10.1002/(sici)1097-4598(199712)20:12<1477::aid-mus1>3.0.co;2-5 PMID: 9390659.
8. Suponeva N.A., Piradov M.A., Gnedovskaya E.V. et al. [Carpal tunnel syndrome: diagnosis, treatment, rehabilitation (review)]. Ulyanovsk Medico-biological Journal 2016; (2): 91–97.
9. Marshall S., Tardif G., Ashworth N. Local corticosteroid injection for carpal tunnel syndrome. *Cochrane Database Syst Rev* 2007; (2): CD001554. DOI: 10.1002/14651858.CD001554.pub2. PMID: 17443508.
10. Page M.J., Massy-Westropp N., O'Connor D. et al. Splinting for carpal tunnel syndrome. *Cochrane Database Syst Rev* 2012; 11: CD010003. DOI: 10.1002/14651858. PMID: 22786532.
11. Huisstede B.M., Friden J, Coert J.H. et al. Carpal tunnel syndrome: hand surgeons, hand therapists, and physical medicine and rehabilitation physicians agree on a multidisciplinary treatment guideline-results from the European HANDGUIDE Study. *Arch Phys Med Rehabil* 2014; 95: 2253–2263. DOI: 10.1016/j.apmr.2014.06.022. PMID: 25127999.
12. Kiselev V.N., Aleksandrov N.Y., Korotkevich M.M. [Local administration of corticosteroids in treatment of carpal tunnel syndrome]. *Neuromuscular Diseases* 2018; 8: 10–19. DOI 10.17650/2222-8721-2018-8-1-10-19. (In Russ.)

13. Dammers J.W., Veering M.M., Vermeulen M. Injection with methylprednisolone proximal to the carpal tunnel: randomised double blind trial. *BMJ* 1999; 319: 884–886. DOI: 10.1136/bmj.319.7214.884. PMID: 10506042.
14. Girlanda P., Dattola R.,Venuto C. et al. Local steroid treatment in idiopathic carpal tunnel syndrome: short and long-term efficacy. *J Neurol* 1993; 240: 187–190. DOI: 10.1007/BF00857526. PMID: 8482993.
15. Armstrong T., Devor W., Borschel L. et al. Intracarpal steroid injection is safe and effective for short-term management of carpal tunnel syndrome. *Muscle Nerve* 2004; 29: 82–88. DOI: 10.1002/mus.10512. PMID: 14694502.
16. Hagebeuk E.E., de Weerd A.W. Clinical and electrophysiological follow-up after local steroid injection in the carpal tunnel syndrome. *Clin Neurophysiol* 2004; 115: 1464–1468. DOI: 10.1016/j.clinph.2004.01.005. PMID: 15134716.
17. Li M., Jiang J., Zhou Q., Zhang C. Sonographic follow-up after endoscopic carpal tunnel release for severe carpal tunnel syndrome : a one-year neuroanatomical prospective observational study. *BMC Musculoskelet Disord* 2019; 20: 157. DOI: 10.1186/s12891-019-2548-6. PMID: 30967143.
18. Oh W., Kang H., Koh I. et al. Morphologic change of nerve and symptom relief are similar after mini- incision and endoscopic carpal tunnel release : a randomized trial. *BMC Musculoskelet Disord* 2017, 18: 1–8. DOI: 10.1186/s12891-017-1438-z. PMID: 28158978.
19. Smidt M.H., Visser L. Carpal tunnel syndrome: clinical and sonographic follow-up after surgery. *Muscle Nerve* 2008, 38: 987–991. DOI: 10.1002/mus.20982. PMID: 18537147.
20. Asadov R., Erdal A., Buğdayci O. et al. The effectiveness of ultrasonography and ultrasonographic elastography in the diagnosis of carpal tunnel syndrome and evaluation of treatment response after steroid injection. *Eur J Radiol* 2018, 108: 172–176. DOI: 10.1016/j.ejrad.2018.09.027. PMID: 30396651.
21. Wang K., Huang Y., Chiu J. Sonographic median nerve change after steroid injection for carpal tunnel syndrome. *Muscle Nerve* 2018, 58: 402–406. DOI: 10.1002/mus.26171. PMID: 29781124.
22. Chakkalakkoombil S., Nair P. Role of ultrasound to monitor patients with carpal tunnel syndrome treated with a local corticosteroid. *J Ultrasound Med* 2019, 17: 1–6. DOI: 10.1002/jum.14932. PMID: 30653694.
23. Юсупова Д.Г., Супонева Н.А., Зимин А.А. и др. Валидизация Бостонского опросника по оценке карпального туннельного синдрома (Boston carpal tunnel Questionnaire) в России. *Нервно-мышечные болезни* 2018, 8(1): 38–45. DOI: 10.17650/2222-8721-2018-8-1-38-45.

13. Dammers J.W., Veering M.M., Vermeulen M. Injection with methylprednisolone proximal to the carpal tunnel: randomised double blind trial. *BMJ* 1999; 319: 884–886. DOI: 10.1136/bmj.319.7214.884. PMID: 10506042.
14. Girlanda P., Dattola R.,Venuto C. et al. Local steroid treatment in idiopathic carpal tunnel syndrome: short and long-term efficacy. *J Neurol* 1993; 240: 187–190. DOI: 10.1007/BF00857526. PMID: 8482993.
15. Armstrong T., Devor W., Borschel L. et al. Intracarpal steroid injection is safe and effective for short-term management of carpal tunnel syndrome. *Muscle Nerve* 2004; 29: 82–88. DOI: 10.1002/mus.10512. PMID: 14694502.
16. Hagebeuk E.E., de Weerd A.W. Clinical and electrophysiological follow-up after local steroid injection in the carpal tunnel syndrome. *Clin Neurophysiol* 2004; 115: 1464–1468. DOI: 10.1016/j.clinph.2004.01.005. PMID: 15134716.
17. Li M., Jiang J., Zhou Q., Zhang C. Sonographic follow-up after endoscopic carpal tunnel release for severe carpal tunnel syndrome : a one-year neuroanatomical prospective observational study. *BMC Musculoskelet Disord* 2019; 20: 157. DOI: 10.1186/s12891-019-2548-6. PMID: 30967143.
18. Oh W., Kang H., Koh I. et al. Morphologic change of nerve and symptom relief are similar after mini- incision and endoscopic carpal tunnel release : a randomized trial. *BMC Musculoskelet Disord* 2017, 18: 1–8. DOI: 10.1186/s12891-017-1438-z. PMID: 28158978.
19. Smidt M.H., Visser L. Carpal tunnel syndrome: clinical and sonographic follow-up after surgery. *Muscle Nerve* 2008, 38: 987–991. DOI: 10.1002/mus.20982. PMID: 18537147.
20. Asadov R., Erdal A., Buğdayci O. et al. The effectiveness of ultrasonography and ultrasonographic elastography in the diagnosis of carpal tunnel syndrome and evaluation of treatment response after steroid injection. *Eur J Radiol* 2018, 108: 172–176. DOI: 10.1016/j.ejrad.2018.09.027. PMID: 30396651.
21. Wang K., Huang Y., Chiu J. Sonographic median nerve change after steroid injection for carpal tunnel syndrome. *Muscle Nerve* 2018, 58: 402–406. DOI: 10.1002/mus.26171. PMID: 29781124.
22. Chakkalakkoombil S., Nair P. Role of ultrasound to monitor patients with carpal tunnel syndrome treated with a local corticosteroid. *J Ultrasound Med* 2019, 17: 1–6. DOI: 10.1002/jum.14932. PMID: 30653694.
23. Yusupova D.G., Suponeva N.A., Zimin A.A. et al. [Validation of the Boston Carpal Tunnel Questionnaire in Russia]. *Neuromuscular Diseases* 2018; 8(1): 38–45. DOI 10.17650/2222-8721-2018-8-1-38-45. (In Russ.)

Информация об авторах

Киселев Василий Николаевич — врач-невролог, отдел клинической неврологии ФГБУ «Всероссийский центр экстренной и радиационной медицины имени А.А. Никифорова» МЧС России, Санкт-Петербург, Россия. E-mail: kiselev.neurologist@gmail.com
Александров Николай Юрьевич — к.м.н., доц. каф. неврологии и психиатрии ФГБУ «НИМЦ им. В.А. Алмазова», Санкт-Петербург, Россия
Алексеева Татьяна Михайловна — д.м.н., зав. каф. неврологии и психиатрии ФГБУ «НИМЦ им. В.А. Алмазова», Санкт-Петербург, Россия

Information about the authors

Vasiliy N. Kiselev, neurologist, Neurology department, Nikiforov Russian Center for Emergency and Radiation Medicine, Saint-Petersburg, Russia. E-mail: kiselev.neurologist@gmail.com
Nikolay Yu. Alexandrov, PhD (Med.), Assoc. Prof., Neurology and psychiatry department, Almazov National Research Centre, Saint-Petersburg, Russia
Tatyana M. Alexeeva, D. Sci. (Med.), Head, Neurology and psychiatry department, Almazov National Research Centre, Saint-Petersburg, Russia

© Коллектив авторов, 2020

Экспрессия генов мембранных белков лизосом при болезни Паркинсона, ассоциированной с мутациями в гене глюкоцереброзидазы (*GBA*)

Т.С. Усенко[1,2], А.И. Безрукова[1], Д.А. Богданова[1], М.А. Николаев[1,2], И.В. Милюхина[1,2,3], Е.В. Грачева[3], К.А. Сенкевич[1,2], Е.Ю. Захарова[4], А.К. Емельянов[1,2], С.Н. Пчелина[1,2,3]

[1]ФГБУ «Петербургский институт ядерной физики имени Б.П. Константинова НИЦ «Курчатовский институт», Гатчина, Россия;
[2]ФГБОУ ВО «Первый Санкт-Петербургский государственный медицинский университет имени академика И.П. Павлова», Санкт-Петербург, Россия;
[3]ФГБНУ «Институт экспериментальной медицины», Санкт-Петербург, Россия;
[4]ФГБУ «Медико-генетический научный центр имени академика Н.П. Бочкова», Москва, Россия

Введение. *Известно, что у носителей мутаций в гене лизосомного фермента глюкоцереброзидазы (GBA) риск развития болезни Паркинсона (БП) возрастает в 7–8 раз. Однако не у всех носителей мутаций в данном гене в течение жизни развивается БП. Мы предполагаем, что дисфункция мембранных белков лизосом, участвующих в аутофагии и транспорте глюкоцереброзидазы в лизосому, может способствовать развитию БП у носителей мутаций в гене GBA.*
Цель *исследования — оценить вклад экспрессии генов LAMP2 и SCARB2 в CD45$^+$-клетках периферической крови в развитие GBA-БП.*
Материалы и методы. *Обследованы 9 пациентов с GBA-БП, 9 бессимптомных носителей мутаций в гене GBA, 37 пациентов с БП и 56 лиц контрольной группы. Относительный уровень мРНК генов LAMP2 и SCARB2 в CD45$^+$-клетках крови, полученных с использованием магнитного сортинга, проводилось методом количественной полимеразной цепной реакции (ПЦР) в режиме реального времени с использованием флюоресцентных зондов TaqMan.*
Результаты. *Относительный уровень мРНК гена LAMP2 и гена SCARB2 в CD45$^+$-клетках крови был снижен у пациентов с GBA-БП относительно пациентов со сБП и контроля (LAMP2: $p < 0{,}0001$, $p = 0{,}01$ соответственно; SCARB2: $p = 0{,}01$, $p < 0{,}05$ соответственно) и бессимптомных носителей мутаций в гене GBA по сравнению с пациентами со сБП (LAMP2: $p = 0{,}021$; SCARB2: $p < 0{,}05$) и а также контроля (LAMP2: $p = 0{,}029$). Выявлен пониженный уровень мРНК гена LAMP2 ($p = 0{,}024$) и отсутствие различий в уровне мРНК гена SCARB2 ($p < 0{,}05$) в CD45$^+$-клетках крови у пациентов GBA-БП по сравнению с группой бессимптомных носителей мутаций в гене GBA.*
Заключение. *Показано, что GBA-БП характеризуется выраженной экспрессией гена LAMP2 в CD45$^+$-клетках периферической крови, что может свидетельствовать о вовлеченности снижения экспрессии гена LAMP2 в патогенез GBA-БП.*

Ключевые слова: *болезнь Паркинсона; CD45$^+$-клетки крови; GBA; LAMP2; SCARB2.*

Источник финансирования. Исследование поддержано грантом РНФ № 19-15-00315.
Конфликт интересов. Авторы декларируют отсутствие явных и потенциальных конфликтов интересов, связанных с публикацией настоящей статьи.
Адрес для корреспонденции: 188300, Россия, Ленинградская область, г. Гатчина, мкр. Орлова роща, д. 1, ФГБУ «Петербургский институт ядерной физики имени Б.П. Константинова НИЦ «Курчатовский институт». E-mail: usenko_ts@pnpi.nrcki.ru. Усенко Т.С.

Для цитирования: Усенко Т.С., Безрукова А.И., Богданова Д.А., Николаев М.А., Милюхина И.В., Грачева Е.В., Сенкевич К.А., Захарова Е.Ю., Емельянов А.К., Пчелина С.Н. Экспрессия генов мембранных белков лизосом при болезни Паркинсона, ассоциированной с мутациями в гене глюкоцереброзидазы (GBA). *Анналы клинической и экспериментальной неврологии* 2020; 14(2): 43–49.

DOI: 10.25692/ACEN.2020.2.6

Поступила 02.12.2019 / Принята в печать 17.02.2020

Gene Expression of Lysosomal Membrane Proteins in Parkinson Disease, Associated with Mutations in the Glucocerebrosidase Gene (*GBA*)

Tatiana S. Usenko[1,2], Anastasia I. Bezrukova[1], Darya A. Bogdanova[1], Mikhail A. Nikolaev[1,2], Irina V. Miliukhina[3], Elizaveta V. Gracheva[3], Konstantin A. Senkevich[1,2,3], Ekaterina Y. Zakharova[4], Anton K. Emelyanov[1,2], Sofya N. Pchelina[1,2,3]

[1]Petersburg Nuclear Physics Institute named by B.P. Konstantinov of National Research Centre «Kurchatov Institute», Gatchina, Russia;
[2]Pavlov First Saint Petersburg State Medical University, Saint-Petersburg, Russia;
[3]Institute of Experimental Medicine, Saint-Petersburg, Russia;
[4]Research Centre for Medical Genetics, Moscow, Russia

Introduction. *In carriers of a mutation in the lysosomal enzyme glucocerebrosidase (GBA) gene, the risk of Parkinson disease (PD) is increased by 7–8 times. However, not all carriers of the GBA gene mutations develop PD during their lifetime. We hypothesize that the dysfunction in the lysosomal membrane proteins involved in autophagy and transport of GBA into the lysosomes can contribute to the development of PD in carriers of mutations in the GBA gene.*
The aim *of the study was to assess the contribution of LAMP2 and SCARB2 genes expression in CD45$^+$ peripheral blood cells to the development of GBA-PD.*
Materials and methods. *We examined 9 patients with GBA-PD, 9 asymptomatic GBA gene mutations carriers, 37 patients with PD, and 56 people in the control group. The relative mRNA level of LAMP2 and SCARB2 genes in CD45$^+$ blood cells, obtained using magnetic sorting, was measured by quantitative real-time polymerase chain reaction using fluorescent probes.*
Results. *The relative mRNA level of LAMP2 and SCARB2 genes in CD45$^+$ blood cells was reduced in patients with GBA-PD in comparison to patients with PD and to controls (LAMP2: $p<0.0001$, $p = 0.01$ respectively; SCARB2: $p = 0.01$, $p<0.05$, respectively) and in asymptomatic carriers of GBA gene mutations compared to patients with PD (LAMP2: $p = 0.021$; SCARB2: $p<0.05$) and controls (LAMP2: $p = 0.029$). We also found decreased mRNA levels of the LAMP2 gene ($p = 0.024$) and the absence of differences in the mRNA levels of the SCARB2 gene ($p<0.05$) in CD45$^+$ blood cells in patients with GBA-PD when compared to the group of asymptomatic carriers of GBA gene mutations.*
Conclusion. *GBA-PD is characterized by a pronounced expression of the LAMP2 gene in the CD45$^+$ peripheral blood cells, which may indicate a role of the decreased LAMP2 gene expression in the pathogenesis of GBA-PD.*

Keywords: *Parkinson disease; CD45$^+$ blood cells; GBA; LAMP2; SCARB2.*

Acknowledgments. The study was supported by the Russian Science Foundation grant No. 19-15-00315.
Conflict of interest. The authors declare no apparent or potential conflicts of interest related to the publication of this article.
For correspondence: 188300, Russia, Leningrad Region, Gatchina, Orlova Roscha, 1. Petersburg Nuclear Physics Institute named by B.P. Konstantinov of NRC Kurchatov Institute. E-mail: usenko_ts@pnpi.nrcki.ru. Usenko T.S.

For citation: Usenko T.S., Bezrukova A.I., Bogdanova D.A., Nikolaev M.A., Miliukhina I.V., Gracheva E.V., Senkevich K.A., Zaharova E.Y., Emelyanov A.K., Pchelina S.N. [Gene expression of lysosomal membrane proteins in Parkinson disease, associated with mutations in the glucocerebrosidase gene (*GBA*)]. *Annals of clinical and experimental neurology* 2020; 14(2): 43–49. (In Russ.)

DOI: 10.25692/ACEN.2020.2.6

Received 02.12.2019 / Accepted 17.02.2020

Введение

Болезнь Паркинсона (БП) — распространенное нейродегенеративное заболевание, в основе патогенеза которого лежит агрегация и накопление белка α-синуклеина в дофаминергических нейронах головного мозга [1]. Из генетических факторов риска развития БП наиболее распространенными являются мутации в гене *GBA*, кодирующем лизосомный фермент глюкоцереброзидазу (ГЦ). Риск БП среди носителей мутаций в гене *GBA* увеличен в 7–8 раз в различных популяциях [2–4]. В гомозиготном состоянии мутации в гене *GBA* являются причиной развития аутосомно-рецессивного заболевания — болезни Гоше, относящейся к классу лизосомных болезней накопления (ЛБН) [3]. Снижение активности данного фермента приводит к накоплению субстрата в лизосомах с последующей дисфункцией клеток и развитием неврологической симптоматики в случае болезни Гоше типов 2 и 3 [5]. Следует отметить, что не у всех носителей мутаций в гене *GBA*, а также пациентов с болезнью Гоше типа 1 развивается БП. Молекулярный механизм развития БП, ассоциированной с мутациями в гене *GBA* (*GBA*-БП), остается неизвестным, как и триггеры начала развития БП у носителей мутаций в гене *GBA*.

Предполагается, что в нарушении катаболизма α-синуклеина в клетках ключевую роль может играть дисфункция лизосом [6]. Недавнее исследование выявило кумулятивный вклад генов ЛБН в риск БП. Носители мутаций в 2 генах ЛБН имели более высокий риск БП, чем носители 1 мутации. Носители 3 мутаций в генах ЛБН встречались только в группе пациентов с БП и не были выявлены в контроле [7].

Мы предполагаем, что развитие БП у носителей мутаций в гене *GBA* может быть связано не только со снижением активности и, как следствие, нарушением функции фермента ГЦ, а также со снижением активности других ферментов лизосом или же недостаточностью мембранных белков лизосом.

В настоящем исследовании мы оценили уровень экспрессии генов, кодирующих лизосомно-ассоциированный мембранный белок 2 (*LAMP2*) и интегральный белок лизосомных мембран 2 (*LIMP2/SCARB2*), в CD45$^+$-клетках крови у пациентов с *GBA*-БП, а также у бессимптомных носителей мутаций в гене *GBA* (БНМ-GBA).

Материалы и методы

В исследование были включены:

- носители наиболее распространённых мутаций в гене *GBA* (L444P, N370S) в гетерозиготном состоянии — 9 пациентов (5 мужчин и 4 женщины, средний возраст 60,6 ± 12,4 года) с *GBA*-БП (средний возраст начала болезни 57,1 ± 11,2 года);

- БНМ-*GBA* — 9 человек (4 мужчины и 5 женщин, средний возраст 49,6 ± 11,7 года);
- пациенты с БП — 37 человек (15 мужчин и 22 женщины, средний возраст 64,3 ± 9,9 года, средний возраст начала болезни 61,0 ± 10,3 года);
- группа контроля — 56 неврологически здоровых индивидуумов (23 мужчины и 33 женщины, средний возраст 64,2 ± 10,2 года).

Набор пациентов проводился на базе Научно-клинического центра нейродегенеративных заболеваний клиники ФГБНУ «Институт экспериментальной медицины» и ПСПбГМУ им. акад. И.П. Павлова. Группа пациентов с *GBA*-БП описана ранее [8].

Выявление мутации L444P в гене *GBA* у пациентов с БП осуществлялось методом ПЦР с последующим рестрикционным анализом, а мутации N370S — методом аллель-специфичной ПЦР [9, 10]. Группа БНМ-*GBA* составлена при обследовании родственников первого родства пациентов с болезнью Гоше. Мутации в гене *GBA* в данной выборке определяли методом прямого секвенирования. Клиниче-

Таблица 1. Клинические характеристики исследуемых групп (M ± SD)

Table 1. Clinical characteristics of the study groups (M±SD)

Группа Group	*n*	Мутации в гене *GBA* Mutations in the *GBA* gene	Средний возраст, годы Mean age, years	Средний возраст начала, годы Mean age at onset, years	Пол (мужчины:женщины) Gender (men:women)
GBA-БП GBA-PD	9	7 L444P/N 2 N370S/N	60,6 ± 12,4	57,1 ± 11,2	5:4
БНМ-*GBA* Asymptomatic carriers of *GBA* gene mutations	9	4 N370S/N 1 N409S/N 3 L444P/N 1 L327P/N	49,6 ± 11,7	–	4:5
БП PD	37	–	64,3 ± 9,9	61,0 ± 10,3	15:22
Контроль Control	56	–	64,2 ± 10,2	–	23:33

Таблица 2. Нуклеотидная последовательность праймеров и зондов

Table 2. Nucleotide sequences of primers and probes

Ген Gene	Праймер Primer	Последовательность Sequence
LAMP2	Прямой Forward	5’-CTGGTGTTGCAGCTGTTGTT-3’
	Обратный Reverse	5’-AAGGCAAGTGGCATTTTCTG-3’
	Зонд Probe	5’-(FAM)-CTGCCTAGTCCTGGGAGCTGTGC-(BHQ1)-3’
SCARB2	Прямой Forward	5’-GGGTCTTCCAGAAGGCTGTA-3’
	Обратный Reverse	5’-GGGTCTTCCAGAAGGCTGTA-3’
	Зонд Probe	5’-FAM-CGAGAAGCACTCAGGCAGACCCT-(BHQ1)-3’
ACTB	Прямой Forward	5’-CGTGCTGCTGACCGAGG-3’
	Обратный Reverse	5’-ACAGCCTGGATAGCAACGTACA-3’
	Зонд Probe	5’-(HEX)-CCAACCGCGAGAAGATGACCCAGAT-(BHQ2)-3’
GNB2L1	Прямой Forward	5’- ATCAAGCTATGGAATACCCTGG-3’
	Обратный Reverse	5’- GGAGACGATGATAGGGTTGC-3’
	Зонд Probe	5’-(R6G)-CTCAGAGTGGGTGTCTTGTGTCCGC-(BHQ1)-3’

ские и демографические характеристики групп, вошедших в исследование, представлены в табл. 1.

Мононуклеары выделены из 8 мл периферической крови пациентов с БП, *GBA*-БП, БНМ-*GBA* и индивидуумов контрольной группы методом центрифугирования на градиенте плотности Ficoll-Paque PLUS («GE Healthcare») при 400g в течение 40 мин. Для очистки лимфоцитарной фракции от других типов клеток крови проведено магнитное сепарирование лимфоцитарной смеси с использованием магнитного ручного сепаратора MACS («Miltenyi Biotec»), колонок miniMACS типа MS («Milteyn Biotec») и специфических магнитных микрочастиц для селективного отбора $CD45^+$-клеток («Miltenyi Biotec»).

Тотальная РНК была выделена из $CD45^+$-клеток крови участников исследования с использованием набора для выделения РНК «RNeasy Mini Kit» («Qiagen»). кДНК была получена методом обратной транскрипции с использованием набора «Revert Aid First cDNA Synthesis kit» (K1622, «Thermo Scientific») в соответствии с инструкцией производителя. Концентрация мРНК детектировалась при длине волны 260 нм. Чистоту полученной РНК оценивали как отношение оптической плотности при 260 и 280 нм (критерий чистоты 1,8). Для оценки экспрессии генов *LAMP2* и *SCARB2* нами был разработан метод количественной полимеразной цепной реакции (ПЦР) в режиме реального времени с использованием флюоресцентных зондов TaqMan на приборе «CFX896 Touch» («Bio-Rad»). Последовательности праймеров и зондов TaqMan были разработаны с помощью программы Primer3 v. 0.4.0 и представлены в табл. 2. В качестве референсных генов были использованы конститутивно экспрессирующиеся в клетках гены *GNB2L1* (guanine nucleotide binding protein (G protein), beta polypeptide 2-like) и *ACTB* (beta-actin). Относительный уровень мРНК исследуемых генов определяли методом сравнения пороговых уровней амплификации ΔΔCt [11].

Статистическую обработку и графическое представление данных проводили с использованием встроенных пакетов R версии 3.5.1. Для оценки отличий относительного уровня мРНК гена *LAMP2* и *SCARB2* в $CD45^+$-клетках периферической крови между группами использовали непараметрический U-критерий Манна–Уитни. Различия признавали статически значимыми при $p < 0,05$. Данные представлены в виде медианы (min–max).

Результаты

Относительный уровень мРНК гена *LAMP2* в $CD45^+$-клетках крови в группе пациентов с *GBA*-БП составил 0,17 (0,05–0,54), у БНМ-*GBA* — 0,47 (0,25–1,61), у пациентов с БП — 1,20 (0,02–4,42), в контрольной группе — 1,36 (0,12–21,49). Относительный уровень мРНК гена *LAMP2* в $CD45^+$-клетках крови пациентов с GBA-БП, у БНМ-*GBA* был статистически значимо снижен как по сравнению с контрольной группой ($p < 0,0001$, $p = 0,029$ соответственно), так и с БП ($p < 0,0001$, $p = 0,021$ соответственно; рис. 1). Выявлено также достоверно значимое снижение уровня мРНК гена *LAMP2* в $CD45^+$-клетках крови у пациентов GBA-БП по сравнению с группой БНМ-*GBA* ($p = 0,024$).

Относительный уровень экспрессии гена *SCARB2* в $CD45^+$-клетках крови составил у пациентов с *GBA*-БП 1,44 (0,09–22,08), у БНМ-*GBA* — 3,39 (0,06–58,86), у пациентов с БП — 13,48 (0,51–147,43), в контроле — 16,48 (0,16–128,13). Относительный уровень мРНК гена *SCARB2* в $CD45^+$-клетках крови пациентов с *GBA*-БП был достоверно снижен относительно как группы пациентов с БП ($p = 0,01$), так и контрольной группы ($p = 0,046$; рис. 2). Относительный уровень мРНК гена *SCARB2* был статистически значимо ниже в группе БНМ-*GBA* по сравнению с пациентами с БП ($p = 0,045$). Уровень мРНК гена *SCARB2* в $CD45^+$-клетках крови статистически значимо не отличался между группой БНМ-*GBA* и контролем. Не выявлено достоверных отличий в уровне экспрессии гена *SCARB2* между группой БНМ-*GBA* и группой пациентов с *GBA*-БП. Уровень экспрессии генов *LAMP2* и *SCARB2* между группой пациентов с БП и контрольной группой достоверно не отличался.

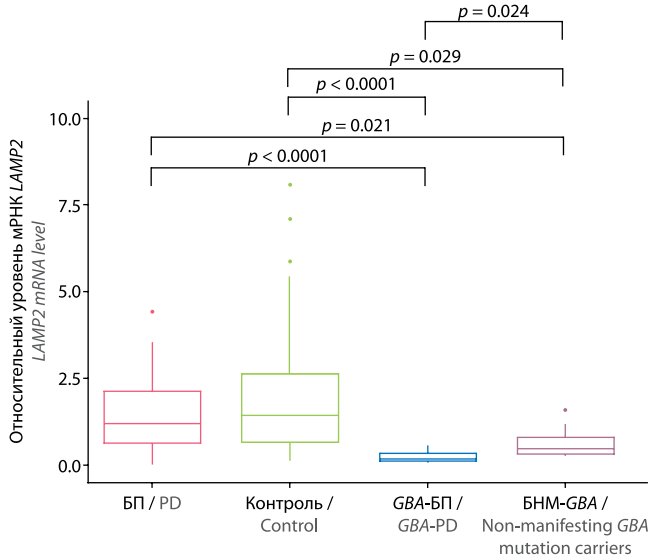

Рис. 1. Относительный уровень мРНК гена *LAMP2* в $CD45^+$-клетках периферической крови в исследуемых группах

Fig. 1. Relative mRNA levels of the *LAMP2* gene in $CD45^+$ peripheral blood cells

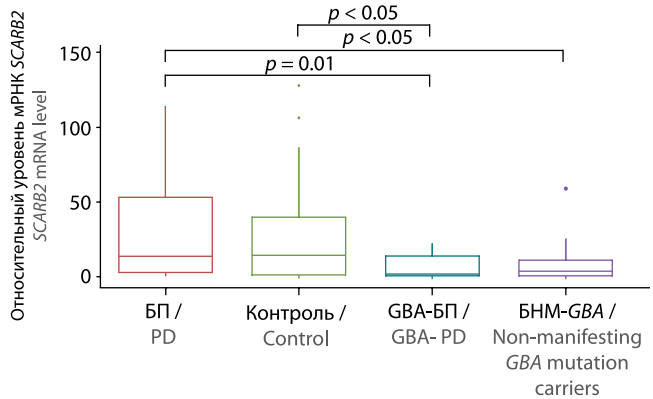

Рис. 2. Относительный уровень мРНК гена *SCARB2* в $CD45^+$-клетках периферической крови в исследуемых группах

Fig. 2. Relative mRNA levels of the *SCARB2* gene in $CD45^+$ peripheral blood cells

Обсуждение

Данное исследование посвящено поиску триггера развития *GBA*-БП и заключалось в оценке экспрессии генов мембранных белков лизосом (*SCARB2*, *LAMP2*) в $CD45^+$-

клетках периферической крови в группе пациентов с *GBA*-БП и БНМ-*GBA*. В исследование также вошли группы пациентов с БП и лица с отсутствием неврологических заболеваний (контроль).

Молекулярный механизм, а также триггеры начала развития *GBA*-БП остаются неизвестными. Ранее нами и другими авторами показано снижение ферментативной активности ГЦ и накопление лизосфинголипидов в крови пациентов с *GBA*-БП [12–15]. Ранее нами показано повышение концентрации олигомерных форм α-синуклеина в плазме крови пациентов с болезнью Гоше и *GBA*-БП по сравнению с контрольной группой [13, 16]. Известно, что около половины α-синуклеина деградирует в клетке путем шаперон-опосредованной аутофагии [17–19]. Полученные данные позволили высказать предположение о том, что дисфункция ГЦ может приводить к накоплению нейротоксичных форм α-синуклеина [20]. *In vitro* показана стабилизация нейротоксичных форм α-синуклеина лизосфинголипидами, в частности глюкозилсфингозином [21].

При этом единичные исследования по оценке ферментативной активности ГЦ на небольших выборках БНМ-*GBA* противоречивы. В исследовании R.A. Ortega и соавт. [22] не выявлено снижение активности ГЦ в крови БНМ-*GBA*, в то время как в исследованиях R.N. Alcalay и соавт. [12] и нами (неопубликованные данные) показано снижение активности фермента ГЦ и накопления лизосфинголипидов у неврологически здоровых носителей мутаций GBA. В отличие от БНМ-*GBA* в аутоптатах мозга пациентов с *GBA*-БП отмечено формирование олигомерных форм α-синуклеина [23].

Мы предполагаем, что снижение активности ГЦ и накопление лизосфинголипидов не является достаточным для развития БП у носителей мутаций в гене *GBA*. Формирование нейротоксичных форм α-синуклеина у носителей мутаций в гене GBA может происходить, если помимо нарушения функции ГЦ наблюдается снижение активности других лизосомных ферментов или дисфункции мембранных белко-транспортеров, участников процесса аутофагии.

Проведенное исследование показало снижение уровня мРНК *LAMP2* и *SCARB2* в клетках крови пациентов с GBA-БП относительно группы с БП и контроля. Ген *LAMP2* кодирует лизосомно-ассоциированный мембранный белок 2. Данный белок выполняет функцию лизосомного рецептора, вовлеченного в процесс шаперон-опосредованной аутофагии, осуществляя направленный транспорт частично денатурированных белков, в том числе α-синуклеина, из цитоплазмы сквозь мембрану лизосомы в ее полость с последующей их деградацией [17]. Нарушение шаперон-опосредованной аутофагии и дисфункция лизосом рассматриваются как составляющие патогенеза БП [24]. Продукт гена *SCARB2* — интегральный белок лизосомных мембран 2 (*LIMP2*) — является специфическим рецептором для фермента ГЦ и участвует в транспорте данного фермента от эндоплазматического ретикулума через аппарат Гольджи в лизосому [25, 26]. Недавно показано, что ген *SCARB2* может рассматриваться как ген-модификатор клинического течения БГ [27] и возможный модификатор развития БП [28], в частности *GBA*-БП [29].

Учитывая статистически значимое снижение экспрессии гена *LAMP2* у пациентов с *GBA*-БП по сравнению с группой БНМ-*GBA*, можно предположить, что выраженное снижение экспрессии гена *LAMP2* может быть триггером развития *GBA*-БП. Интересно, что ранее было сообщено о тенденции уровня экспрессии гена *LAMP2* в клетках головного мозга пациентов с *GBA*-БП [30] и выявлена высокая корреляция экспрессии генов *GBA* и *SCARB2*. Это указывает на возможное взаимодействие этих генов на транскрипционном уровне.

В настоящем исследовании в группе БНМ-*GBA* также показано снижение экспрессии гена *LAMP2* и тенденция к снижению экспрессии гена *SCARB2* по сравнению с контролем, что может говорить о влиянии дисфункции ГЦ на экспрессию генов мембранных белков лизосом. Несмотря на выдвинутое предположение о влиянии сниженной экспрессии гена *LAMP2* на развитие БП у носителей мутации в гене *GBA*, нельзя исключать обратной возможности, что развитие БП, накопление олигомерного α-синуклеина может приводить к более выраженному снижению экспрессии гена *LAMP2*. На модели МФТП-индуцированного паркинсонизма на мышах нами ранее выявлено снижение уровня экспрессии гена *LAMP2* в тканях головного мозга модельных животных [31].

Снижение уровня белка *LAMP2* в спинномозговой жидкости, лимфоцитах периферической крови, а также в тканях головного мозга пациентов с БП выявлено разными авторми [32–34]. Однако мы не отметили изменений экспрессии гена *LAMP2* в клетках крови у пациентов с БП и в контроле. Аналогично не было различий в уровне экспрессии гена *SCARB2* между группой пациентов с БП и контролем. Данные по оценке ферментативной активности ГЦ, полученные на репрезентативных когортах пациентов с П в крови, противоречивы. Так, R.N. Alcalay и соавт. [12] отмечают снижение активности ГЦ у пациентов с БП по сравнению с контролем, в то время как нами и другими авторами данных различий не описано [13, 22, 35]. Таким образом, роль дисфункции лизосом в патогенезе сБП при отсутствии мутаций в гене *GBA* остается не ясной.

Заключение

Нами впервые была оценена экспрессия генов мембранных белков лизосом *SCARB2* и *LAMP2* в группе пациентов с *GBA*-БП, а также в группе БНМ-GBA в лимфоцитах периферической крови. Полученные результаты подтверждают обсуждаемую ранее взаимосвязь дисфункции ГЦ с уровнем экспрессии генов мембранных белков лизосом LAMP2 и SCARB2, а также позволяют предположить вовлеченность снижения экспрессии гена LAMP2 в развитие GBA-БП.

Список литературы

1. Лепори Л.Р. Болезнь Паркинсона. Мини-атлас. М., 2011.
2. Emelyanov A.K., Usenko T.S., Tesson C. et al. Mutation analysis of Parkinson's disease genes in a Russian data set. *Neurobiol Aging* 2017; 71: 267.e7–267.e10. DOI: 10.1016/j.neurobiolaging.2018.06.027. PMID: 30146349

References

1. Lepori L.R. [Parkinson's disease. Miniatlas]. Moscow, 2011. (in Russ.).
2. Emelyanov A.K., Usenko T.S., Tesson C. et al. Mutation analysis of Parkinson's disease genes in a Russian data set. *Neurobiol Aging* 2017; 71: 267.e7-267.e10. DOI: 10.1016/j.neurobiolaging.2018.06.027. PMID: 30146349.

3. O'Regan G., deSouza R.M., Balestrino R., Schapira A.H. Glucocerebrosidase mutations in Parkinson disease. *J Parkinsons Dis* 2017; 7: 411–422. DOI: 10.3233/JPD-171092. PMID: 28598856.
4. Schapira A.H. Glucocerebrosidase and Parkinson disease: recent advances. *Mol Cell Neurosci* 2015; 66: 37–42. DOI: 10.1016/j.mcn.2015.03.013. PMID: 25802027.
5. Chen X., Wang Y. Tracking of blood pressure from childhood to adulthood: a systematic review and meta-regression analysis. *Circulation* 2008; 117: 3171–3180. DOI: 10.1161/CIRCULATIONAHA.107.730366. PMID: 18559702.
6. Klein A.D., Mazzulli J.R. Is Parkinson's disease a lysosomal disorder? *Brain* 2018; 141: 2255–2262. DOI: 10.1093/brain/awy147. PMID: 29860491.
7. Robak L.A., Jansen I.E., van Rooij J. et al. Excessive burden of lysosomal storage disorder gene variants in Parkinson's disease. *Brain* 2017; 140: 3193–3203. DOI: 10.1093/brain/awx285. PMID: 29140481.
8. Сенкевич К.А., Милюхина И.В., Белецкая М.В. и др. Клинические особенности болезни Паркинсона у пациентов с мутациями и полиморфными вариантами гена *GBA*. *Журнал неврологии и психиатрии им. С.С. Корсакова* 2017; 117(10): 81–86. DOI: 10.17116/jnevro201711710181-86. PMID: 29171494.
9. Aharon-Peretz J., Rosenbaum H., Gershoni-Baruch R. Mutations in the glucocerebrosidase gene and Parkinson's disease in Ashkenazi jews. *N Engl J Med* 2004; 351: 1972–1977. DOI: 10.1056/NEJMoa033277. PMID: 15525722.
10. Siebert M., Bock H., Michelin-Tirelli K. et al. Novel mutations in the glucocerebrosidase gene of brazilian patients with Gaucher disease. *JIMD Rep* 2013; 9: 7–16. DOI: 10.1007/8904_2012_174. PMID: 23430543.
11. Livak K., Schmittgen T. Analysis of relative gene expression data using real-time quantitative PCR and the 2(-Delta Delta C(T)) Method. *Methods* 2001; 25: 402–408. DOI: 10.1006/meth.2001.1262. PMID: 11846609.
12. Alcalay R.N., Levy O.A., Waters C.C. et al. Glucocerebrosidase activity in Parkinson's disease with and without GBA mutations. *Brain* 2015; 138: 2648–2658. DOI: 10.1093/brain/awv179. PMID: 26117366.
13. Pchelina S., Emelyanov A., Baydakova G. et al. Oligomeric α-synuclein and glucocerebrosidase activity levels in GBA-associated Parkinson's disease. *Neurosci Lett* 2017; 636: 70–76. DOI: 10.1016/j.neulet.2016.10.039. PMID: 27780739.
14. Guedes L.C., Chan R.B., Gomes M.A. et al. Serum lipid alterations in GBA-associated Parkinson's disease. *Parkinsonism Relat Disord* 2017; 44: 58–65. DOI: 10.1016/j.parkreldis.2017.08.026. PMID: 28890071.
15. Pchelina S., Baydakova G., Nikolaev M. et al. Blood lysosphingolipids accumulation in patients with parkinson's disease with glucocerebrosidase 1 mutations. *Mov Disord* 2018; 33: 1325–1330. DOI: 10.1002/mds.27393. PMID: 30192031.
16. Nuzhnyi E., Emelyanov A., Boukina T. et al. Plasma oligomeric alpha-synuclein is associated with glucocerebrosidase activity in Gaucher disease. *Mov Disord* 2015; 30: 989–991. DOI: 10.1002/mds.26200. PMID: 25962734.
17. Cuervo A.M., Stefanis L., Fredenburg R. et al. Impaired degradation of mutant alpha-synuclein by chaperone-mediated autophagy. *Science* 2004; 305: 1292–1295. DOI: 10.1126/science.1101738. PMID: 15333840.
18. Vogiatzi T., Xilouri M., Vekrellis K., Stefanis L. Wild type alpha-synuclein is degraded by chaperone-mediated autophagy and macroautophagy in neuronal cells. *J Biol Chem* 2008; 283: 23542–23556. DOI: 10.1074/jbc.M801992200. PMID: 18566453.
19. Sala G., Marinig D., Arosio A., Ferrarese C. Role of chaperone-mediated autophagy dysfunctions in the pathogenesis of Parkinson's disease. *Front Mol Neurosci* 2016; 9: 157. DOI: 10.3389/fnmol.2016.00157. PMID: 28066181.
20. Mazzulli J.R., Xu Y.H., Sun Y. et al. Gaucher disease glucocerebrosidase and α-synuclein form a bidirectional pathogenic loop in synucleinopathies. *Cell* 2011; 146: 37–52. DOI: 10.1016/j.cell.2011.06.001. PMID: 21700325.
21. Mazzulli J.R., Zunke F., Isacson O. et al. α-Synuclein-induced lysosomal dysfunction occurs through disruptions in protein trafficking in human midbrain synucleinopathy models. *Proc Natl Acad Sci USA* 2016; 113: 1931–1936. DOI: 10.1073/pnas.1520335113. PMID: 26839413.
22. Ortega R.A., Torres P.A., Swan M. et al. Glucocerebrosidase enzyme activity in GBA mutation Parkinson's disease. *J Clin Neurosci* 2016; 28: 185–186. DOI: 10.1016/j.jocn.2015.12.004. PMID: 26857292.
23. Choi J.H., Stubblefield B., Cookson M.R. et al. Aggregation of α-synuclein in brain samples from subjects with glucocerebrosidase mutations. *Mol Genet Metab* 2011; 104: 185–188. DOI: 10.1016/j.ymgme.2011.06.008. PMID: 21742527.
24. Cerri S., Blandini F. Role of autophagy in Parkinson's disease. *Curr Med Chem* 2019; 26: 3702–3718. DOI: 10.2174/0929867325666180226094351. PMID: 29484979.
25. Gonzalez A., Valeiras M., Sidransky E., Tayebi N. Lysosomal integral membrane protein-2: a new player in lysosome-related pathology. *Mol Genet Metab* 2014; 111: 84–91. DOI: 10.1016/j.ymgme.2013.12.005. PMID: 24389070.
26. Alcalay R.N., Levy O.A., Wolf P. et al. *SCARB2* variants and glucocerebrosidase activity in Parkinson's disease. *NPJ Parkinsons Dis* 2016; 2. pii: 1600. DOI: 10.1038/npjparkd.2016.4. PMID: 27110593.
27. Velayati A., DePaolo J., Gupta N. et al. A mutation in *SCARB2* is a modifier in Gaucher disease. *Hum Mutat* 2011; 32: 1232–1238. DOI: 10.1002/humu.21566. PMID: 21796727.
28. Liou B., Haffey W.D., Greis K.D., Grabowski G.A. The LIMP-2/SCARB2 binding motif on acid β-glucosidase: basic and applied implications for Gaucher disease and associated neurodegenerative diseases. *J Biol Chem* 2014; 289: 30063–30074. DOI: 10.1074/jbc.M114.593616. PMID: 25202012.

3. O'Regan G., deSouza R.M., Balestrino R., Schapira A.H. Glucocerebrosidase mutations in Parkinson disease. *J Parkinsons Dis* 2017; 7: 411–422. DOI: 10.3233/JPD-171092. PMID: 28598856.
4. Schapira A.H. Glucocerebrosidase and Parkinson disease: recent advances. *Mol Cell Neurosci* 2015; 66: 37–42. DOI: 10.1016/j.mcn.2015.03.013. PMID: 25802027.
5. Chen X., Wang Y. Tracking of blood pressure from childhood to adulthood: a systematic review and meta-regression analysis. *Circulation* 2008; 117: 3171–3180. DOI: 10.1161/CIRCULATIONAHA.107.730366. PMID: 18559702.
6. Klein A.D., Mazzulli J.R. Is Parkinson's disease a lysosomal disorder? *Brain* 2018; 141: 2255–2262. DOI: 10.1093/brain/awy147. PMID: 29860491.
7. Robak L.A., Jansen I.E., van Rooij J. et al. Excessive burden of lysosomal storage disorder gene variants in Parkinson's disease. *Brain* 2017; 140: 3193–3203. DOI: 10.1093/brain/awx285. PMID: 29140481.
8. Senkevich K.A., Miliukhina I.V., Beletskaia M.V. et al. [The clinical features of Parkinson's disease in patients with mutations and polymorphic variants of GBA gene]. *Zhurnal nevrologii i psikhiatrii im. S.S. Korsakova* 2017; 117(10): 81–86. DOI: 10.17116/jnevro201711710181-86. PMID: 29171494.
9. Aharon-Peretz J., Rosenbaum H., Gershoni-Baruch R. Mutations in the glucocerebrosidase gene and Parkinson's disease in Ashkenazi jews. *N Engl J Med* 2004; 351: 1972–1977. DOI: 10.1056/NEJMoa033277. PMID: 15525722.
10. Siebert M., Bock H., Michelin-Tirelli K. et al. Novel mutations in the glucocerebrosidase gene of brazilian patients with Gaucher disease. *JIMD Rep* 2013; 9: 7–16. DOI: 10.1007/8904_2012_174. PMID: 23430543.
11. Livak K., Schmittgen T. Analysis of relative gene expression data using real-time quantitative PCR and the 2(-Delta Delta C(T)) Method. *Methods* 2001; 25: 402–408. DOI: 10.1006/meth.2001.1262. PMID: 11846609.
12. Alcalay R.N., Levy O.A., Waters C.C. et al. Glucocerebrosidase activity in Parkinson's disease with and without GBA mutations. *Brain* 2015; 138: 2648–2658. DOI: 10.1093/brain/awv179. PMID: 26117366.
13. Pchelina S., Emelyanov A., Baydakova G. et al. Oligomeric α-synuclein and glucocerebrosidase activity levels in GBA-associated Parkinson's disease. *Neurosci Lett* 2017; 636: 70–76. DOI: 10.1016/j.neulet.2016.10.039. PMID: 27780739.
14. Guedes L.C., Chan R.B., Gomes M.A. et al. Serum lipid alterations in GBA-associated Parkinson's disease. *Parkinsonism Relat Disord* 2017; 44: 58–65. DOI: 10.1016/j.parkreldis.2017.08.026. PMID: 28890071.
15. Pchelina S., Baydakova G., Nikolaev M. et al. Blood lysosphingolipids accumulation in patients with parkinson's disease with glucocerebrosidase 1 mutations. *Mov Disord* 2018; 33: 1325–1330. DOI: 10.1002/mds.27393. PMID: 30192031.
16. Nuzhnyi E., Emelyanov A., Boukina T. et al. Plasma oligomeric alpha-synuclein is associated with glucocerebrosidase activity in Gaucher disease. *Mov Disord* 2015; 30: 989–991. DOI: 10.1002/mds.26200. PMID: 25962734.
17. Cuervo A.M., Stefanis L., Fredenburg R. et al. Impaired degradation of mutant alpha-synuclein by chaperone-mediated autophagy. *Science* 2004; 305: 1292–1295. DOI: 10.1126/science.1101738. PMID: 15333840.
18. Vogiatzi T., Xilouri M., Vekrellis K., Stefanis L. Wild type alpha-synuclein is degraded by chaperone-mediated autophagy and macroautophagy in neuronal cells. *J Biol Chem* 2008; 283: 23542–23556. DOI: 10.1074/jbc.M801992200. PMID: 18566453.
19. Sala G., Marinig D., Arosio A., Ferrarese C. Role of chaperone-mediated autophagy dysfunctions in the pathogenesis of Parkinson's disease. *Front Mol Neurosci* 2016; 9: 157. DOI: 10.3389/fnmol.2016.00157. PMID: 28066181.
20. Mazzulli J.R., Xu Y.H., Sun Y. et al. Gaucher disease glucocerebrosidase and α-synuclein form a bidirectional pathogenic loop in synucleinopathies. *Cell* 2011; 146: 37–52. DOI: 10.1016/j.cell.2011.06.001. PMID: 21700325.
21. Mazzulli J.R., Zunke F., Isacson O. et al. α-Synuclein-induced lysosomal dysfunction occurs through disruptions in protein trafficking in human midbrain synucleinopathy models. *Proc Natl Acad Sci USA* 2016; 113: 1931–1936. DOI: 10.1073/pnas.1520335113. PMID: 26839413.
22. Ortega R.A., Torres P.A., Swan M. et al. Glucocerebrosidase enzyme activity in GBA mutation Parkinson's disease. *J Clin Neurosci* 2016; 28: 185–186. DOI: 10.1016/j.jocn.2015.12.004. PMID: 26857292.
23. Choi J.H., Stubblefield B., Cookson M.R. et al. Aggregation of α-synuclein in brain samples from subjects with glucocerebrosidase mutations. *Mol Genet Metab* 2011; 104: 185–188. DOI: 10.1016/j.ymgme.2011.06.008. PMID: 21742527.
24. Cerri S., Blandini F. Role of autophagy in Parkinson's disease. *Curr Med Chem* 2019; 26: 3702–3718. DOI: 10.2174/0929867325666180226094351. PMID: 29484979.
25. Gonzalez A., Valeiras M., Sidransky E., Tayebi N. Lysosomal integral membrane protein-2: a new player in lysosome-related pathology. *Mol Genet Metab* 2014; 111: 84–91. DOI: 10.1016/j.ymgme.2013.12.005. PMID: 24389070.
26. Alcalay R.N., Levy O.A., Wolf P. et al. *SCARB2* variants and glucocerebrosidase activity in Parkinson's disease. *NPJ Parkinsons Dis* 2016; 2. pii: 1600. DOI: 10.1038/npjparkd.2016.4. PMID: 27110593.
27. Velayati A., DePaolo J., Gupta N. et al. A mutation in *SCARB2* is a modifier in Gaucher disease. *Hum Mutat* 2011; 32: 1232–1238. DOI: 10.1002/humu.21566. PMID: 21796727.
28. Liou B., Haffey W.D., Greis K.D., Grabowski G.A. The LIMP-2/SCARB2 binding motif on acid β-glucosidase: basic and applied implications for Gaucher disease and associated neurodegenerative diseases. *J Biol Chem* 2014; 289: 30063–30074. DOI: 10.1074/jbc.M114.593616. PMID: 25202012.

29. Gan-Or Z., Dion P.A., Rouleau G.A. Genetic perspective on the role of the autophagy-lysosome pathway in Parkinson disease. *Autophagy* 2015; 11: 1443–1457. DOI: 10.1080/15548627.2015.1067364. PMID: 26207393.
30. Moors T.E., Paciotti S., Ingrassia A. et al. Characterization of brain lysosomal activities in GBA-related and sporadic Parkinson's disease and dementia with Lewy bodies. *Mol Neurobiol* 2019; 56: 1344–1355. DOI: 10.1007/s12035-018-1090-0. PMID: 29948939.
31. Руденок М.М., Алиева А.Х., Николаев М.А. и др. Возможная роль генов, связанных с лизосомными болезнями накопления, в патогенезе болезни Паркинсона. *Молекулярная биология* 2019; 53: 81–86. DOI: 10.1134/s0026898419010142.
32. Murphy K.E., Gysbers A.M., Abbott S.K. et al. Lysosomal-associated membrane protein 2 isoforms are differentially affected in early Parkinson's disease. *Mov Disord* 2015; 30: 1639–1647. DOI: 10.1002/mds.26141. PMID: 25594542.
33. Alvarez-Erviti L., Rodriguez-Oroz M.C., Cooper J.M. et al. Chaperone-mediated autophagy markers in Parkinson disease brains. *Arch Neurol* 2010; 67: 1464–1472. DOI: 10.1001/archneurol.2010.198. PMID: 20697033.
34. Wu G., Wang X., Feng X. et al. Altered expression of autophagic genes in the peripheral leukocytes of patients with sporadic Parkinson's disease. *Brain Res* 2011; 1394: 105–111. DOI: 10.1016/j.brainres.2011.04.013. PMID: 21514572.
35. Kim H.J., Jeon B., Song J. et al. Leukocyte glucocerebrosidase and β-hexosaminidase activity in sporadic and genetic Parkinson disease. *Parkinsonism Relat Disord* 2016; 23: 99–101. DOI: 10.1016/j.parkreldis.2015.12.002. PMID: 26705847.

29. Gan-Or Z., Dion P.A., Rouleau G.A. Genetic perspective on the role of the autophagy-lysosome pathway in Parkinson disease. *Autophagy* 2015; 11: 1443–1457. DOI: 10.1080/15548627.2015.1067364. PMID: 26207393.
30. Moors T.E., Paciotti S., Ingrassia A. et al. Characterization of brain lysosomal activities in GBA-related and sporadic Parkinson's disease and dementia with Lewy bodies. *Mol Neurobiol* 2019; 56: 1344–1355. DOI: 10.1007/s12035-018-1090-0. PMID: 29948939.
31. Rudenok M.M., Alieva A.Kh., Nikolaev M.A. et al. Possible involvement of genes related to lysosomal storage disorders in the pathogenesis of Parkinson's disease. *Mol Biol* 2019; 53(1):81-86. DOI: 10.1134/s0026898419010142.
32. Murphy K.E., Gysbers A.M., Abbott S.K. et al. Lysosomal-associated membrane protein 2 isoforms are differentially affected in early Parkinson's disease. *Mov Disord* 2015; 30: 1639–1647. DOI: 10.1002/mds.26141. PMID: 25594542.
33. Alvarez-Erviti L., Rodriguez-Oroz M.C., Cooper J.M. et al. Chaperone-mediated autophagy markers in Parkinson disease brains. *Arch Neurol* 2010; 67: 1464–1472. DOI: 10.1001/archneurol.2010.198. PMID: 20697033.
34. Wu G., Wang X., Feng X. et al. Altered expression of autophagic genes in the peripheral leukocytes of patients with sporadic Parkinson's disease. *Brain Res* 2011; 1394: 105–111. DOI: 10.1016/j.brainres.2011.04.013. PMID: 21514572.
35. Kim H.J., Jeon B., Song J. et al. Leukocyte glucocerebrosidase and β-hexosaminidase activity in sporadic and genetic Parkinson disease. *Parkinsonism Relat Disord* 2016; 23: 99–101. DOI: 10.1016/j.parkreldis.2015.12.002. PMID: 26705847.

Информация об авторах

Усенко Татьяна Сергеевна — к.б.н., н.с. лаб. молекулярной генетики человека ОМРБ ФГБУ «Петербургский институт ядерной физики им. Б.П. Константинова НИЦ «Курчатовский Институт», Гатчина, Россия; с.н.с. лаб. нанотехнологий ОМГНТ НИЦ ПСПБГМУ им. И.П. Павлова, Санкт-Петербург, Россия
Безрукова Анастасия Игоревна — старший лаборант лаб. молекулярной генетики человека ОМРБ ФГБУ «Петербургский институт ядерной физики им. Б.П. Константинова НИЦ «Курчатовский институт», Гатчина, Россия
Богданова Дарья Алексеевна — студент, лаб. молекулярной генетики человека Отделениz молекулярной и радиационной биофизики ФГБУ «Петербургский институт ядерной физики им. Б.П. Константинова НИЦ «Курчатовский институт», Гатчина, Россия
Николаев Михаил Андреевич — м.н.с. лаб. молекулярной генетики человека ОМРБ ФГБУ «Петербургский институт ядерной физики им. Б.П. Константинова НИЦ «Курчатовский институт», Гатчина, Россия; м.н.с. лаб. медицинской генетики ОМГНТ НИЦ ПСПБГМУ им. И.П. Павлова, Санкт-Петербург, Россия
Грачева Елизавета Викторовна — врач-невролог ФГБНУ «Институт экспериментальной медицины», Санкт-Петербург, Россия
Милюхина Ирина Валентиновна — к.м.н., рук. научно-клинического центра нейродегенеративных заболеваний ФГБНУ «Институт экспериментальной медицины», Санкт-Петербург, Россия; м.н.с. лаб. молекулярной генетики человека ОМРБ ФГБУ «Петербургский институт ядерной физики им. Б.П. Константинова НИЦ «Курчатовский институт», Гатчина, Россия; с.н.с. лаборатории нанотехнологий ОМГНТ НИЦ ПСПБГМУ им. И.П. Павлова, Санкт-Петербург, Россия
Сенкевич Константин Алексеевич — к.б.н., н.с. лаб. молекулярной генетики человека ОМРБ ФГБУ «Петербургский институт ядерной физики им. Б.П. Константинова НИЦ «Курчатовский институт», Гатчина, Россия; м.н.с лаб. медицинской генетики ОМГНТ НИЦ ПСПБГМУ им. И.П. Павлова, Санкт-Петербург, Россия
Захарова Екатерина Юрьевна — д.м.н., зав. лаб. наследственных болезней обмена веществ ФГБУ «Медико-генетический научный центр им. акад. Н.П. Бочкова», Москва, Россия
Емельянов Антон Константинович — к.б.н., с.н.с. лаб. молекулярной генетики человека ОМРБ ФГБУ «Петербургский институт ядерной физики им. Б.П. Константинова НИЦ «Курчатовский институт», Гатчина, Россия; с.н.с. лаб. медицинской генетики ОМГНТ НИЦ ПСПБГМУ им. И.П. Павлова, Санкт-Петербург, Россия
Пчелина Софья Николаевна — д.б.н., зав. лаб. молекулярной генетики человека ОМРБ ФГБУ «Петербургский институт ядерной физики им. Б.П. Константинова НИЦ «Курчатовский институт», Гатчина, Россия; рук. отд. молекулярно-генетических и нанобиологических технологий НИЦ (ОМГНТ НИЦ) ПСПБГМУ им. И.П. Павлова, Санкт-Петербург, Россия; с.н.с. ФГБНУ «Институт экспериментальной медицины», Санкт-Петербург, Россия

Information about the authors

Tatiana S. Usenko, PhD (Biol.), researcher, Laboratory of molecular human genetics MRBD, Petersburg Nuclear Physics Institute named by B.P. Konstantinov of NRC Kurchatov Institute, Gatchina, Russia; senior researcher, Laboratory of nanotechnology, Department of molecular genetics and nanobiological technologies, Pavlov First Saint Petersburg State Medical University, Saint Petersburg, Russia;
Anastasia I. Bezrukova, senior assistant, Laboratory of molecular human genetics, Department of molecular and radiation biophysics, Petersburg Nuclear Physics Institute named by B.P. Konstantinov of NRC Kurchatov Institute, Gatchina, Russia;
Darya A. Bogdanova, student, Laboratory of molecular human genetics, Department of molecular and radiation biophysics, Petersburg Nuclear Physics Institute named by B.P. Konstantinov of NRC Kurchatov Institute, Gatchina, Russia;
Mikhail A. Nikolaev, junior researcher, Laboratory of molecular human genetics, Department of molecular and radiation biophysics, Petersburg Nuclear Physics Institute named by B.P. Konstantinov of NRC Kurchatov Institute, Gatchina, Russia; junior researcher, Laboratory of medical genetics, Department of molecular genetics and nanobiological technologies, Pavlov First Saint Petersburg State Medical University, Saint Petersburg, Russia;
Irina V. Miliukhina, PhD (Med.), Head, Clinical research center of neurodegenerative disorders, Institute of Experimental Medicine, Saint Petersburg, Russia; junior researcher, Laboratory of human molecular genetics, Department of molecular and radiation biophysics, Petersburg Nuclear Physics Institute named by B.P. Konstantinov of NRC Kurchatov Institute, Gatchina, Russia; senior researcher, Laboratory nanotechnology, Department of molecular genetics and nanobiological technologies, Pavlov First Saint Petersburg State Medical University, Saint Petersburg, Russia;
Elizaveta V. Gracheva, neurologist, Institute of Experimental Medicine, Saint Petersburg, Russia;
Konstantin A. Senkevich, PhD (Biol.), researcher, Laboratory of human molecular genetics, Department of molecular and radiation biophysics, Petersburg Nuclear Physics Institute named by B.P. Konstantinov of NRC Kurchatov Institute, Gatchina, Russia; junior researcher, Laboratory of medical genetics, Pavlov First Saint Petersburg State Medical University, Saint Petersburg, Russia;
Ekaterina Y. Zakharova, D. Sci. (Med.), Head of the Hereditary metabolic diseases laboratory, Research Centre for Medical Genetics, Moscow, Russia;
Anton K. Emelyanov, PhD (Biol.), senior researcher, Laboratory of human molecular genetics MRBD, Petersburg Nuclear Physics Institute named by B.P. Konstantinov of NRC «Kurchatov Institute», Gatchina, Russia; senior researcher, Laboratory of medical genetics of Department of Molecular Genetics and Nanobiological Technologies, Pavlov First Saint Petersburg State Medical University, Saint Petersburg, Russia;
Sofya N. Pchelina, D.Sci (Biol.), Head of the Laboratory of molecular human genetics MRBD Petersburg Nuclear Physics Institute named by B.P. Konstantinov of NRC «Kurchatov Institute», Gatchina, Russia; Head of Department of Molecular Genetics and Nanobiological Technologies, Pavlov First Saint Petersburg State Medical University, Saint Petersburg, Russia; senior researcher, Federal State Budgetary Scientific Institution «Institute of Experimental Medicine», Saint Petersburg, Russia

Том 14 № 2 2020
www.annaly-nevrologii.com

© Коллектив авторов, 2020

Патоморфология головного мозга при гепатолентикулярной дегенерации (болезни Вильсона–Коновалова)

Т.С. Гулевская, Р.П. Чайковская, П.Л. Ануфриев

ФГБНУ «Научный центр неврологии», Москва, Россия

Введение. *Гепатолентикулярная дегенерация (ГЛД), или болезнь Вильсона–Коновалова, — одно из наиболее тяжелых прогрессирующих наследственных заболеваний нервной системы, ряд вопросов патогенеза и патоморфологии которого являются предметом углубленных исследований.*
Цель исследования *— изучение патоморфологических изменений головного мозга и определение ведущих факторов их патогенеза в секционных случаях ГЛД.*
Материалы и методы. *Проведено патологоанатомическое исследование 15 умерших больных (14–35 лет) с ГЛД. Клинический диагноз во всех случаях был поставлен на основании характерных признаков поражения ЦНС и печени, наличия роговичного кольца Кайзер–Флейшера и типичных биохимических нарушений обмена белков и меди. Использован комплекс гистологических, нейрогистологических и гистохимических методов окраски, включая гистохимическое исследование меди после фиксации срезов мозга в рубеановодородной кислоте.*
Результаты. *Во всех случаях выявлены тяжелые изменения сосудов микроциркуляторного русла мозга, характерные для ангиотоксического компонента ГЛД, с нарушением проницаемости сосудов и развитием персистирующего отека и спонгиоформных изменений ткани мозга. Изменения чаще обнаруживались в области базальных ядер, а также в белом веществе полушарий большого мозга, мозжечке и мосту мозга. В этих же отделах мозга был ярко выражен цитотоксический компонент ГЛД, представленный дегенеративными изменениями астроцитарной глии и нейронов, часто заканчивающимися их гибелью. Наиболее частой формой патологии было появление глии Альцгеймера II типа, представленной «голыми» ядрами, значительно реже — глии Альцгеймера I типа. При гистохимическом исследовании выявлены отложения гранул меди в эндотелиоцитах микрососудов, глии Альцгеймера II типа и нейронах, преимущественно бледного шара и хвостатого ядра.*
Заключение. *В патогенезе поражения мозга при ГЛД большое значение имеет комплекс патогенных факторов: токсическое влияние меди на мозг, повреждение и нарушение проницаемости гематоэнцефалического барьера, тяжелые метаболические нарушения, обусловленные печеночной недостаточностью, гипоксия мозга.*

Ключевые слова: *гепатолентикулярная дегенерация; патоморфология головного мозга; глия Альцгеймера.*

Источник финансирования. Авторы заявляют об отсутствии финансирования при проведении исследования.
Конфликт интересов. Авторы декларируют отсутствие явных и потенциальных конфликтов интересов, связанных с публикацией настоящей статьи.
Адрес для корреспонденции: 125367, Москва, Волоколамское шоссе, д. 80. ФГБНУ НЦН. E-mail: anufriev@neurology.ru. Ануфриев П.Л.

Для цитирования: Гулевская Т.С., Чайковская Р.П., Ануфриев П.Л. Патоморфология головного мозга при гепатолентикулярной дегенерации (болезни Вильсона–Коновалова). *Анналы клинической и экспериментальной неврологии* 2020; 14(2): 50–61.

DOI: 10.25692/ACEN.2020.2.7

Поступила 30.06.2019 / Принята в печать 17.02.2020

Cerebral Pathology in Hepatolenticular Degeneration (Wilson Disease)

Tat'yana S. Gulevskaya, Roxana P. Chaykovskaya, Pavel L. Anufriev

Research Center of Neurology, Moscow, Russia

Introduction. *Hepatolenticular degeneration (HLD), or Wilson disease, is one of the severe progressive hereditary disorders of the nervous system. A number of questions regarding its pathogenesis and pathology are the subject of in-depth research.*
The aim *of the study was to examine cerebral pathology and determine the leading factors in its pathogenesis in the autopsy cases of HLD.*
Materials and methods. *A postmortem study was carried out in 15 deceased patients (14–35 years old) with HLD. In all cases, clinical diagnosis was based on the characteristic signs of CNS and liver damage, presence of the Kayser–Fleischer corneal ring, and specific biochemical abnormalities in copper and protein metabolism. A set of histological, neurohistological, and histochemical staining methods was used, including the histochemical study of copper after the fixation of brain slices in rubeanic acid.*

Results. *In all cases, severe microcirculatory changes were found in the brain, characteristic of the angiotoxic component of HLD, with impaired vessel permeability and the development of persistent edema and spongiform changes in brain tissue. Changes were more often found in the basal nuclei area, as well as in the white matter of the cerebral hemispheres, cerebellum, and pons. The cytotoxic component of HLD was evident in the same regions of the brain, represented by degenerative changes in astrocytes and neurons, often ending in their death. The most frequent form of pathology was the appearance of Alzheimer type II glia with 'naked' nuclei, and much less frequently, Alzheimer type I glia. The histochemical study showed deposits of copper granules in the endothelial cells of microvessels, Alzheimer type II glia, and neurons – predominantly in the globus pallidus and the caudate nucleus.*
Conclusion. *A set of pathogenic factors plays an essential role in the pathogenesis of the brain damage in HLD: the toxic effect of copper on the brain, the damage to and impaired permeability of the blood-brain barrier, severe metabolic disturbances caused by liver failure, and brain hypoxia.*

Keywords: *hepatolenticular degeneration; cerebral pathology; Alzheimer glia.*

Acknowledgments. The study had no sponsorship.
Conflict of interest. The authors declare no apparent or potential conflicts of interest related to the publication of this article.
For correspondence: 125367, Russia, Moscow, Volokolamskoye shosse, 80. Research Center of Neurology. E-mail: anufriev@neurology.ru. Anufriev P.L.

For citation: Gulevskaya T.S., Chaykovskaya R.P., Anufriev P.L. [Cerebral pathology in hepatolenticular degeneration (Wilson disease)]. *Annals of clinical and experimental neurology* 2020; 14(2): 50–61. (In Russ.)

DOI: 10.25692/ACEN.2020.2.7

Received 30.06.2019 / Accepted 17.02.2020

Введение

Гепатолентикулярная дегенерация (ГЛД) — тяжелое прогрессирующее наследственное заболевание, передающееся по аутосомно-рецессивному типу, в основе которого лежит нарушение экскреции меди из организма с избыточным накоплением этого микроэлемента в тканях и мультиорганным поражением, прежде всего печени и базальных ядер мозга [1–7]. История развития представлений о ГЛД, включая вопросы клиники и патоморфологии, тесно связана с именами выдающихся неврологов K. Wilson и Н.В. Коновалова.

K. Wilson в 1912 г. опубликовал работу, в которой впервые представил описание клинической и патологоанатомической картины нового заболевания, характеризовавшегося сочетанным поражением печени и головного мозга, с манифестацией симптомов в молодом возрасте и дальнейшим прогрессированием неврологической симптоматики (ригидности, дисфагии, дизартрии, гиперкинезов) и психических расстройств при отсутствии признаков поражения пирамидных путей. Морфологически в головном мозге определялись двусторонние изменения чечевицеобразных ядер, а в печени во всех случаях — цирроз. Скрупулезное многолетнее изучение клиники и патоморфологии этого заболевания дали возможность Н.В. Коновалову создать подробную оригинальную классификацию болезни, а также показать, что патологические изменения в мозге не ограничиваются чечевицеобразными ядрами, а носят диффузный характер [1, 2]. В связи с этим Н.В. Коновалов считал, что более точно характер процесса отразило бы новое название болезни — гепатоцеребральная дистрофия.

Благодаря успехам современной генетики и биохимии в последние десятилетия XX в. были достигнуты значительные успехи в понимании природы ГЛД. Установлено, что причиной возникновения этого заболевания являются мутации гена ATP7B, который локализован на 13-й хромосоме в локусе 13q14.3 и кодирует медьтранспортирующую АТФазу Р-типа — ATP7B. мРНК АТФазы 7В обнаружена в гепатоцитах и капиллярах мозга. Этот фермент участвует в выведении меди из крови в желчь и из головного мозга в кровь. Именно его недостаток вызывает болезнь Вильсона–Коновалова [4–6]. Ведущим звеном патогенеза является хроническая эндогенная интоксикация медью с избыточным отложением ее в органах-мишенях, среди которых главными являются печень и головной мозг. Именно в них обнаруживаются наиболее выраженные морфологические изменения при ГЛД, определяющие клиническую картину и исход заболевания [2–4, 8, 9]. Накопление меди в печени приводит к некрозу гепатоцитов, воспалению, фиброзу, пролиферации желчных протоков и циррозу [3, 7, 8].

Все изменения в головном мозге при ГЛД разделены Н.В. Коноваловым на ангиотоксические и цитотоксические. Первые выражаются в атонии мелких сосудов и капилляров мозга, изменениях их стенок. В результате возникают стазы, нередко распространяющиеся на большие участки мозга, часты геморрагии из мелких сосудов и периваскулярные отеки с пропитыванием ткани мозга богатой белком жидкостью. Эти нарушения ведут к аноксии и ишемии нервной ткани с последующей ее гибелью, образованием мелких кист на месте организованных очагов некроза и формированием так называемого спонгиозного статуса — одной из характерных морфологических особенностей ГЛД. Цитотоксический компонент заключается в распространенных дистрофических изменениях макроглии и нейронов, часто заканчивающихся их гибелью. Особенно характерно появление патологической глии Альцгеймера (ГА) I и II типов, включая многочисленные переходные к клеткам Альцгеймера формы астроцитов, эволюция которых от нормальных клеток до патологических форм является реакцией на экзогенные вредности. Таким образом, Н.В. Коновалов доказал, что «уродливая» ГА развивается в течение болезни из нормальных астроцитов под влиянием токсических воздействий на ткань мозга, в противовес существовавшим неверным представлениям ряда исследователей о врожденном уродстве в строении глии.

Несмотря на почти 60-летний период, прошедший с момента опубликования Н.В. Коноваловым монографии «Гепато-церебральная дистрофия» [2], в которой им блестяще представлена патоморфологическая картина и патогенез изменений головного мозга при этом заболевании, многие нерешенные и спорные вопросы, касающиеся характера и локализации очаговых и диффузных изменений ткани мозга, остаются предметом углубленных исследований.

Это полностью относится к изучению на новом методическом уровне с использованием современных морфологических и нейровизуализационных методов цитотоксического и ангиотоксического компонентов ГЛД. В литературе опубликовано небольшое число работ, посвященных изучению патоморфологии мозга в секционных случаях ГЛД [3, 9–13], с использованием электронной микроскопии и иммуногистохимии [14–16].

В центре внимания исследователей остается ряд проблем:
- механизм нарушения проницаемости гематоэнцефалического барьера (ГЭБ) и его роль в развитии персистирующего отека, спонгиозного состояния и гибели ткани мозга при ГЛД;
- происхождение и значение ГА I и II типов с позиций современных знаний о функциях астроцитарной глии;
- локализация меди в различных структурах мозга и ее роль в изменениях и гибели нейронов и макроглии при ГЛД;
- соотношение патологии печени и головного мозга при ГЛД.

В литературе последних лет появились отдельные сообщения о случаях этого заболевания со «скрытой» патологией печени, в которых диагноз ГЛД подтвержден молекулярно-генетическим методом и выявлением при МРТ характерных изменений мозга при отсутствии клинических, лабораторных или ультразвуковых признаков поражения печени [7]. Все это свидетельствует о необходимости и актуальности дальнейших патоморфологических исследований при ГЛД с особым акцентом на анализ морфологических изменений головного мозга и печени.

Цель исследования: изучение патоморфологии и определение ведущих факторов патогенеза поражения головного мозга при ГЛД.

Материалы и методы

Патологоанатомическое исследование было произведено у 15 умерших больных ГЛД, которые обследовались в клинике Научного центра неврологии. Возраст больных (8 мужчин и 7 женщин) был от 14 до 35 лет; продолжительность болезни 2–14 лет. Клинический диагноз во всех случаях был поставлен на основании развернутой неврологической картины болезни и характерных для нее признаков поражения ЦНС, печени, наличия роговичного кольца Кайзер–Флейшера и типичных нарушений обмена белков и меди, определяемых биохимически (гиперкупрурия, гипераминоацидурия, гипокупремия, снижение уровня церулоплазмина в сыворотке крови).

Клинические формы ГЛД устанавливались согласно классификации Н.В. Коновалова [2]:
- дрожательно-ригидная ($n = 7$);
- экстрапирамидно-корковая, или пирамидно-гемиплегическая ($n = 4$);
- ригидно-аритмогиперкинетическая, или ранняя ($n = 2$);
- дрожательная ($n = 1$).

Кроме того, у 1 больного 14 лет диагностирована доневрологическая стадия ГЛД с активной фазой течения цирроза печени и развитием острой печеночной недостаточности. В большинстве случаев цирроз печени на протяжении длительного времени протекал клинически латентно, и при обследовании больных отмечалось лишь уменьшение размеров печени на фоне четко выраженной неврологической картины заболевания. Симптомы печеночной недостаточности появлялись в разные сроки от начала заболевания (в том числе на 6–13-м году болезни), нередко сочетались с признаками портальной гипертензии. В 2 случаях клинические признаки недостаточности печени развились остро после нарушения диеты и протекали в виде печеночной комы.

При патологоанатомическом исследовании установлено, что непосредственной причиной смерти у 8 больных явилась хроническая печеночная недостаточность с отчетливыми симптомами портальной гипертензии (асцит, гиперплазия селезенки и расширение вен пищевода и желудка с массивным кровотечением из них), в 1 случае — печеночная недостаточность вследствие острого массивного некроза печени. Непосредственной причиной смерти остальных 6 больных послужили различные состояния, возникшие на фоне хронической печеночной недостаточности: тяжелая пневмония и сердечная недостаточность ($n = 2$), тромбоэмболия ветвей легочной артерии ($n = 1$), резкая кахексия ($n = 1$), кровоизлияние в ствол мозга после операции криосубталамэктомии ($n = 1$). Одна больная погибла от сепсиса, обусловленного гнойным перитонитом, связанным с лапароцентезом, проведенном по поводу асцита.

Во всех случаях производилось макро- и микроскопическое исследование органов, при этом особое внимание уделялось изучению морфологических изменений головного мозга и печени. Применялись окраски гематоксилином и эозином, по ван Гизону, Нисслю, фукселином на эластику по Вейгерту, импрегнация серебром по Снесареву, окраска по Гольдману для выявления жира, по Перльсу на железо, ШИК-реакция на гликоген. Проводилось гистохимическое исследование меди после фиксации срезов в рубеановодородной кислоте.

На вскрытии во всех случаях выявлен характерный для ГЛД макро-микронодулярный цирроз печени, характеризующийся уменьшением ее размеров и массы до 900 г (в норме 1400–1600 г), грубым изменением структуры и уплотнением ткани. Цирроз сочетался со спленомегалией — от умеренной до резко выраженной, когда вес селезенки достигал 1200 г и более, превышая в этих случаях вес резко атрофичной печени с циррозом. Микроскопическое исследование печени позволило установить в большинстве случаев резко выраженный цирроз печени с вовлечением в процесс всей ткани органа. При этом обнаруживались признаки, характерные для активно прогрессирующего процесса, который выражался в появлении множественных различной величины свежих очагов некроза печеночной паренхимы. Установлено, что наиболее постоянными и распространенными изменениями клеток печени при ГЛД являются их жировая дистрофия и внутриядерные включения гликогена. На основании гистохимического исследования меди после фиксации срезов в рубеановодородной кислоте установлено, что гранулы этого металла, выявляемые в гепатоцитах, как правило, находятся в комплексе с липофусцином [8].

Результаты

При макроскопическом исследовании головного мозга наиболее тяжелые изменения выявлены в базальных ядрах в виде спонгиозного состояния, четко выраженного в скорлупе и ограде, в меньшей степени — в бледном шаре и хвостатом ядре. При этом отмечалось уменьшение их размеров

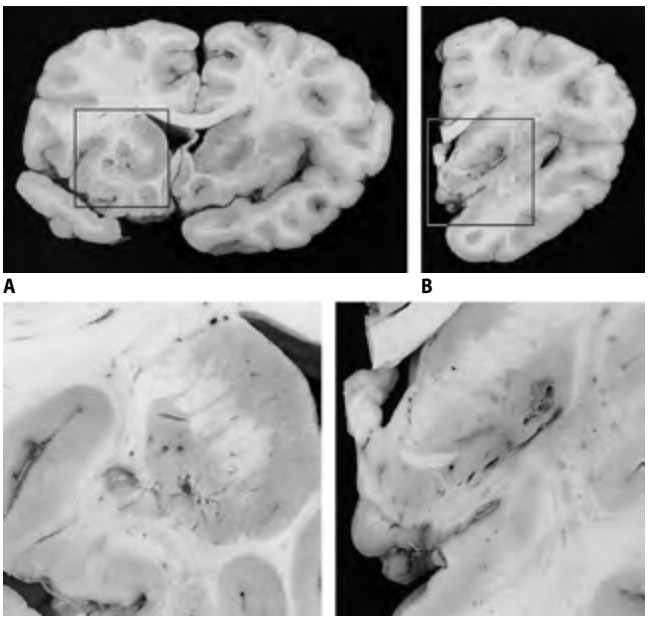

Рис. 1. Очаги деструкции ткани мозга с формированием полостей в скорлупе обоих полушарий головного мозга при ГЛД.
А — кистозные полости в скорлупе левого полушария; В — кистозные полости в скорлупе правого полушария. Макрофото головного мозга на уровне объединения базальных ядер

Fig. 1. Foci of brain tissue destruction with the formation of cavities in the putamen of both cerebral hemispheres in HLD.
A — cystic cavities in the putamen of the left hemisphere; B — cystic cavities in the putamen of the right hemisphere. Image of the brain at the level of the basal nuclei joining together

с обеих сторон, буроватая окраска и наличие в этих образованиях губчатой структуры ткани мозга. В некоторых наблюдениях в латеральных отделах скорлупы обоих полушарий мозга обнаружены крупные сформированные очаги распада ткани с образованием полостей (рис. 1, А, В).

Наряду с поражением базальных ядер иногда выявлялись очаги микрокистозных изменений в белом веществе полушарий большого мозга. При отсутствии макроскопически видимых очаговых изменений имелись полнокровие сосудов мозга и отек мягких мозговых оболочек в сочетании со значительной степенью внутренней гидроцефалии, что является отражением уменьшения массы мозга при ГЛД.

При микроскопическом исследовании выявлено поражение различных областей мозга, заключающееся в определенных изменениях сосудов, нейронов и макроглии, свойственных ГЛД. Они носили наиболее тяжелый, прогрессирующий и распространенный характер в наружных отделах скорлупы чечевицеобразного ядра, хвостатом ядре, наружном членике бледного шара, а также зубчатом ядре мозжечка, глубоких слоях коры и подкоркового белого вещества полушарий большого мозга. При этом в таламусе, ядрах гипоталамической области и базальной части моста мозга также были выявлены диффузные изменения нейронов и макроглии, периваскулярный и перицеллюлярный отек.

Изменения в сосудистой системе мозга захватывали преимущественно мелкие артерии и вены, сосуды микроциркуляторного русла (артериолы, венулы и капилляры). Они были представлены в виде плазматического пропитывания, гиалиноза и фиброза стенок артерий и вен, стазами в капиллярах и венулах, дистоническим состоянием сосудов (рис. 2, А). Наблюдалась атония капиллярной сети и мелких вен, а также набухание эндотелия капилляров и прекапилляров, которое может механически затруднять кровоток. Отражением прогрессирующей гипоксии мозга являлось образование конволютов, пролиферация капилляров вблизи очагов гибели ткани мозга и на отдалении (рис. 2, В). Были найдены признаки перенесенных эпизодов тяжелого нарушения проницаемости сосудов с развитием периваскулярного отека и формированием очагов периваскулярного энцефалолизиса (рис. 2, В). Слияние мелких очажков гибели ткани мозга в различных стадиях развития приводило к формированию более крупных очагов, нередко с полостями, видимыми уже макроскопически, как в наружных отделах скорлупы. В базальных ядрах часто обнаруживались периваскулярно расположенные макрофаги с белковым субстратом в цитоплазме, а также гемосидерофаги, глиоциты и миелиновые оболочки с железосодержащим продуктом, что свидетельствует о перенесенных микрогеморрагиях (см. рис. 2, С). Особое внимание обратили на себя спонгиоформные изменения ткани мозга, наиболее выраженные в бледном шаре и скорлупе (рис. 2, D), но обнаруженные также в белом веществе полушарий большого мозга и мосту мозга.

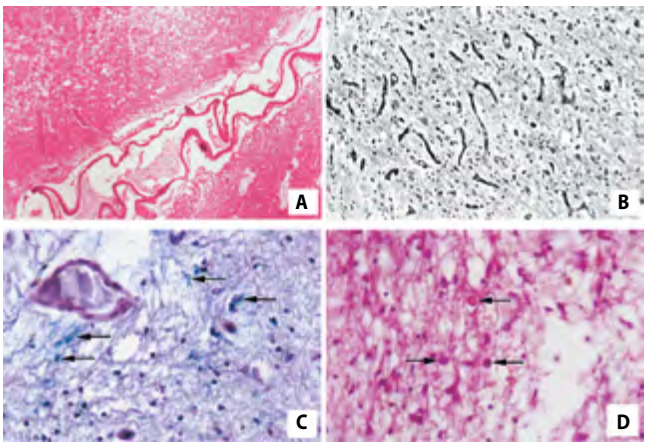

Рис. 2. Изменения сосудов, периваскулярный энцефалолизис и спонгиоформные изменения в скорлупе при ГЛД.
А — дистоническое состояние артерии, имеющей резко истонченную стенку с развитием перегибов и септального стеноза; окраска по ван Гизону, ×40;
В — пролиферация капилляров вблизи очага гибели ткани мозга; импрегнация по Снесареву, ×200;
С — очаг периваскулярного энцефалолизиса на фоне спонгиоформных изменений ткани мозга и отложения железа (стрелки) среди миелиновых волокон и в астроцитах; окраска по Перльсу, ×400;
D — спонгиоформная структура ткани мозга со сформированной микрополостью и аксональными сфероидами (стрелки); окраска гематоксилином и эозином, ×400

Fig. 2. Vascular changes, perivascular encephalolysis, and spongiform changes in the putamen in HLD.
A — dystonic condition of an artery with a severely thinned wall, flexures, and septal stenosis, Van Gieson's stain, ×40;
B — capillary proliferation near the foci of brain tissue death, Snesarev staining, ×200;
C — focus of perivascular encephalolysis on the background of spongiform brain tissue changes and iron deposits (arrows) among myelin fibers and in astrocytes, Perls staining, ×400;
D — the spongiform structure of brain tissue with a formed microcavity and axonal spheroids (arrows), hematoxylin and eosin stain, ×400

Спонгиоформные изменения характеризовались персистирующим отеком ткани мозга с формированием его вакуолизированной и микрокистозной структуры, очаговой

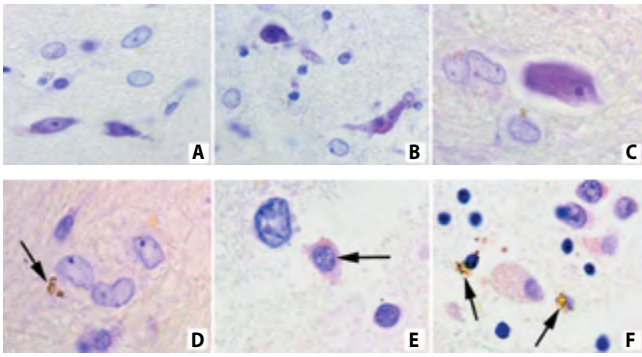

Рис. 3. Изменения ГА I и II типа и нейронов базальных ядер при ГЛД.
A — ГА II типа («голые» ядра) в хвостатом ядре, хроматолиз и сморщивание нейронов;
B — ГА II типа (2 «голых» ядра) в скорлупе, тяжелые изменения нейронов — хроматолиз и вакуолизация цитоплазмы, гиперхроматоз и сморщивание ядра;
C — ГА II типа (3 крупных «голых» ядра овальной формы) вблизи крупного нейрона с изменениями, характерными для аксональной реакции (первичное раздражение Ниссля, ретроградное изменение нейрона);
D — 3 «голых» крупных ядра неправильной (причудливой) формы; около одного из них — скопления зерен меди (стрелка);
E — ГА I типа с отчетливыми контурами цитоплазмы и крупным ядром, богатым хроматином (стрелка);
F — клетка Опальского (форма ГА I типа) — крупная клетка с маленьким сморщенным ядром, смещенным на периферию клетки; рядом астроциты с зернами меди в цитоплазме (стрелки).
A–C — окраска по Нисслю, ×1000; D–F — окраска по Нисслю после фиксации в рубеановодородной кислоте, ×1000

Fig. 3. Alzheimer types I and II glial changes and the basal nuclei neurons in HLD.
A — Alzheimer type II glia ('naked' nuclei) in the caudate nucleus, chromatolysis, and neuronal shrinkage;
B — Alzheimer type II glia ('naked' nuclei) in the putamen, severe neuronal changes with chromatolysis and cytoplasmic vacuolation, hyperchromatosis and nuclear shrinkage;
C — Alzheimer type II glia (3 large 'naked' oval nuclei) near a large neuron with changes typical of an axonal reaction (primary irritation according to Nissl, retrograde neuronal changes);
D — 3 large, irregularly shaped 'naked' nuclei; copper granule clusters (arrow) near one of them;
E — Alzheimer type I glia with distinct cytoplasmic contours and a large nucleus rich in chromatin (arrow);
F — Opalski cell (an Alzheimer type I glial cell) — a large cell with a small, shriveled nucleus displaced to the periphery; astrocytes with copper granules in the cytoplasm (arrows) are located nearby.
A–C — Nissl stain, ×1000; D–F — Nissl stain after fixation in rubeanic acid, ×1000

деструкцией миелина с поглощением продуктов его распада липофагами, набуханием и фрагментацией отдельных аксонов с формированием аксональных сфероидов (см. рис. 2, D). Наиболее тяжелые спонгиоформные изменения обнаруживаются вблизи очагов периваскулярного энцефалолизиса, что указывает на ведущую роль нарушений сосудистой проницаемости в развитии этого феномена.

Наряду с сосудистыми изменениями обнаружены распространенные дегенеративные изменения астроцитарной глии и нейронов. Наиболее постоянной формой патологии было появление ГА II типа. В таких глиоцитах практически полностью отсутствовала цитоплазма, и они определялись в виде так называемых голых ядер — крупных округлых ядер с подчеркнутой ядерной мембраной и низким содержанием хроматина или расположением его в виде 1–2 крупных глыбок (рис. 3, A–C). Кроме того, встречались «голые» ядра неправильной (причудливой) формы (см. рис. 3, D). Как правило, «голые» ядра располагались вблизи крупных нейронов с тяжелыми дистрофическими изменениями (см. рис. 3, A–C). Около них иногда выявлялись зерна меди (см. рис. 3, D). В отличие от ГА II типа в виде «голых» ядер, ГА I типа встречалась значительно реже. Такая глия была представлена крупными астроцитами с отчетливыми контурами цитоплазмы и большими ядрами, богатыми хроматином, или формой Опальского, которая отличается от классического I типа малой величиной или сморщиванием ядра (рис. 3, E, F).

Наиболее характерная локализация ГА II типа — отделы мозга, в которых имелись выраженные нарушения сосудистой проницаемости и разрежения ткани мозга с развитием спонгиоформных изменений (наружные отделы скорлупы чечевицеобразного ядра, хвостатое ядро, наружный членик бледного шара, кора и белое вещество полушарий большого мозга. С меньшей частотой она выявлялась и в других серых образованиях мозга: зубчатых ядрах мозжечка, таламусе, базальной части моста мозга. Следует также отметить, что ГА II типа не выявлялась в участках глубокого распада ткани, где она, по-видимому, тоже погибала. Процесс ее гибели сопровождался клазматодендрозом с распадом отростков астроцитов. Что касается клеток Опальского и ГА I типа, то они в небольшом количестве выявлялись в базальных ядрах, где было много «голых» ядер. Это полностью соответствует результатам исследований других авторов, которые показали более редкую частоту выявления ГА I типа по сравнению с ГА II типа [2, 13].

Наиболее тяжелые дистрофические (дегенеративные) изменения крупных и мелких нейронов, приводящие к их гибели, были обнаружены в скорлупе и ограде, в меньшей степени — в бледном шаре и хвостатом ядре, зубчатом ядре мозжечка, в ряде участков коры полушарий большого мозга и зрительных буграх. Это согласуется с данными других авторов, выявивших максимально выраженные изменения и гибель нейронов скорлупы при патологоанатомическом исследовании случаев с ГЛД [2, 3, 13, 17]. Изменения нейронов носили, как правило, диффузный характер и заключались в хроматолизе различной степени выраженности, «хроническом заболевании» Ниссля, сопровождавшемся уменьшением объема, гиперхроматозом и сморщиванием ядра и цитоплазмы клетки, приобретающей угловатые контуры (см. рис. 3, A, B). Реже наблюдалось «тяжелое заболевание» Ниссля и отечные изменения нейронов. Первое характеризовалось расплавлением цитоплазмы нейрона, что приводило к размытости его контуров и образованию неокрашенных участков, нередко в виде вакуолей, а также изменениями его ядра, которое уменьшалось в размерах и становилось несколько угловатым и резко гиперхромным, с неразличимым ядрышком (см. рис. 3, B). Отечные (гидропические) изменения нейронов выражались в увеличении объема и округлении клеточного тела, хроматолизе с появлением вокруг ядра небольших участков расплавления цитоплазмы и отдельных вакуолей, которые, сливаясь, образовывали светлый ободок. При этом ядро обычно выглядело несколько набухшим.

Одной из форм патологии нейронов, характерных для ГЛД и обнаруженных нами, является накопление в их цитоплазме липофусцина, что приводит к липопигментной дистрофии и гибели клеток. Накопление липофусцина в клетках, в частности при нейродегенеративных заболеваниях и при старении, связывают со снижением уровня окислительно-восстановительных процессов [18, 19], которое, по-видимому, является значимым фактором в патогенезе поражения нейронов и при ГЛД. Еще одной формой патологии

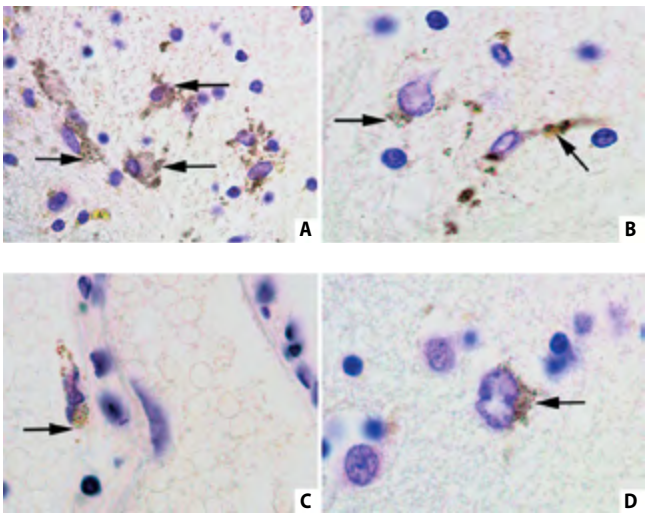

Рис. 4. Медь в сосудах базальных ядер и ГА II типа при ГЛД.
A — медь в цитоплазме эндотелиальных клеток капилляра и в отростках астроцитов (стрелки);
B — гранулы меди в цитоплазме и отростках ГА II типа и в стенке рядом расположенного капилляра (стрелки);
C — гранулы меди в цитоплазме перицита адвентиции венулы (стрелка);
D — гранулы меди в цитоплазме и отростках ГА II типа, представленной крупным «голым» ядром причудливой формы (стрелка).
Окраска по Нисслю после фиксации в рубеановодородной кислоте, ×1000

Fig. 4. Copper in the basal nuclei vessels and Alzheimer type II glia in HLD.
A — copper in the cytoplasm of endothelial capillary cells and in astrocytic processes (arrows);
B — copper granules in the cytoplasm and processes of an Alzheimer type II glial cell and in the wall of a nearby capillary (arrows);
C — copper granules in the cytoplasm of an adventitial pericyte of a venule (arrow);
D — copper granules in the cytoplasm and processes of an Alzheimer type II glial cell, represented by a large, oddly shaped 'naked' nucleus (arrow).
Nissl stain after fixation in rubeanic acid, ×1000

нейрона при ГЦД, выявленной в базальных ядрах и ядрах ствола мозга, явилась аксональная реакция (первичное раздражение Ниссля, ретроградное изменение нейрона). Для нее характерны центральный хроматолиз, смещение к краю цитоплазмы ядра, которое становится подчеркнуто округлым, светлым (см. рис. 3, C). Известно, что аксональная реакция нейронов наблюдается при патологических состояниях, которые сопровождаются повреждениями аксонов, включая их перерыв. В проведенном исследовании первичное раздражение Ниссля обнаруживалось именно в тех участках мозга, где имелись изменения аксонов нервных волокон с их перерывом и формированием аксональных сфероидов.

Поскольку в основе патогенеза ГЛД лежат нарушения обмена меди, одной из важных задач морфологического исследования мозга умерших больных с ГЛД явилось установление локализации меди в различных элементах нервной системы. С помощью реакции с рубеановодородной кислотой выявлено, что при ГЛД медь откладывается в эндотелиоцитах сосудов различных областей мозга, в основном мелких, часто перикапиллярно, а также в астроцитах Альцгеймера II типа и нейронах. Больше всего меди выявлялось в хвостатом ядре и скорлупе, значительно меньше — в бледном шаре и зрительном бугре, что подтверждает ранее полученные данные [9].

Медь выявлялась в виде множественных или единичных скоплений черно-зеленых или черно-синих гранул размером 2–5 мкм. Она определялась в цитоплазме эндотелиальных клеток капилляров, эндотелии и адвентициальных элементах мелких артерий и вен, в большом количестве в глиоцитах Альцгеймера II типа (рис. 4). Гранулы меди занимали иногда целиком тело клетки или как бы инкрустировали отростки, которые становились отчетливо видимыми (см. рис. 4, A, D). В большинстве случаев эти глиоциты или непосредственно прилежали к капиллярам, или располагались недалеко от сосуда (см. рис. 4, A, B).

Полученные данные позволяют предположить, что медь проникает из тока крови сначала в эндотелиальные клетки, а затем в астроциты. С другой стороны, присутствие меди в измененных астроцитах и отсутствие ее в нормальных макроглиальных элементах дают основание предполагать, что наличие меди является одной из причин трансформации нормальных астроцитов в ГА II типа. Это подтверждает положение Н.В. Коновалова, что «альцгеймеровская» глия развивается из макроглии, а не является врожденной дегенеративной формой.

Обсуждение

В работах последних лет, основанных на клинико-морфологических сопоставлениях, как и в исследованных нами секционных случаях ГЛД, полностью подтверждены морфологические феномены, характерные для этого заболевания и отражающие проявления как ангиотоксического, так и цитотоксического его компонентов [3, 10, 11, 13]. Во всех случаях были обнаружены изменения сосудов мозга с нарушением их проницаемости, проникновением в ткань мозга богатой белком жидкости и развитием очагов периваскулярного энцефалолизиса, а также характерного для ГЛД спонгиозного состояния и очагов некроза ткани мозга с формированием кист. Эти изменения, обусловленные гипоксией ткани мозга, обнаруживались в базальных ядрах, зубчатых ядрах мозжечка, коре и белом веществе полушарий большого мозга, таламусе и гипоталамической области, а также в мосту мозга. Таким образом, патологический процесс является весьма распространенным, на что неоднократно указывал Н.В. Коновалов.

Проведенное исследование показало, что наиболее характерным и ярким проявлением цитотоксических изменений в мозге при ГЛД, наряду с дистрофическими изменениями и гибелью нейронов, является появление патологических форм макроглии в виде ГА I и II типа. Появление, а затем гибель этих патологических форм глии обусловлены интоксикационным процессом различной этиологии. Еще классиками нейроморфологии (Шпильмейером, Крейтцфельдтом, Якобом, Леви, Норманом и др.) альцгеймеровские изменения глии были описаны при тяжелых острых и подострых инфекциях и интоксикациях ЦНС. В настоящее время твердо установлено, что ГА, характерная для ГЛД, встречается при ряде энцефалопатий, возникающих вследствие печеночной недостаточности (печеночные энцефалопатии), патогенез которых, в отличие от болезни Вильсона–Коновалова, не связан с нарушением обмена меди [20]. Этот синдром может развиваться при широком круге заболеваний печени, но наиболее часто при алкогольном циррозе. A. Arendt [18] для обозначения наблюдающихся при различных заболеваниях печени патологических форм астроцитов предложил термин «печеночная глия».

В настоящее время основная роль в патогенезе печеночной энцефалопатии отводится токсическому влиянию аммония, в метаболизме которого принимает участие астроцит. При этом начальная гипертрофия астроглии отражает ее высокую метаболическую активность, возможно, связанную с детоксикацией аммония. Это связано с наличием преимущественно в астроцитах глутаминсинтетазы — основного фермента, участвующего в детоксикации отмеченного вещества. Однако, возможно из-за энергетической недостаточности, развиваются дегенеративные изменения глиальных элементов, что может приводить к развитию энцефалопатии. Вместе с тем R. Waggoner и соавт. [21], Victor M. и соавт. [22] отметили сходство изменений при приобретенной гепатоцеребральной дегенерации, в том числе наличие ГА I и II типа, с болезнью Вильсона–Коновалова. Это позволило им предположить, что морфологические изменения в мозге при ГЛД в значительной степени являются вторичными по отношению к патологии печени, а не служат результатом прямого токсического влияния меди на ЦНС. Следует отметить, что в настоящее время именно астроцитам отводится основная роль в поддержании всех аспектов гомеостаза нервной системы. Более того, подчеркивается, что нейроглия представляет собой защитную систему мозга, и в результате недостаточности глиальной функции возникают многие (если не все) неврологические заболевания [23–25]. Это привело к введению в фундаментальную и клиническую неврологию термина «глиопатология» [25].

Вопрос о происхождении ГА является одним из ключевых в патоморфологии ГЛД. Н.В. Коновалов неоднократно подчеркивал, что «уродливая» ГА развивается в течение болезни из нормальных астроцитов под влиянием токсических воздействий крови на мозговую ткань» [2]. При этом наиболее распространенный характер носит ГА II типа, тогда как ГА I типа, или клетки Опальского, встречаются значительно реже, и только тщательное исследование серийных гистологических срезов может дать ответ на вопрос о существовании патологических форм глии. В одном из таких исследований довольно многочисленные клетки Опальского были обнаружены в 2 случаях болезни Вильсона–Коновалова с обширным корково-подкорковым поражением. Эти клетки, наряду с ГА I и II типов, выявлялись на фоне массивного разрушения белого вещества верхних лобных извилин, распространяющегося на глубокие отделы коры с потерей нейронов, макрофагальной реакцией и пролиферацией капилляров [12]. На основании клинико-морфологических сопоставлений некоторые авторы считают, что клетки Опальского характерны для неврологической формы болезни Вильсона–Коновалова, тогда как при чисто печеночной форме они отсутствуют [13]. Существуют различные мнения относительно происхождения клеток Опальского. Полагают, что они могут быть дегенерировавшими нейронами, производными астроцитов или фагоцитами [17].

Важный вклад в изучение происхождения ГА внесли иммуноцитохимические методы исследования [11, 16, 26]. E. Bertrand и соавт. [11] с целью изучения гистогенеза 3 патологических типов глии (ГА I и II типов и формы Опальского) в 9 секционных случаях ГЛД провели реакции с антителами к глиальному фибриллярному кислому белку и металлотионину. На основании анализа морфологических и иммуноцитохимических данных авторы сделали важный вывод о том, что все 3 типа патологической глии — астроцитарного происхождения. В то же время различия иммуногистохимического профиля каждого вида клеток указывают на их принадлежность к разным формам астроцитарной глии. Так, положительная реакция на глиальный фибриллярный кислый белок, выявленная в глиоцитах Альцгеймера I типа и клетках Опальского, сходна с таковой в фибриллярных астроцитах, что указывает на их происхождение из астроглии фибриллярного типа. Отсутствие реакции на глиальный фибриллярный кислый белок и положительная иммунореактивность на металлотионин в ГА II типа, характерная для паттерна, наблюдаемого в протоплазматических астроцитах, свидетельствует о происхождении ГА II типа из протоплазматической астроглии, а также указывает на индуцируемое медью повреждение этих клеток.

Доказана патогенетическая связь цитотоксических изменений мозговых структур при ГЛД с избыточным накоплением в них меди. Так, содержание меди в белом веществе полушарий большого мозга превышает норму в 3–10 раз, в сером веществе — в 4–10 раз, в базальных ядрах, особенно в скорлупе, — в 2–10 раз. На стадии манифестации неврологической симптоматики накопление меди в веществе мозга в 10–15 раз превышает норму [3]. Следует подчеркнуть, что при ГЛД максимально повреждаются те образования головного мозга, которые и в физиологических условиях содержат много меди. Высокое ее содержание в отмеченных структурных образованиях связано с активностью в них медьсодержащих ферментов (тирозиназа, супероксиддисмутаза), участвующих в обмене катехоламинов. Такой морфологический тропизм определяет и основной клинический синдромокомплекс церебральных нарушений.

Установлено, что медь откладывается в цитоплазме эндотелиальных клеток в основном мелких сосудов, а также в астроцитах Альцгеймера II типа и нейронах, преимущественно бледного шара и хвостатого ядра [9]. Подобное распределение гранул меди было выявлено и в нашем исследовании ткани мозга умерших больных с ГЛД. Считается, что ионы меди диффундируют через плазматические мембраны эндотелия, накапливаются в его клетках, нарушая проницаемость сосуда. Тем самым уже на этом этапе создается дефицит кровоснабжения окружающей мозговой ткани. По мере накопления металла медь откладывается в нейроглиальном комплексе. По принципу «эффекта сателлита» вначале страдают астроциты (эквивалентом этого является ГА II типа), а затем и сам «хозяин» — нейрон, что приводит к гипоксии, дистрофическим изменениям и гибели нейронов. Установлено, что комплексы меди со свободными аминокислотами активно проникают через мембраны клеток, в том числе через структурные единицы ГЭБ, повреждая их, накапливаясь вначале в перикапиллярной глии, а затем проникая в нейроны. Ультраструктурные исследования показывают при этом органические изменения стенок капилляров в виде фрагментации базальной пластинки и некроза эндотелиальных клеток, перикапиллярное отложение меди, включая астроциты и нейроны. Блокирование медью сульфгидрильных групп белков с нарушением окислительно-восстановительных процессов и тканевого дыхания в сочетании с нарастающими ангиотоксическими изменениями приводит, в конечном итоге, к гипоксии нервной ткани.

Механизм повреждающего действия меди на нейроны сложен. Наряду с описанным выше ангиотоксическим и гипоксическим эффектами отмечена способность меди в токсических концентрациях проникать в ядра клеток и об-

разовывать комплексы с РНК, что является триггерным механизмом гибели клеток. Подтверждение этому получено в некоторых экспериментальных работах [27]. Выраженный цитотоксический эффект выявлен в культуре ткани мозжечка крысы после инкубации с сыворотками больных ГЛД. Влияние сывороток проявилось в образовании ГА II типа, клеток Опальского, а также некоторых неспецифических изменений глиальных клеток. Наиболее токсичными оказались сыворотки больных с длительностью болезни 1–1,5 года, получавших медьэлиминирующие препараты от 0,5 до 1 года. Некоторые исследователи отмечают, что избыточное отложение меди в головном мозге и низкий уровень церулоплазмина приводят к развитию дисфункции нейротрансмиттеров и нейродегенерации [13, 28].

Полагают, что нейтрализация меди в нейронах и глии осуществляется с помощью лизосом образованием нетоксического комплекса липофусцин + медь [3, 9]. Этот комплекс, вероятно, не вызывает тяжелых изменений и гибель клеток. Избыточные накопления липофусцина в нейронах и глии отмечены как нами, так и в одном из ультраструктурных исследований случаев ГЛД [15].

Наряду с токсическим действием меди заслуживают внимания и другие обменные нарушения с нейроцитотоксическим эффектом, развивающиеся при тяжелом поражении печени у больных с ГЛД. Установлено, что в крови больных с ГЛД накапливается целый спектр токсических метаболитов: билирубин, аммиак, мочевина, антитела к Д-пеницилламину, снижаются антиоксидантные свойства крови на фоне дефицита церулоплазмина и повышения нецерулоплазминовой (свободной) меди сыворотки [29–31]. Вместе с тем вовлечение в патологический процесс таких важных органов ретикулоэндотелиальной системы, как селезенка и печень, повреждение ГЭБ накладывают отпечаток на иммунологический статус пациентов. Угнетается клеточный иммунитет; со стороны гуморального иммунитета имеются признаки активации с повышением уровня сывороточных циркулирующих иммунных комплексов и появлением противомозговых антител. При этом установлена преимущественная направленность противомозговых антител к антигенным компонентам подкорковых структур мозга [32].

Если патология глии и нейронов при ГЛД носят явно интоксикационный характер, то вопрос о формировании спонгиозного статуса и очагов распада ткани всегда являлся дискутабельным. Н.В. Коновалов привел ряд убедительных доказательств роли сосудистого компонента в их возникновении [2]. Он показал, что гибель нервной ткани прежде всего связана с периваскулярным отеком, а отечная жидкость, содержащая белок, пропитывает окружающую ткань, приводя к кислородному голоданию и энцефалолизису. Большое значение в развитии кислородного голодания придавалось атонии капиллярной сети и мелких вен, а также набуханию эндотелия капилляров и прекапилляров, которое может механически затруднять кровоток. Как на признак локальной гипоксии Н.В. Коновалов указывал на пролиферацию капилляров в области очага и на отдалении. Он отмечал также изменения стенок сосудов: отечное состояние мышечного слоя и адвентиции в венах, гиалиноз стенок мелких артерий и вен. В наших наблюдениях имели место все перечисленные сосудистые изменения: острые (стазы, свежие кровоизлияния) и хронические (патология сосудистых стенок, следы перенесенных кровоизлияний и плазморрагий, пролиферация капилляров и формирование сосудистых конволютов) — все это подтверждает роль гипоксического сосудистого фактора в развитии поражения мозга у больных.

Что касается спонгиоформного состояния, то оно, по мнению Н.В. Коновалова, является выражением неравномерной гибели мозгового вещества под влиянием аноксии, наступающей вследствие периваскулярного отека с пропитыванием ткани мозга жидкостью, более или менее богатой белком [2]. При этом «дегенеративные и альцгеймеровские изменения астроцитов приводят к гибели «опорной ткани» мозга, т.е. речь идет о развитии глиогенного спонгиозного состояния ткани ЦНС в результате неполного замещения глией некротизированных структурных элементов мозга.

Глиогенное спонгиозное состояние, или «глиовазальная дистрофия» [18], наблюдается и при некоторых других дисметаболических состояниях, в частности нарушениях баланса электролитов. Как показано в наших исследованиях, аналогичные ГЛД спонгиоформные изменения белого вещества полушарий большого мозга с деструкцией миелиновых волокон на фоне его персистирующего отека характерны и для патологии мозга, развивающейся при артериальной гипертонии и обозначенной нами как «гипертоническая лейкоэнцефалопатия» [33]. В значительной степени согласуются и данные о патогенезе спонгиоформных изменений при гипертонической лейкоэнцефалопатии и ГЛД. В возникновении и прогрессировании этих изменений белого вещества при артериальной гипертонии основная роль принадлежит циркуляторной гипоксии и ишемии в связи с тяжелыми структурными изменениями сосудов микроциркуляторного русла и повышению проницаемости ГЭБ с развитием его персистирующего отека. В условиях циркуляторной гипоксии пролиферация астроцитов явно недостаточна для замещения дефектов белого вещества, образовавшихся в результате деструкции миелина и олигодендроглии, что и приводит к формированию, как и при ГЛД, спонгиозного статуса.

В последние годы в связи с внедрением методов нейровизуализации (компьютерной томографии и магнитно-резонансной томографии) появилась возможность прижизненной диагностики структурных изменений мозга у больных ГЛД, отражающих ангиотоксический и цитотоксический компоненты заболевания. Так, признаками патологии мозга при ГЛД, выявляемыми при компьютерной томографии, являются очаги снижения плотности ткани мозга, локализующиеся в первую очередь в базальных ядрах. Снижение плотности в базальных ядрах определяется некрозом ткани с формированием полостей и отеком [34]. Комплекс этих изменений нередко приводит к уменьшению объема базальных ядер, прежде всего скорлупы, и расширению близко расположенных борозд полушарий большого мозга. МРТ, особенно ее новейшие модификации, являются более информативным методом ранней диагностики структурных изменений мозга при ГЦД, позволяющим выявлять патологию не только базальных ядер, но и других отделов мозга.

Большой интерес представляют данные об особых клинико-морфологических вариантах болезни Вильсона–Коновалова. В первую очередь речь идет о сочетании в одних случаях основных патоморфологических феноменов ГЛД с тяжелой патологией моста мозга, а в других — с поражением белого вещества и коры полушарий большого мозга. Так, K. Jellinger одним из первых отметил у погибших больных

диффузную понтинную дистрофию и центральный понтинный миелинолиз. В последующем подобные наблюдения были описаны другими авторами [13, 35]. Понтинная дистрофия характеризовалась рарефикацией и спонгиозом вещества мозга в основании моста, пролиферацией астроцитарной глии, появлением ГА II типа, набуханием эндотелия капилляров при интактных нейронах и их аксонах. При центральном понтинном миелинолизе в центре моста выявлялся очаг демиелинизации бабочкообразной формы. Микроскопическая картина демиелинизации складывалась из деструкции миелина, наличия липофагов, аксональных сфероидов и аксофагов, утраты олигодендроцитов, гипертрофии и пролиферации астроцитов, появлении ГА I и II типа, лимфоцитарных периваскулярных инфильтратов, а также увеличения ядер эндотелия капилляров в ранней стадии заболевания, некроза и гибели нейронов в развернутой стадии [36]. Подчеркивается, что патогенез этого своеобразного повреждения моста мозга неспецифичен, а вышеописанные изменения могут обнаруживаться не только при ГЛД, но и при циррозах и дистрофии печени другой этиологии, а также при других состояниях, обусловленных токсико-метаболическими нарушениями [37]. Эта патология обычно наблюдается вследствие быстрой коррекции гипонатриемии, при энцефалопатии Вернике и трансплантации печени [13].

В последние годы активно развивается теория, подчеркивающая роль нарушений электролитного баланса в развитии центрального понтинного миелинолиза, особенно в случаях чрезвычайно быстрой коррекции гипонатриемии. Данная патология может развиться при относительной или абсолютной гиперосмолярности и в случаях гипернатриемии в сочетании с гипергликемией и азотемией. В результате этих наблюдений высказано предположение, что заболевание является результатом отека ткани головного мозга вследствие изменения сосудистой проницаемости, вызванного нарушением и несостоятельностью ГЭБ, а не прямого воздействия ионов натрия.

Вопросы о преимущественной демиелинизации в базилярной части моста мозга и ее патогенезе остаются нерешенными. Некоторые авторы объясняют локализацию процесса в мосту повреждающим воздействием отека в той области моста, в которой нейроны располагаются между пучками продольно и поперечно ориентированных миелиновых волокон. В этих областях большое количество олигодендроцитов локализуется перифасцикулярно, в отличие от интерфасцикулярной локализации. Эти олигодендроциты, возможно, особенно чувствительны к «осмотическому стрессу», обусловленному отеком [36]. Подчеркивая роль осмотических нарушений в возникновении центрального понтинного миелиноза, отдельные авторы в качестве синонима применяют термин «осмотический демиелинизирующий синдром», для которого характерны выраженная демиелинизация и макрофагальная инфильтрация с вакуолизацией миелиновых волокон в мосту [37]. Подобные изменения в виде резкой вакуолизации миелина собственных волокон моста были обнаружены нами в ряде наблюдений ГЛД.

В последние годы в литературе увеличилось количество клинико-морфологических наблюдений болезни Вильсона–Коновалова с резко выраженным корково-подкорковым поражением [12, 13, 38]. В этих случаях имелось массивное разрушение некротизированных участков белого вещества преимущественно верхних лобных извилин, при микроскопии которых выявляли сливающиеся фокусы спонгиоформных изменений белого вещества и глубоких слоев коры с формированием очагов кистозного некроза, распространяющихся преимущественно к U-образным волокнам на вершине извилин. В пораженных областях наряду с гибелью миелина определялись утрата аксонов, аксональные сфероиды, уменьшение количества олигодендроцитов и нейронов с лучшей сохранностью их в поверхностных слоях коры. Имелась отчетливая неоваскуляризация глубоких отделов коры и прилежащего белого вещества, характерный для ГЛД астроцитоз с большим количеством ГА I и II типов и клеток Опальского.

Некоторые авторы подчеркивают, что ранее болезнь Вильсона–Коновалова с обширным корково-подкорковым поражением представляла собой редкую форму болезни, при этом большинство сообщений касалось пациентов, не получавших специфической терапии [39–41]. Во всех случаях обнаружены крайне тяжелые и распространенные спонгиоформные и некротические изменения белого вещества, иногда с массивной утратой нейронов в глубоких слоях коры. Топографически наиболее пораженными являлись верхняя и средняя лобные извилины, височные извилины, верхняя теменная долька и затылочная доля вокруг шпорной борозды. Выявленные на аутопсии случаи ГЛД с преимущественным поражением белого вещества были обозначены как «демиелинизирующий тип болезни Вильсона» [42]. В литературе имеются указания на то, что степень поражения белого вещества зависит от длительности течения заболевания [13, 39].

Нейровизуализация, в первую очередь МРТ, внесла большой вклад в изучение этого типа заболевания [43–47]. Среди сообщений о нарушениях МР-сигнала от белого вещества у больных с ГЛД следует отметить работу S. Starosta-Rubinstein с соавт. [45], которые наблюдали эти нарушения со следующей частотой: лобная доля — 50%; височная доля — 21%; затылочная доля — 14%; теменная доля — 7%; лучистый венец — 7% и мультифокально — 67%. Эта работа подтвердила, что резкие и распространенные изменения белого вещества могут встречаться весьма часто. Патогенез преимущественного поражения белого вещества при ГЛД поддерживает нейротоксическую гипотезу, т.к. при «демиелинизирующем типе» этого заболевания имеется отчетливая корреляция между тяжестью неврологических проявлений и содержанием меди в мозге, причем концентрация меди в белом веществе лобных долей выше, чем в скорлупе [12]. В качестве дополнительного каузального фактора может выступать печеночная энцефалопатия при циррозе печени, сопровождающаяся повышением уровня аммония в крови, приводящим к нарушению баланса нейротрансмиттеров и аксональной дегенерации.

Заключение

За более чем полувековой период, прошедший после опубликования Н.В. Коноваловым его выдающегося труда «Гепато-церебральная дистрофия», произошел значительный прогресс в раскрытии этиологии, патогенеза и морфологии этого одного из тяжелейших заболеваний ЦНС. Неоспоримо доказано, что в отсутствие специфической терапии интоксикация эндогенной медью приводит к глубоким морфологическим изменениям во внутренних органах и нервной системе, прогрессированию болезни и летальному исходу, чаще всего в результате развития печеночной комы. Своевременная медегонная терапия значительно улучшает

состояние больных, а применение ее в доклинической стадии полностью предотвращает развитие клинических симптомов. Таким образом, ГЛД — одна из немногих тяжелых наследственных болезней нервной системы, при которых разработана эффективная патогенетическая терапия. При этом ряд исследователей подчеркивает, что на фоне терапии наблюдается значительный патоморфоз болезни, вплоть до полного исчезновения симптоматики при своевременном назначении медьэлиминирующих препаратов, а также хирургическом лечении, включая трансплантацию печени и использование системы изолированных живых ксеногепатоцитов (аппарат «вспомогательная печень») [6, 31].

В этих условиях нельзя переоценить значимость дальнейших патоморфологических и клинико-морфологических исследований головного мозга больных с разными клиническими формами ГЛД с использованием современных морфологических методов, в первую очередь иммуногистохимии и электронной микроскопии. Наиболее перспективными направлениями таких исследований остаются аспекты двух основных компонентов патоморфологии ГЛД, выделенных Н.В. Коноваловым, — цитотоксического и ангиотоксического. Среди этих аспектов можно выделить следующие:

- происхождение и иммуноморфология патологических форм астроцитарной глии;
- патологические изменения нейронов и их преимущественная локализация;
- морфология и патогенез спонгиоформных изменений, демиелинизации подкоркового белого вещества и центрального понтинного миелинолиза;
- изучение изменений сосудов микроциркуляторного русла, на уровне которого осуществляются метаболические процессы в ткани мозга, а также нарушений проницаемости ГЭБ, что приводит к развитию персистирующего отека ткани мозга при ГЛД.

Указанные проблемы еще более актуализировались в последние годы в связи с развитием методов нейровизуализации, позволяющих обнаруживать мельчайшие структурные изменения мозга при различных заболеваниях ЦНС, включая ГЛД, в том числе на доклинической стадии заболевания.

Список литературы

1. Коновалов Н.В. Гепато-лентикулярная дегенерация (псевдосклероз, болезнь Вильсона). Печень и мозг. М., 1948. 483 с.
2. Коновалов Н.В. Гепато-церебральная дистрофия. М., 1960. 556 с.
3. Лекарь П.Г., Макарова В.А. Гепатоцеребральная дистрофия. Л., 1984. 206 с.
4. Иванова-Смоленская И.А. Гепатолентикулярная дегенерация (болезнь Вильсона-Коновалова). В кн.: Шток В.Н., Иванова-Смоленская И.А., Левин О.С. (ред.). *Экстрапирамидные расстройства. Руководство по диагностике и лечению*. М., 2002: 495–502.
5. Иллариошкин С.Н., Иванова-Смоленская И.А. Гепатолентикулярная дегенерация (болезнь Вильсона). В кн.: *Дрожательные гиперкинезы. Руководство для врачей*. М., 2011: 129–135.
6. Федеральные клинические рекомендации по диагностике и лечению болезни Вильсона-Коновалова (гепатолентикулярная дегенерация). М., 2015. 61 с.
7. Вялова Н.В., Долока Д.С., Проскокова Т.С., Хелимский А.М. Случай гепатолентикулярной дегенерации со «скрытой» патологией печени. *Анналы клинической и экспериментальной неврологии* 2017; 2: 68–71. DOI: 0.18454/ACEN.2017.2.10.
8. Левина Г.Я. О некоторых морфологических особенностях цирроза печени при гепатоцеребральной дистрофии (гистохимическое и электронно-микроскопическое исследования). *Архив патологии* 1967; 29(7): 46–52. PMID: 5603379.
9. Левина Г.Я. О локализации меди в головном мозгу при гепато-церебральной дегенерации. *Журнал невропатологии и психиатрии* 1967; 67(7): 990–993. PMID: 4175278
10. Стариков А.С., Образцова Р.Г. Патогистологическая характеристика гепатоцеребральной дистрофии (болезни Вильсона–Коновалова). *Журнал невропатологии и психиатрии* 1981; 81(11): 1612–1616. PMID: 7324660.
11. Bertrand E., Lewandowska E., Szpak G. et al. Neuropathological analysis of pathological forms of astroglia in Wilson's disease. *Folia Neuropathol* 2001; 39(2): 73–79. PMID: 11680638.
12. Mikol J., Vital C., Wassef M. et al. Extensive cortico-subcortical lesions in Wilson's disease: clinico-pathological study of two cases. *Acta Neuropathol* 2005; 110(5): 451–458. DOI: 10.1007/s00401-005-1061-1. PMID: 16195917.
13. Meenakshi-Sundaram S., Mahadevan A., Taly A. et al. Wilson's disease: a clinico-neuropathological autopsy study. *J Clin Neurosci* 2008; 15(4): 409–417. DOI: 10.1016/j.jocn.2006.07.017. PMID: 18242093.
14. Anzil A., Herrlinger H., Blinzinger K., Heldrich A. Ultrastructure of brain and nerve biopsy tissue in Wilson disease. *Arch Neurol (Chic)* 1974; 31(2): 94–100. PMID: 4834970.
15. Ohta K., Okamoto J., Honda O. Electron microscopic observations on the cerebrum of a case of Wilson's disease. *Psychiat Neurol Jap* 1969; 71(4): 385–406.
16. Ma K., Ye Z., Fang J., Wu J. Glial Fibrillary Acidic protein immunohistochemical study of Alzheimer I and II astrogliosis in Wilson's disease. *Acta Neuropathol (Berl)* 1986; 70: 17–21.
17. Becker L., Prior T., Yates A. Wilson's Disease. In: Davis R., Robertson D. (ed.). *Textbook of Neuropathology*. 3rd ed. Baltimore, 1997: 490–491.
18. Arendt A. Taschenbuch der klinischen Neuropathologie. Jena, 1980. 294 p.

References

1. Konovalov N.V. *Gepato-lentikulyarnaya degeneratsiya (psevdoskleroz, bolezn' Vil'sona). Pechen' i mozg* [*Hepato-lenticular degeneration (pseudosclerosis, Wilson's disease). Liver and brain*]. Moscow, 1948. 483 p. (In Russ.)
2. Konovalov N.V. *Gepato-tserebral'naya distrofiya* [*Hepato-cerebral dystrophy*]. Moscow, 1960. 556 p. (In Russ.)
3. Lekar' P.G., Makarova V.A. *Gepatotserebral'naya distrofiya* [*Hepatocerebral dystrophy*]. Leningrad, 1984. 206 p. (In Russ.)
4. Ivanova-Smolenskaya I.A. [Hepatolenticular degeneration (Wilson–Konovalov disease)]. In: Shtok V.N., Ivanova-Smolenskaya I.A., Levin O.S. (eds.). *Ekstrapiramidnyye rasstroystva. Rukovodstvo po diagnostike i lecheniyu* [*Extrapyramidal disorders. Guidelines for diagnosis and treatment*]. Moscow, 2002: 495–502. (In Russ.)
5. Illarioshkin S.N., Ivanova-Smolenskaya I.A. [Hepatolenticular degeneration (Wilson's disease)]. In: *Drozhatel'nyye giperkinezy. Rukovodstvo dlya vrachey* [*Shivering hyperkinesis. A guide for doctors*]. Moscow, 2011: 129–135. (In Russ.)
6. Federal'nyye klinicheskiye rekomendatsii po diagnostike i lecheniyu bolezni Wil'sona–Konovalova (gepatolentikulyarnaya degeneratsiya) [Federal clinical guidelines for the diagnosis and treatment of Wilson–Konovalov disease (hepatolenticular degeneration)]. Moscow, 2015. 61 p. (In Russ.)
7. Vyalova N.V., Doloka D.S., Proskokova T.S., Khelimskiy A.M. [The case of hepatolenticular degeneration with "hidden" liver pathology]. *Annals of Clinical and Experimental Neurology* 2017; 11(2): 68–71. DOI: 0.18454/ACEN.2017.2.10. (In Russ.)
8. Levina G.Ia. [On some morphological features of cirrhosis in hepatocerebral dystrophy (histochemical and electron microscopic studies)]. *Arkh Patol* 1967; 29(7): 46–52. PMID: 5603379. (In Russ.)
9. Levina G.Ia. [On the localization of copper in the brain in hepato-cerebral degeneration]. *Zh Nevropatol Psikhiatr Im S S Korsakova* 1967; 67: 990–993. PMID: 4175278. (In Russ.).
10. Starikov A.S., Obraztsova R.G. [Pathohistological characteristics of hepatocerebral dystrophy (Wilson-Konovalov disease)]. *Zh Nevropatol Psikhiatr Im S S Korsakova* 1981; 81: 1612–1616. PMID: 7324660. (In Russ.)
11. Bertrand E., Lewandowska E., Szpak G. et al. Neuropathological analysis of pathological forms of astroglia in Wilson's disease. *Folia Neuropathol* 2001; 39(2): 73–79. PMID: 11680638.
12. Mikol J., Vital C., Wassef M. et al. Extensive cortico-subcortical lesions in Wilson's disease: clinico-pathological study of two cases. *Acta Neuropathol* 2005; 110(5): 451–458. DOI: 10.1007/s00401-005-1061-1. PMID: 16195917.
13. Meenakshi-Sundaram S., Mahadevan A., Taly A. et al. Wilson's disease: a clinico-neuropathological autopsy study. *J Clin Neurosci* 2008; 15(4): 409–417. DOI: 10.1016/j.jocn.2006.07.017. PMID: 18242093.
14. Anzil A., Herrlinger H., Blinzinger K., Heldrich A. Ultrastructure of brain and nerve biopsy tissue in Wilson disease. *Arch Neurol (Chic)* 1974; 31(2): 94–100. PMID: 4834970.
15. Ohta K., Okamoto J., Honda O. Electron microscopic observations on the cerebrum of a case of Wilson's disease. *Psychiat Neurol Jap* 1969; 71(4): 385–406.
16. Ma K., Ye Z., Fang J., Wu J. Glial Fibrillary Acidic protein immunohistochemical study of Alzheimer I and II astrogliosis in Wilson's disease. *Acta Neuropathol (Berl)* 1986; 70: 17–21.
17. Becker L., Prior T., Yates A. Wilson's Disease. In: Davis R., Robertson D. (ed.). *Textbook of Neuropathology*. 3rd ed. Baltimore, 1997: 490–491.
18. Arendt A. Taschenbuch der klinischen Neuropathologie. Jena, 1980. 294 p.

19. Spielmeyer W. Die histopathologishe zusammengehorigkeit der Wilsonschen krankheit und der pseudosklerose. *Zschr Neur* 1920; 57: 312–351.
20. Norenberg M., Bruce-Gregorios J. Hepatic Encephalopathy. In: Davis R., Robertson D. (ed.). *Textbook of Neuropathology.* 3rd ed. Baltimore, 1997: 579–584.
21. Waggoner R., Malamud N. Wilson's disease in the light of cerebral changes following ordinary acquired liver disorders. *J Nerv Ment Dis* 1942; 96: 410–435.
22. Victor M., Adams R., Cole M. The acquired (non-Wilsonian) type of chronic hepatocerebral degeneration. *Medicine (Baltimore)* 1965; 44(5): 345–396. DOI: 10.1097/00005792-196509000-00001. PMID: 5318075.
23. Завалишин И.А., Захарова М.Н. Астроглия в клинической неврологии. *Врач* 1994; 2: 28–30.
24. Горяйнов С.А., Процкий С.В., Охотин В.Е. и др. О роли астроглии в головном мозге в норме и патологии. *Анналы клинической и экспериментальной неврологии* 2013; 7(1): 45–51.
25. Verkhratsky A., Parpura V. Recent advances in (patho)physiology of astroglia. *Acta Pharmacol Sin* 2010; 31(9): 1044–1054. DOI: 10.1038/aps.2010.108. PMID: 20694024.
26. Kimura T., Budka H. Glial fibrillary acidic protein and S-100 protein in human hepatic encephalopathy: immunocytochemical demonstration of dissociation of two glia-associated proteins. *Acta Neuropathol (Berl)* 1986; 70(1): 17–21. DOI: 10.1007/BF00689509. PMID: 3727931.
27. Ганнушкина И.В., Сухорукова Л.И., Моссаковский М.Я., Вайнраудер Х. Особенности влияния сывороток больных гепатоцеребральной дистрофией на нервную ткань *in vivo* и *in vitro*. *Журнал невропатологии и психиатрии* 1986; 86(12); 1767–1769. PMID: 3825361.
28. Floris G., Medda R., Padiglia A., Musci G. The pathophysiological significance of ceruloplasmin. A possible therapeutic approach. *Biochem Pharmacol* 2000; 60(12): 1735–1741. DOI: 10.1016/s0006-2952(00)00399-3. PMID: 11108788.
29. Бархатова В.П. Нейротрансмиттеры и экстрапирамидная патология. М., 1988. 176 с.
30. Иванова-Смоленская И.А., Мжельская Т.И. Изменения внутренних органов в преневрологической стадии гепатоцеребральной дистрофии. *Терапевтический архив* 1990; 10: 79–84.
31. Полещук В.В. Комплексное лечение гепатоцеребральной дистрофии с использованием аппарата «вспомогательная печень»: дис. ... канд. мед. наук. М., 1992.
32. Ганнушкина И.В., Жирнова И.Г., Члонковска А. и др. Клинико-иммунологические сопоставления и некоторые особенности рецепторов лимфоцитов при гепатоцеребральной дистрофии. *Журнал невропатологии и психиатрии* 1990; 3: 49–52.
33. Гулевская Т.С., Моргунов В.А. Патологическая анатомия нарушений мозгового кровообращения при атеросклерозе и артериальной гипертонии. М., 2009. 295 с.
34. Вавилов С.Б., Левина Г.Я. Гепато-церебральная дистрофия (болезнь Вильсона-Коновалова). В кн.: Верещагин Н.В., Брагина Л.К., Вавилов С.Б., Левина Г.Я. *Компьютерная томография мозга*. М., 1986: 166–173.
35. Kizkin S., Sarac K., Ozisik H. Ozcan C. Central pontine myelinolysis: MR spectroscopy findings. *Magn Reson Imaging* 2004; 22: 117–121. DOI: 10.1016/j.mri.2003.08.004. PMID: 14994719.
36. Schochet S., Nelson J. Central pontine myelinolysis. In: Davis R., Robertson D. (ed.). *Textbook of Neuropathology.* 3rd ed. Baltimore, 1997: 518–519.
37. Kleinschmidt-DeMasters B., Filley C., Rojiani A. Overlapping features of extrapontine myelinolysis and acquired chronic (non-Wilsonian) hepatocerebral degeneration. *Acta Neuropathol* 2006; 112: 605–616. DOI: 10.1007/s00401-006-0112-6. PMID: 16871403.
38. Shetty A., Kashikar R., Nagral A., Wadia M. Cortical cystic necrosis in Wilson disease. *JAMA Neurol* 2016; 73: 350–351. DOI: 10.1001/jamaneurol.2015.3595. PMID: 26810374.
39. Schulman S., Barbeau A. Wilson's disease: a case with almost total loss of white matter. *J Neuropathol Exp Neurol* 1963; 22: 105–119. PMID: 13987179.
40. Ishino H., Mii T., Hayashi Y. et al. A case of Wilson's disease with enormous cavity formation of cerebral white matter. *Neurology* 1972; 22: 905–909. DOI: 10.1212/wnl.22.9.905. PMID: 4673375.
41. Shimoji A., Miyakawa T., Watanabe K. et al. Wilson's disease with extensive degeneration of cerebral white matter and cortex. *Jpn J Psychiatry Neurol* 1987; 41: 709–717. PMID: 3453418.
42. Miyakawa T., Murayama E. An autopsy case of demyelinating type of Wilson's disease. *Acta Neuropath (Berl)* 1976; 35: 235–241. PMID: 941680.
43. Lauler G., Pennock J., Steiner R. et al. Nuclear magnetic resonance (NMR) imaging in Wilson disease. *J Comput Assist Tomogr* 1983; 7: 1–8.
44. Aisen A., Martel W., Gabrielsen T. et al. Wilson's disease of the brain: MR imaging. *Radiology* 1985; 157: 137–141. DOI: 10.1148/radiology.157.1.4034959. PMID: 4034959.
45. Starosta-Rubinstein S., Young A.B., Kluin K. et al. Clinical assessment of 31 patients with Wilson's disease. Corralations with structural changes on magnetic resonance imaging. *Arch Neurol* 1987; 44: 365–370. PMID: 3827691.
46. Chu N.S. Clinical, CT and evoked potential manifestations in Wilson's disease with cerebral white matter involvement. *Clin Neurol Neurosurg* 1989; 91: 45–51. PMID: 2538281.
47. Yoshii F., Takahashi W, Shinohara Y. A Wilson's disease patient with prominent cerebral white matter lesions: five-year follow-up by MRI. *Eur Neurol* 1996; 36: 392–393. DOI: 10.1159/000117300. PMID: 8954310.

19. Spielmeyer W. Die histopathologishe zusammengehorigkeit der Wilsonschen krankheit und der pseudosklerose. *Zschr Neur* 1920; 57: 312–351.
20. Norenberg M., Bruce-Gregorios J. Hepatic Encephalopathy. In: Davis R., Robertson D. (ed.). *Textbook of Neuropathology.* 3rd ed. Baltimore, 1997: 579–584.
21. Waggoner R., Malamud N. Wilson's disease in the light of cerebral changes following ordinary acquired liver disorders. *J Nerv Ment Dis* 1942; 96: 410–435.
22. Victor M., Adams R., Cole M. The acquired (non-Wilsonian) type of chronic hepatocerebral degeneration. *Medicine (Baltimore)* 1965; 44(5): 345–396. DOI: 10.1097/00005792-196509000-00001. PMID: 5318075.
23. Zavalishin I.A., Zakharova M.N. [Astroglia in clinical neurology]. *Vrach* 1994; (2): 28–30. (In Russ.)
24. Goryaynov S.A., Protskiy S.V., Okhotin V.E. [On the role of astroglia in the brain in health and disease]. *Annals of Clinical and Experimental Neurology* 2013; 7(1): 45–51. (In Russ.)
25. Verkhratsky A., Parpura V. Recent advances in (patho)physiology of astroglia. *Acta Pharmacol Sin* 2010; 31(9): 1044–1054. DOI: 10.1038/aps.2010.108. PMID: 20694024.
26. Kimura T., Budka H. Glial fibrillary acidic protein and S-100 protein in human hepatic encephalopathy: immunocytochemical demonstration of dissociation of two glia-associated proteins. *Acta Neuropathol (Berl)* 1986; 70(1): 17–21. DOI: 10.1007/BF00689509. PMID: 3727931.
27. Gannushkina I.V., Sukhorukova L.I., Mossakovskiy M.Ya., Vaynrauder Kh. [Features of the influence of sera of patients with hepatocerebral dystrophy on nervous tissue *in vivo* and *in vitro*]. *Zh Nevropatol Psikhiatr Im S S Korsakova* 1986; 86(12); 1767–1769. PMID: 3825361. (In Russ.)
28. Floris G., Medda R., Padiglia A., Musci G. The pathophysiological significance of ceruloplasmin. A possible therapeutic approach. *Biochem Pharmacol* 2000; 60(12): 1735–1741. DOI: 10.1016/s0006-2952(00)00399-3. PMID: 11108788.
29. Barkhatova V.P. [*Neurotransmitters and extrapyramidal pathology*]. Moscow, 1988. 176 p. (In Russ.)
30. Ivanova-Smolenskaya I.A., Mzhel'skaya T.I. [Changes in the internal organs in the preneurological stage of hepatocerebral dystrophy]. *Terapevticheskiy arkhiv* 1990; 10: 79–84. (In Russ.)
31. Poleshchuk V.V. [Comprehensive treatment of hepatocerebral dystrophy using the "auxiliary liver" apparatus: diss. Cand. med. sci.]. Moscow, 1992. (in Russ.)
32. Gannushkina I.V., Zhirnova I.G., Chlonkovska A. [Clinical and immunological comparisons and some features of lymphocyte receptors in hepatocerebral dystrophy] *Zh Nevropatol Psikhiatr Im S S Korsakova* 1990; 3: 49–52. PMID: 2163169. (In Russ.)
33. Gulevskaya T.S., Morgunov V.A. [*Pathological anatomy of cerebral circulatory disorders in atherosclerosis and arterial hypertension*]. Moscow, 2009. 295 p. (In Russ.)
34. Vavilov S.B., Levina G.Ia. [Hepato-cerebral dystrophy (Wilson-Konovalov disease)]. In: Vereshchagin N.V., Bragina L.K., Vavilov S.B., Levina G.Ia. [*Computed tomography of the brain*]. Moscow, 1986: 166–173. (In Russ.)
35. Kizkin S., Sarac K., Ozisik H. Ozcan C. Central pontine myelinolysis: MR spectroscopy findings. *Magn Reson Imaging* 2004; 22: 117–121. DOI: 10.1016/j.mri.2003.08.004. PMID: 14994719.
36. Schochet S., Nelson J. Central pontine myelinolysis. In: Davis R., Robertson D. (ed.). *Textbook of Neuropathology.* 3rd ed. Baltimore, 1997: 518–519.
37. Kleinschmidt-DeMasters B., Filley C., Rojiani A. Overlapping features of extrapontine myelinolysis and acquired chronic (non-Wilsonian) hepatocerebral degeneration. *Acta Neuropathol* 2006; 112: 605–616. DOI: 10.1007/s00401-006-0112-6. PMID: 16871403.
38. Shetty A., Kashikar R., Nagral A., Wadia M. Cortical cystic necrosis in Wilson disease. *JAMA Neurol* 2016; 73: 350–351. DOI: 10.1001/jamaneurol.2015.3595. PMID: 26810374.
39. Schulman S., Barbeau A. Wilson's disease: a case with almost total loss of white matter. *J Neuropathol Exp Neurol* 1963; 22: 105–119. PMID: 13987179.
40. Ishino H., Mii T., Hayashi Y. et al. A case of Wilson's disease with enormous cavity formation of cerebral white matter. *Neurology* 1972; 22: 905–909. DOI: 10.1212/wnl.22.9.905. PMID: 4673375.
41. Shimoji A., Miyakawa T., Watanabe K. et al. Wilson's disease with extensive degeneration of cerebral white matter and cortex. *Jpn J Psychiatry Neurol* 1987; 41: 709–717. PMID: 3453418.
42. Miyakawa T., Murayama E. An autopsy case of demyelinating type of Wilson's disease. *Acta Neuropath (Berl)* 1976; 35: 235–241. PMID: 941680.
43. Lauler G., Pennock J., Steiner R. et al. Nuclear magnetic resonance (NMR) imaging in Wilson disease. *J Comput Assist Tomogr* 1983; 7: 1–8.
44. Aisen A., Martel W., Gabrielsen T. et al. Wilson's disease of the brain: MR imaging. *Radiology* 1985; 157: 137–141. DOI: 10.1148/radiology.157.1.4034959. PMID: 4034959.
45. Starosta-Rubinstein S., Young A.B., Kluin K. et al. Clinical assessment of 31 patients with Wilson's disease. Corralations with structural changes on magnetic resonance imaging. *Arch Neurol* 1987; 44: 365–370. PMID: 3827691.
46. Chu N.S. Clinical, CT and evoked potential manifestations in Wilson's disease with cerebral white matter involvement. *Clin Neurol Neurosurg* 1989; 91: 45–51. PMID: 2538281.
47. Yoshii F., Takahashi W, Shinohara Y. A Wilson's disease patient with prominent cerebral white matter lesions: five-year follow-up by MRI. *Eur Neurol* 1996; 36: 392–393. DOI: 10.1159/000117300. PMID: 8954310.

Информация об авторах

Гулевская Татьяна Сергеевна — д.м.н., проф., г.н.с. лаб. патологической анатомии ФГБНУ НЦН, Москва, Россия
Чайковская Роксана Петровна — врач-патологоанатом ФГБНУ НЦН, Москва, Россия
Ануфриев Павел Лазаревич — к.м.н., с.н.с. лаб. патологической анатомии ФГБНУ НЦН, Москва, Россия

Information about the authors

Tat'yana S. Gulevskaya, D. Sci. (Med.), Prof., main researcher, Laboratory of pathology, Research Center of Neurology, Moscow, Russia
Roxana P. Chaykovskay, pathologist, Research Center of Neurology, Moscow, Russia
Pavel L. Anufriev, PhD (Med.), senior researcher, Laboratory of pathology, Research Center of Neurology, Moscow, Russia

© Коллектив авторов, 2020

Неврологические аспекты COVID-19

М.М. Танашян, П.И. Кузнецова, А.А. Раскуражев

ФГБНУ «Научный центр неврологии», Москва, Россия

Пандемия коронавирусной инфекции является одним из наиболее значимых вызовов современному здравоохранению, в решении которого задействованы все медицинские специальности. Настоящий обзор посвящен неврологическим проявлениям COVID-19 — до сих пор четко не описанной проблеме. По данным L. Mao с соавт. (2020), неврологические симптомы могут встречаться у более чем трети пациентов с COVID-19, причем разделены они на 3 категории: симптоматика со стороны центральной нервной системы (головокружение, головная боль, нарушение сознания, острая цереброваскулярная патология, атаксия и судорожные приступы) — у 24,8% пациентов, периферической нервной системы (нарушение вкуса, обоняния, зрения, а также нейропатический болевой синдром) — у 8,9%, поражение скелетных мышц (миалгии, ассоциированные с повышением уровня креатинфосфокиназы) — у 10,7%. Частота развития цереброваскулярной патологии в проанализированных Y. Li и соавт. (2020) 221 случаях с COVID-19 составила 5,9%, причем в подавляющем большинстве случаев она представлена ишемическим инсультом и ассоциирована с более тяжелым течением. T. Oxley с соавт. (2020) опубликовали клинические данные 5 пациентов младше 50 лет, перенесших в результате COVID-19 ишемический инсульт в бассейне крупных церебральных артерий. Показано, что одним из вариантов течения COVID-19 является развитие менингоэнцефалита — в обзоре приводится описание нескольких доступных клинических случаев. На основании ряда источников обобщены данные о клинической картине и течении синдрома Гийена–Барре у пациентов, инфицированных SARS-CoV-2. Помимо этого, COVID-19 может приводить к декомпенсации сопутствующих соматических и/или неврологических заболеваний, ухудшая течение и прогноз заболевания.

Ключевые слова: *неврологические симптомы; COVID-19; инсульт; менингоэнцефалит; синдром Гийена–Барре.*

Источник финансирования. Авторы заявляют об отсутствии финансирования при проведении исследования.
Конфликт интересов. Авторы декларируют отсутствие явных и потенциальных конфликтов интересов, связанных с публикацией настоящей статьи.
Адрес для корреспонденции: 125367, Москва, Волоколамское шоссе, д. 80. ФГБНУ НЦН. E-mail: rasckey@live.com. Раскуражев А.А.

Для цитирования: Танашян М.М., Кузнецова П.И., Раскуражев А.А. Неврологические аспекты COVID-19. *Анналы клинической и экспериментальной неврологии* 2020; 14(2): 62–69.

DOI: 10.25692/ACEN.2020.2.8

Поступила 29.04.2020 / Доработана 17.06.2020 / Принята в печать 07.05.2020

Neurological aspects of COVID-19

Marine M. Tanashyan, Polina I. Kuznetsova, Anton A. Raskurazhev

Research Center of Neurology, Moscow, Russia

The novel coronavirus pandemic presents one of the most significant challenges to modern healthcare, which involves all medical specialties. The current review encompasses the neurologic manifestations of COVID-19 — a yet to be defined problem. L. Mao et al. (2020) have found a third of COVID-19 patients to exhibit neurological symptoms the latter divided into three categories: central nervous system involvement (vertigo, headache, altered consciousness, acute cerebrovascular pathology, ataxia, and seizures) in 24.8% of patients, peripheral nervous system involvement (smell and taste disorders, neuropathy) — 8.9%, and muscle pathology (muscle pain, associated with creatine kinase increase) — 10,7%. Cerebrovascular pathology in 221 patients, described by Y. Li et al. (2020) occurred in 5.9% of cases — the majority was comprised by ischemic stroke, and as a whole it was associated with a more severe disease course. T. Oxley et al. (2020) described 5 patients (less than 50 years of age) with a large-vessel stroke occurring as a result of COVID-19. It has been shown that meningoencephalitis may be linked to COVID-19 — this review addresses several described cases. A case series of Guillain—Barré syndrome n patients with SARS-CoV-2 infection is also described. Apart from that, it is well established that COVID-19 may lead to deterioration of concurrent somatic and (or) neurological diseases, worsening the prognosis.

Keywords: *neurological symptoms; COVID-19; stroke; meningoencephalitis; Guillain–Barré syndrome.*

Acknowledgments. The study had no sponsorship.
Conflict of interest. The authors declare no apparent or potential conflicts of interest related to the publication of this article.
For correspondence: 125367, Russia, Moscow, Volokolamskoye shosse, 80. Research Center of Neurology. E-mail: rasckey@live.com. Bakulin I.S.

For citation: Tanashyan M.M., Kuznetsova P.I., Raskurazhev A.A. [Neurological aspects of COVID-19]. *Annals of clinical and experimental neurology* 2020; 14(2): 62–69. (In Russ.)

DOI: 10.25692/ACEN.2020.2.8

Received 29.04.2020 / Revised 17.06.2020 / Accepted 07.05.2020

Введение

Реалии последних месяцев пандемии коронавируса заставили по-новому оценить особенности неврологической патологии, степень выявляемости новых и декомпенсации имеющихся заболеваний, когда данная коморбидность становится резко угрожающей здоровью, в том числе приводящей к трагическим исходам.

Коронавирус представляет собой значимый патогенетический агент, в первую очередь поражающий дыхательные пути. Четыре эндемичных человеческих штамма коронавируса: HCoV-229E, HCoV-NL63 (так называемый альфа-CoV), HCoV OC43 и HCoV-HKU1 (бета-CoV) являются (в числе других) возбудителями обычной «простуды» [1]. С начала нового тысячелетия описаны два новых штамма коронавируса — SARS-CoV (severe acute respiratory syndrome) в 2003 г. и MERS-CoV (Middle-East respiratory syndrome) в 2013 г. В конце 2019 г. ВОЗ сообщила о новом коронавирусе (SARS-CoV-2) у пациентов с пневмонией в г. Ухань (КНР). С марта 2020 г. ВОЗ присвоила новому заболеванию, вызываемому SARS-CoV-2 — COVID-19 (Coronavirus Disease), статус «пандемии» [2]. На 16.06.2020 в мире зарегистрировано 8 134 990 случаев заболевания, 439 512 летальных исходов (в России 545 458 и 7284 соответственно)[1].

Клиническая картина COVID-19 обычно развивается спустя 5–7 дней после заражения [3] и включает кашель (79,4%), лихорадку (77,1%), одышку (56,5%), миалгии (23,8%), диарею (23,7%), тошноту и рвоту (19,1%) [4]. В большинстве случаев (порядка 80%) инфекция протекает в легкой и/или асимптомной форме. Опасность заболевания состоит в стремительном нарастании гипоксемии на фоне двусторонней пневмонии, требующей респираторной поддержки. Исключая случаи развития дыхательной недостаточности и других проявлений вирусной пневмонии, течение инфекции не отличается от сезонных вирусных респираторных заболеваний. Способности данного патогена к молниеносному распространению обусловлены тем, что до клинических проявлений существует довольно длительный инкубационный период (до 14 дней), во время которого инфицированные, но внешне бессимптомные люди способны к заражению других. SARS-CoV-2 чрезвычайно вирулентен[2] с высоким уровнем передачи (не только воздушно-капельным путем, но и контактным, бытовым, фекально-оральным)[3].

Однако поражение дыхательной системы, по всей видимости, не является ни единственным, ни исключительным синдромом COVID-19: в настоящем обзоре мы остановимся на доступных нам свидетельствах вовлечения нервной системы при этом заболевании.

Неврологические симптомы при COVID-19

Острые респираторные вирусные инфекции часто сопровождаются неспецифическими симптомами, ассоциированными с общим ответом организма на патологический процесс. Включением подобного рода признаков можно объяснить достаточно высокий процент неврологической симптоматики, описанный L. Mao и соавт. [5]. Так, из 214 пациентов с подтвержденным COVID-19 в Университетском госпитале г. Ухань (КНР) неврологические проявления описаны у 78 больных (36,4%), причем разделены они на 3 категории:

- симптоматика со стороны центральной нервной системы (головокружение, головная боль, нарушение сознания, острая цереброваскулярная патология, атаксия и судорожные приступы) — в 24,8% случаев;
- симптоматика со стороны периферической нервной системы (нарушение вкуса, обоняния, зрения, а также нейропатический болевой синдром) — в 8,9%;
- поражение скелетных мышц (миалгии, ассоциированные с повышением уровня креатинфосфокиназы) — в 10,7%.

Основная часть симптомов развивалась достаточно рано (1–2 дня от начала инфекции), однако у некоторых пациентов неврологическая симптоматика возникла до появления характерной для COVID-19 клинической картины. Такие проявления, как острые нарушения мозгового кровообращения, нарушения сознания и повреждение мышц, наблюдались чаще при более тяжелом течении заболевания.

На сегодняшний день аносмия, гипосмия и дисгевзия прочно стали ассоциироваться с распространением COVID-19. Часто встречающееся состояние дисфункции обонятельной системы обусловлено преимущественно воздушно-капельным методом передачи и развитием дегенерации волосковых клеток обонятельного эпителия под действием вируса [6].

В Университетской больнице г. Страсбург (Франция) в течение 1 мес (с 03.03.2020 г. по 03.04.2020 г.) наблюдали 58 пациентов с острым респираторным дистресс-синдромом, вызванным SARS-CoV-2 [9]. Неврологические проявления отмечались у 8 (14%) пациентов при поступлении в отделение интенсивной терапии и у 39 (67%) пациентов после приостановления седативной терапии и миорелаксантов в виде рассеянных пирамидных знаков (повышение сухожильных рефлексов, клонусы, патологические рефлексы). У 15 (33%) из 45 выписанных пациентов наблюдалось нарушение исполнительных функций: невнимательность, дезориентация или дискоординация. Проведение нейровизуализации для объяснения клинических симптомов энцефалопатии у 13 пациентов выявило у большей части повышение МР-сигнала от оболочек головного мозга и снижение перфузии в лобно-височной области. У 2 «асимптомных» (в плане очаговой симптоматики) пациентов выявлен небольшой очаг ишемического инсульта. При электроэнцефалографии (ЭЭГ) не было обнаружено специфических изменений у 1 пациента из 8, которым проводилось данное исследование, отмечено замедление основного ритма в лобной области с обеих сторон. При анализе ликвора у 7 пациентов данных за наличие цитоза получено не было; у 2 пациентов определялся олигоклональный синтез антител; у 1 пациента был повышен уровень белка и IgG. ПЦР в режиме реального времени на SARS-CoV-2 был отрицательным у всех 7 пациентов.

Цереброваскулярная патология при COVID-19

Одной из ведущих причин развития нарушений мозгового кровообращения могут быть изменения в системах гемореологии и гемостаза. Наиболее часто при ишемических на-

[1] URL: https://www.worldometers.info/coronavirus (дата обращения 29.04.2020).
[2] Center for Disease Control and Prevention. Evaluating and testing persons for Coronavirus disease 2019 (COVID-19). URL: https://www.cdc.gov/coronavirus/2019-nCoV/index.html (дата обращения 29.04.2020).
[3] World Health Organization. Guidance for healthcare workers. https://www.who.int/emergencies/diseases/novel-coronavirus-2019/technical-guidance/health-workers (дата обращения 29.04.2020).

Таблица 1. Сводная характеристика пациентов с ишемическим инсультом на фоне COVID-19 (по [11])

Table 1. Ischemic stroke in COVID-19 patients characteristics (adapted from [11])

Пациент, пол, возраст Patient, gender, age	Сопутствующие заболевания Concurrent conditions	Симптоматика при поступлении Symptoms on admission	ИВЛ AV	COVID-19-статус COVID-19-status	Нейровизуализация Neurovisualization	Лабораторные исследования Laboratory findings	Терапия Therapy	Исход Outcome
Мужчина, 73 года Male, 73 yrs	АГ, дислипидемия, каротидный атеросклероз AH, dyslipidemia, carotid atherosclerosis	Лихорадка, дыхательная недостаточность, нарушение сознания Fever, respiratory failure, altered consciousness	Да Yes	ПЦР+, двусторонняя пневмония + (PCR), bilateral pneumonia	КТ ГМ: обширный инфаркт в бассейне левой СМА, гиперденсивный сигнал от левой СМА Brain CT: large left MCA infarction, hyperdense signal from left MCA	Лейкоцитоз (12,3 × 10^9/л), лимфопения (0,67 × 10^9/л), СРБ 26 мг/дл (норма 0–0,4) Leukocytosis (12.3 × 10^9/l) with lymphopenia (0.67 × 10^9/l) CRP — 26 mg/dl (normal 0–0.4)	АСК, БДУ ASA, NOS	Летальный Fatal
Женщина, 83 года Female, 83 yrs	АГ, гиперлипидемия, хроническая уроинфекция, СД2, нейропатия БДУ AH, hyperlipidemia, chronic urinary tract infection, DM2, neuropathy NOS	Лихорадка, асимметрия лица, дизартрия. На 3-и сутки — левосторонний геминеглект, усиление асимметрии лица, левосторонний гемипарез Fever, facial asymmetry, dysarthria. On day 3 — left-sided hemineglect, facial droop, left-sided hemiparesis	Да Yes	ПЦР+, двусторонняя пневмония + (PCR), bilateral pneumonia	КТ ГМ (при поступлении) — нет «острых» изменений; КТА — умеренный стеноз правой СМА. КТ ГМ (3-и сутки): гиподенсивная зона в области правой лобной доли Brain CT (on admission) — no acute lesions; CTA — moderate right MCA stenosis. Brain CT (day 3): hypodensity in right frontal lobe	Лейкопения (4,9 × 10^9/л), лимфопения (1,1 × 10^9/л) Leukopenia (4.9 × 10^9/l) with lymphopenia (1.1 × 10^9/l)	БДУ NOS	Летальный Fatal
Женщина, 80 лет Female, 80 yrs	АГ AH	Изменение сознания, левосторонняя слабость, нарушение речи (афазия) Altered consciousness, left-sided weakness, speech disturbances (aphasia)	Да Yes	ПЦР+, двусторонняя пневмония + (PCR), bilateral pneumonia	КТ ГМ: инфаркт в бассейне правой СМА. КТА: окклюзия правой ВСА от устья Brain CT: right MCA infarction; CTA: right ICA occlusion	Лейкоцитоз (18,9 × 10^9/л), лимфопения (1,2 × 10^9/л), D-димер 13 966 нг/мл (норма < 880 нг/мл), СРБ 16,24 мг/дл (норма 0–0,4) Leukocytosis (18,9 × 10^9/l) with lymphopenia (1,2 × 10^9/l) D-dimer — 13,966 ng/ml (normal <880 ng/ml) CRP — 16.24 mg/dl (normal 0–0.4)	БДУ NOS	Летальный Fatal
Женщина, 88 лет Female, 88 yrs	АГ, хроническая болезнь почек, гиперлипидемия AH, chronic kidney disease, hyperlipidemia	Преходящий (около 15 мин) эпизод слабости и онемения в правой руке, трудности в подборе слов; кашель Transient (about 15 min) weakness and numbness in the right hand, difficulty finding words; cough	Нет No	ПЦР+ + (PCR)	МРТ: «острый» инфаркт в медиальных отделах левой височной доли MRI: acute ischemic lesion in the medial zone of the left temporal lobe	D-димер 3442 нг/мл (норма <880 нг/мл) D-dimer — 3442 ng/ml (normal <880 ng/ml	АСК, статины ASA, statins	Выписана в реабилитационный центр Discharged to a rehab facility

Примечание. АГ — артериальная гипертония; СД2 — сахарный диабет 2-го типа; ПЦР — полимеразная цепная реакция, КТ ГМ — компьютерная томография головного мозга; КТА — компьютерная томография с ангиографией; МРТ — магнитно-резонансная томография; АСК — ацетилсалициловая кислота; СРБ — С-реактивный белок; БДУ — без дополнительных указаний.

Note. AH — arterial hypertension; DM2 — type 2 diabetes mellitus; PCR — polymerase chain reaction; CT — computer tomography; CTA — computer tomography with angiography; MRI — magnetic resonance imaging; ASA — acetylsalicylic acid; CRP — C-reactive protein; NOS — not otherwise specified

Таблица 2. Неврологические симптомы COVID-19 (по [13])

Table 2. Neurological symptoms of COVID-19 [13]

Источник Source	**Методы** Methods	**Дебют неврологических осложнений** Neurological symptoms	**Ограничения информативности исследования** Study limitations	**Уровень доказательности** Level of evidence
Mao L. et al. [5]	Ретроспективное исследование 214 пациентов Retrospective study of 214 patients	Частота патологии ЦНС — 25% (головная боль 13%, головокружение 17%, нарушения сознания 8%, ЦВЗ 3%, атаксия 0,5%, эпилептический приступ 0,5%) CNS pathology frequency 25% (13% headache, vertigo 17%, altered consciousness 8%, cerebrovascular pathology 3%, ataxia 0.5%, seizures 0.5%)	Нет данных об исследовании ЦСЖ, нет данных ЭЭГ, нет четкого описания неврологических симптомов No CSF exam, no EEG, no symptom description	III
Li Y. et al. [10]	Ретроспективное исследование 214 пациентов Retrospective study of 214 patients	Ишемический инсульт 5%, тромбоз церебральных венозных синусов 0,5%, внутримозговое кровоизлияние 0,5% IS 5%, cerebral venous sinus thrombosis 0.5%, intracerebral hemorrhage 0.5%	Другие неврологические состояния и симптомы не были освещены Other neurological conditions were not described	II
Huang C. et al. [14]	Ретроспективное исследование 41 пациентов Retrospective study of 41 patients	Головная боль 8% Headache 8%	Не исследовались неврологические осложнения, нет анализов ЦСЖ, нет данных о проведении ЭЭГ No description of other neurological conditions, CSF exam, no EEG	I
Yang X. et al. [15]	Ретроспективное исследование 52 пациентов в критическом состоянии Retrospective study of 52 critically ill patients	Головная боль 6% Headache 6%	Не исследовались неврологические осложнения, нет анализов ЦСЖ, нет данных о проведении ЭЭГ No description of other neurological conditions, no CSF exam, no EEG	II
Wang D. et al. [16]	Ретроспективное исследование 138 пациентов Retrospective study of 138 patients	Головокружение 9%, головная боль 7% Vertigo 9%, headache 7%	Не исследовались неврологические осложнения, нет анализов ЦСЖ, нет данных о проведении ЭЭГ No description of other neurological conditions, no CSF exam, no EEG	II
Chen N. et al. [17]	Ретроспективное исследование 99 пациентов Retrospective study of 99 patients	Нарушения сознания 9%, головная боль 8% Altered consciousness 9%, headache 8%	Не исследовались неврологические осложнения, нет анализов ЦСЖ, нет данных о проведении ЭЭГ No description of other neurological conditions, no CSF exam, no EEG	II

Примечание. ЦНС — центральная нервная система; ЦВЗ — цереброваскулярные заболевания; ЦСЖ — цереброспинальная жидкость.
Note. CNS — central nervous system; CSF — cerebrospinal fluid; IS — ischemic stroke; EEG — electroencephalography.

рушениях мозгового кровообращения, сопровождающих COVID-19, описываются тромбоцитопения и повышение уровня D-димера [8]. Повышение уровней С-реактивного белка и D-димера, свидетельствующее о напряженной воспалительной реакции и патологии коагуляционного каскада соответственно, может играть значимую роль в патогенезе нарушения мозгового кровообращения у пациентов с COVID-19.

Из наблюдавшихся F.A. Klok и соавт. [9] 184 пациентов с достоверной пневмонией, вызванной SARS-CoV-2, у 31 пациента развились тромбоэмболические осложнения, из которых ишемический инсульт был диагностирован у 3 (8%) человек.

Частота развития цереброваскулярной патологии в проанализированных Y. Li и соавт. [10] 221 случаев с COVID-19 составила 5,9% (медиана возраста 73,5 года). Большинство пациентов (n = 11) перенесло ишемический инсульт, у 2 пациентов диагностированы тромбоз церебральных венозных синусов (n = 1) и внутримозговое кровоизлияние (n = 1). В среднем нарушения мозгового кровообращения развивались через 10 дней после появления первых симптомов SARS-CoV-2. Из 11 пациентов с ишемическим инсультом у 5 пациентов был атеротромботический подтип, у 3 — кардиоэмболический, у 3 — лакунарный. Данная подгруппа пациентов в целом отличалась более тяжелым течением инфекционного процесса и выраженной коморбидностью с наличием таких факторов риска, как артериальная гипертония, сахарный диабет, ишемическая болезнь сердца.

Ишемический инсульт может явиться дебютом COVID-19 [11] (табл. 1). Опубликованы также клинические данные 5 пациентов, перенесших в результате COVID-19 ишемический инсульт в бассейне крупных церебральных артерий. Примечательно, что все пациенты не достигли 50 лет [12]. Попытка систематизации данных о неврологической симптоматике COVID-19 приведена в работе [13] (табл. 2).

Воспалительные заболевания ЦНС при COVID-19

Считается, что вирусы могут проникать в ЦНС гематогенным путем или при помощи ретроградного нейронального транспорта [18]. По достижении ЦНС вирусы могут вызывать изменения в нейронах. Об этом свидетельствуют данные J. Gu и соавт. [19], которые обнаружили гистопатологические изменения в коре и гипоталамусе у 8 пациентов с SARS. На модели грызунов было показано, что некоторые коронавирусы могут проникать по обонятельному тракту при инокуляции в носовую полость. Так, к 4-м суткам от дня заражения вирус обнаруживался в обонятельной коре, стволе ГМ и спинном мозге [20]. Вовлечение ствола ГМ может являться клинически значимым, поскольку там содержатся ядра, составляющие дыхательный центр [21].

В исследовании Y. Wu и соавт. [22] показано, что одним из вариантов течения COVID-19 является развитие менингоэнцефалита. В статье подробно описаны клинические аспекты, в связи с чем имеет смысл более детально рассмотреть один клинический случай.

Пациентка, 42 года, с избыточной массой тела поступила в госпиталь Лос-Анжелеса с головной болью, высокой температурой и развившимся судорожным синдромом. В соматическом статусе: частота дыхания 20 в минуту, температура тела 38,6°С, сатурация кислорода 99% при подаче кислорода через назальную канюлю со скоростью 2 л/мин, артериальное давление 126/68 мм рт. ст., признаков респираторного дистресс-синдрома не отмечалось. Пациентка была в сознании, несколько сонлива, ориентирована в месте, времени и собственной личности. Отмечалась ригидность затылочных мышц, выраженная фотофобия. Мышечная сила в конечностях сохранена, при КТ ГМ с внутривенным контрастированием — без очаговой патологии ГМ. В ЦСЖ определялся лимфоцитарный плейоцитоз. Рентгенография органов грудной клетки не выявила признаков поражения легких. Были назначены антибиотики (цефтриаксон, ванкомицин), на фоне приема которых температура тела не снижалась, в связи с чем к терапии был добавлен ацикловир. В течение следующих 48 ч температура оставалась в пределах 39,0°С, к терапии добавлены противосудорожные препараты (по данным ЭЭГ эпилептиформной активности не выявлено). За время госпитализации трижды проводили рентгенографическое исследование легких, по результатам которого не обнаружили признаков пневмонии. На 3-и сутки госпитализации в неврологическом статусе отмечалась отрицательная динамика с развитием энцефалопатии с галлюцинаторным синдромом, потери пространственной и временной ориентации, эпизодами психомоторного возбуждения. После назначения леветирацетама повторных судорожных приступов не отмечалось, психомоторное возбуждение регрессировало. Учитывая продолжающуюся лихорадку, был выполнен анализ (мазок из носоглотки) на SARS-CoV-2. После получения положительного результата проводилась терапия гидроксихлорохином с положительным эффектом. На 9-е сутки госпитализации состояние заметно улучшилось. Тестирование ликвора на наличие SARS-CoV-2 не проводилось (не было технической возможности), несмотря на это поставлен диагноз — вирусный менингоэнцефалит на фоне COVID-19 при отсутствии респираторных проявлений коронавирусной инфекции.

L. Zhou и соавт. [23] описали случай вирусного энцефалита у пациента 56 лет с подтвержденным диагнозом COVID-19, причем SARS-CoV-2 был выделен в ЦСЖ. N. Poyiadji и соавт. [24] представили первый случай предположительно COVID-19-ассоциированной острой некротизирующей геморрагической энцефалопатии — редкого заболевания, которое обычно связано с другими вирусными инфекциями. В его патогенезе большое значение приписывается так называемому «цитокиновому шторму», значительно повышающему проницаемость гематоэцефалического барьера.

Помимо прямого повреждения вирусными частицами клеток организма, вирусы запускают каскад иммунопатологических реакций с развитием нейроиммунных заболеваний, одним из которых является синдром Гийена–Барре [18].

Синдром Гийена–Барре при COVID-19

Рассмотрим опыт наших зарубежных коллег, наблюдавших несколько случаев развития синдрома Гийена–Барре у пациентов, перенесших острый респираторный синдром, вызванный SARS-CoV-2: у 4 пациентов были положительные тесты (отделяемое из носоглотки), у 1 пациента — отрицательные результаты ПЦР, но положительные серологические тесты (сыворотка). Первыми симптомами была слабость в нижних конечностях с постепенным развитием слабости мимической мускулатуры (двусторонней), атаксией, прогрессированием до тетраплегии от 36 ч до 4 сут.

Таблица 3. Сводные данные по пациентам с синдромом Гийена–Барре и подтвержденным COVID-19

Table 3. Summary of patient with Guillain–Barre and COVID-19 characteristics

Пациент, пол, возраст Patient, gender, age	Страна Country	Дебют неврологических симптомов Time of neurological symptoms onset	Данные лабораторных исследований Laboratory findings	Неврологические симптомы Neurologic manifestations	МРТ MRI	Исход через 4 нед Week 4 outcome
Женщина, 77 лет Female, 77 yrs	Италия Italy	7-е сутки от начала лихорадки, кашля, агевзии Day 7 from fever, cough and ageusia onset	Нормальный уровень белка в ЦСЖ Normal protein in CSF	Арефлексия, тетраплегия, парестезия Areflexia, tetraplegia, paresthesia	ГМ: норма. СМ: усиление сигнала корешков Brain: normal. SC: spinal root enhancement	2 цикла ВИГ. Остается слабость верхних конечностей 2 cycles of IVIG. Upper extremities weakness remains
Мужчина, 23 года Male, 23 yrs	Италия Italy	10-е сутки от начала лихорадки и фарингита Day 10 from fever and pharyngitis onset	Белок в ЦСЖ 123 мг/дл CSF protein 123 mg/dl	Слабость лицевой мускулатуры, арефлексия, атаксия Facial weakness, areflexia, ataxia	ГМ: корешки лицевых нервов с обеих сторон. СМ: норма Brain: facial nerve root enhancement SC: normal	ВИГ. Уменьшение атаксии пареза мимической мускулатуры IVIG. Improvement of ataxia and facial weakness
Мужчина, 55 лет Male, 55 yrs	Италия Italy	10-е сутки от появления лихорадки и кашля Day 10 from fever and cough onset	Белок в ЦСЖ 193 мг/дл CSF protein 193 mg/dl	Тетрапарез, слабость лицевой мускулатуры Tetraparesis, facial weakness	ГМ: норма. СМ: усиление сигнала от корешков Brain: normal SC: spinal root enhancement	2 цикла ВИГ. Остается тетраплегия 2 cycles of IVIG. Tetraplegia remains
Мужчина, 76 лет Male, 76 yrs	Италия Italy	5-е сутки от начала кашля и аносмии Day 5 from cough and anosmia onset	Белок в ЦСЖ — норма Normal protein in CSF	Тетрапарез, арефлексия Tetraparesis and areflexia	ГМ: норма. СМ: норма Brain: normal SC: normal	Небольшое улучшение Small improvement
Мужчина, 61 год Male, 61 yrs	Италия Italy	7-е сутки от начала аносмии и агевзии Day 7 from anosmia and ageusia onset	Белок 40 мг/дл CSF protein 40 mg/dl	Слабость лицевой мускулатуры, арефлексия, нижняя параплегия Facial weakness, areflexia, lower paraplegia	ГМ: нет данных. СМ: норма Brain: no data SC: normal	Присоединение вторичной бактериальной пневмонии, сохраняется неврологический дефицит Bacterial pneumonia, neurological deficit remains
Мужчина, 64 года Male, 64 yrs	Франция France	11-е сутки от начала кашля и лихорадки Day 11 form cough and fever onset	Белок 166 мг/дл CSF protein 166 mg/dl	Тетрапарез, арефлексия Tetraparesis, areflexia	Нет данных No data	Нет данных No data

Примечание. СМ — спинной мозг; МРТ — магнитно-резонансная томография; ВИГ — внутривенный иммуноглобулин.
Note. CSF — cerebroaspinal fluid; SC — spinal cord;MRI — magnetic resonance imaging; IVIG — intravenous immunoglobulin

Интервал от постановки диагноза коронавирусной пневмонии до развития неврологической симптоматики варьировал от 5 до 10 дней (табл. 3). В ликворе 2 из 5 пациентов определялся нормальный уровень белка, лейкоцитов, отсутствовали антитела к ганглиозидам, а ПЦР в режиме реального времени на наличие РНК SARS-CoV-2 также показала отрицательный результат. По данным электрофизиологического обследования отмечено снижение амплитуды моторного ответа. У 3 пациентов выявлен аксональный вариант синдрома Гийена–Барре, у 2 — демиелинизирующий вариант. По данным МРТ с контрастированием зафиксировано усиление МР-сигнала от корешков лицевых нервов у 1 пациента, от задних корешков спинномозговых нервов — у 2 пациентов. Все пациенты получали терапию иммуноглобулином внутривенно, причем через 4 нед от начала терапии 2 пациента остались в отделении интенсивной терапии на ИВЛ, 2 пациента продолжали реабилитацию с сохраняющимся неврологическим дефицитом в виде парапареза, 1 пациент мог самостоятельно передвигаться. Интервал 5–10 дней от начала вирусного заболева-

ния до манифестации клинических проявлений полностью совпадает с подобной картиной и при других инфекциях, индуцирующих развитие синдрома Гийена–Барре [25].

Другой случай — 64-летний пациент без сопутствующих заболеваний, поступивший с травмой плеча после падения [26]. Из анамнеза известно, что в течение 2 сут у пациента были высокая температура и сухой кашель. ПЦР в режиме реального времени на наличие РНК SARS-CoV-2 показала положительный результат, по данным КТ грудной клетки выявлено двустороннее поражение по типу «матового стекла» до 25% площади легких. За время госпитализации сохранялась высокая температура, пациент получал парацетамол, инсуфляцию кислородом через назальную канюлю (2–3 л/мин), низкомолекулярный гепарин, а также противовирусную терапию (лопинавир/ритонавир 400/100 мг) дважды в день в течение 10 дней. На 11-е сутки от дня развития респираторных симптомов пациент пожаловался на парестезии в руках и ногах, затем появилась слабость, в течение 3 сут развился вялый тетрапарез, сухожильные рефлексы отсутствовали. Из-за развития дыхательной недостаточности пациент переведен на ИВЛ, начато внутривенное введение иммуноглобулина (0,4 г/кг в день), которое продолжалось в течение 5 дней. По данным электронейромиографии, выполненной на 5-е сутки после дебюта неврологической симптоматики, выявлены признаки демиелинизирующего поражения периферических нервов; в ЦСЖ не обнаружено антител к ганглиозидам, белок — 166 мг/дл. Учитывая острое развитие вышеуказанной симптоматики, ассоциированное с вирусной инфекцией, а также данные лабораторных и инструментальных методов исследований, был поставлен диагноз — синдром Гийена–Барре.

Заключение

За последние несколько месяцев наши представления о распространенности, патогенезе и клинической гетерогенности коронавирусной пневмонии SARS-CoV-2 существенно дополнились и модифицировались. Немногочисленные публикации, посвященные развитию неврологических состояний, ассоциированных с COVID-19: менингоэнцефалита, острой цереброваскулярной патологии, синдрома Гийена–Барре и т.п., не дают исчерпывающего ответа, являются ли они следствием прямого нейротропного действия вируса или опосредованы иммунным ответом и другими реакциями (в том числе провоспалительными и протромбогенными влияниями). Помимо этого, как и иные инфекционные заболевания, SARS-CoV-2 может приводить к клиническому озвучиванию асимптомно существующих сопутствующих состояний (в большей степени сердечно-сосудистых, эндокринных заболеваний) и их обострению, вплоть до фатального исхода.

Эпидемия COVID-19 ставит перед неврологическим сообществом несколько задач:

- обеспечить адекватную терапию пациентам с заболеваниями нервной системы (цереброваскулярными заболеваниями, различными формами деменций, болезнью Паркинсона, боковым амиотрофическим склерозом и т.д.), находящимся в группе высокого риска по развитию осложнений;
- сформировать алгоритмы своевременной диагностической и лечебной помощи пациентам с острыми неврологическими состояниями в условиях COVID-19 (инсульт, обострения рассеянного склероза, миастенические кризы, эпилептический статус и т.д.);
- обеспечить профилактику осложнений коронавирусной инфекции среди пациентов, получающих иммуносупрессивную терапию по поводу различных аутоиммунных заболеваний, а также онкологического поражения нервной системы.

Несмотря на продолжающийся рост числа публикаций на эту тему, на сегодняшний день информация о неврологических аспектах COVID-19 является неполной и требует дальнейших исследований в этом направлении.

Список литературы/References

1. Corman V.M., Muth D., Niemeyer D., Drosten C. Hosts and sources of endemic human coronaviruses. *Adv Virus Res* 2018, 100: 163–188. doi: 10.1016/bs.aivir.2018.01.001. PMID: 29551135.
2. Matías-Guiu J., Gomez-Pinedo U., Montero-Escribano P. et al. Should we expect neurological symptoms in the SARS-CoV-2 epidemic? *Neurologia* 2020; 35: 170–175. DOI: 10.1016/j.nrleng.2020.03.002. PMID: 32299636.
3. Li Q., Guan X., Wu P. et al. Early transmission dynamics in Wuhan, China, of novel coronavirus–infected pneumonia. *N Engl J Med* 2020; 382: 1199–1207. DOI: 10.1056/nejmoa2001316. PMID: 31995857.
4. Goyal P., Choi J.J., Pinheiro L.C. et al. Clinical characteristics of Covid-19 in New York City. *N Engl J Med* 2020. DOI: 10.1056/nejmc2010419. PMID: 32302078.
5. Mao L., Jin H., Wang M. et al. Neurologic manifestations of hospitalized patients with coronavirus disease 2019 in Wuhan, China. *JAMA Neurol* 2020. DOI: 10.1001/jamaneurol.2020.1127. PMID: 32275288.
6. Miwa T., Ikeda K., Ishibashi T. et al. Clinical practice guidelines for the management of olfactory dysfunction — secondary publication. *Auris Nasus Larynx* 2019; 46: 653–662. DOI: 10.1016/j.anl.2019.04.002. PMID: 31076272.
7. Helms J., Kremer S., Merdji H. et al. Neurologic features in severe SARS-CoV-2 infection. *N Engl J Med* 2020. DOI: 10.1056/nejmc2008597. PMID: 32294339.
8. Bikdeli B., Madhavan M.V., Jimenez D. et al. COVID-19 and thrombotic or thromboembolic disease: implications for prevention, antithrombotic therapy, and follow-up. *J Am Coll Cardiol* 2020. DOI: 10.1016/j.jacc.2020.04.031. PMID: 32311448.
9. Klok F.A., Kruip M.J.H.A., van der Meer N.J.M. et al. Incidence of thrombotic complications in critically ill ICU patients with COVID-19. *Thromb Res* 2020. DOI: 10.1016/j.thromres.2020.04.013. PMID: 32291094.
10. Li Y. et al. Acute cerebrovascular disease following COVID-19: A single center, retrospective, observational study. *SSRN Electron J* 2020. DOI: 10.2139/ssrn.3550025.
11. Avula A., Nalleballe K., Narula N. et al. COVID-19 presenting as stroke. *Brain Behav Immun* 2020. DOI: 10.1016/j.bbi.2020.04.077. PMID: 32360439.
12. Oxley T.J., Mocco J., Majidi S. *et al.* Large-vessel stroke as a presenting feature of Covid-19 in the young. *N Engl J Med* 2020. DOI: 10.1056/nejmc2009787. PMID: 32343504.
13. Asadi-Pooya A.A., Simani L. Central nervous system manifestations of COVID-19: A systematic review. *J Neurol Sci* 2020; 413: 116832. DOI: 10.1016/j.jns.2020.116832. PMID: 32299017.
14. Huang C., Wang Y., Li X. *et al.* Clinical features of patients infected with 2019 novel coronavirus in Wuhan, China. *Lancet* 2020; 395: 497–506. DOI: 10.1016/s0140-6736(20)30183-5. PMID: 31986264.
15. Yang X., Yu Y., Xu J. et al. Clinical course and outcomes of critically ill patients with SARS-CoV-2 pneumonia in Wuhan, China: a single-centered, retrospective, observational study. *Lancet Respir Med* 2020. DOI: 10.1016/s2213-2600(20)30079-5. PMID: 32105632.
16. Wang D., Hu B., Hu C. et al. Clinical characteristics of 138 hospitalized patients with 2019 novel coronavirus–infected pneumonia in Wuhan, China. *JAMA.* 2020; 323: 1061–1069. DOI: 10.1001/jama.2020.1585. PMID: 32031570.
17. Chen N., Zhou M., Dong X. et al. Epidemiological and clinical characteristics of 99 cases of 2019 novel coronavirus pneumonia in Wuhan, China: a descriptive study. *Lancet* 2020; 395: 507–513. DOI: 10.1016/s0140-6736(20)30211-7. PMID: 32007143.
18. Desforges M., Le Coupanec A., Stodola J.K. et al. Human coronaviruses: viral and cellular factors involved in neuroinvasiveness and neuropathogenesis. *Virus Res* 2014; 194: 145–158. DOI: 10.1016/j.virusres.2014.09.011. PMID: 25281913.

19. Gu J., Gong E., Zhang B. et al. Multiple organ infection and the pathogenesis of SARS. *J Exp Med* 2005; 202: 415–424. DOI: 10.1084/jem.20050828. PMID: 16043521.
20. Dubé M., Le Coupanec A., Wong A.H.M. et al. Axonal transport enables neuron-to-neuron propagation of human coronavirus OC43. *J Virol* 2018; 92: e00404–e00418. DOI: 10.1128/jvi.00404-18. PMID: 29925652.
21. Conde Cardona G., Quintana Pájaro L.D., Quintero Marzola I.D. et al. Neurotropism of SARS-CoV 2: mechanisms and manifestations. *J Neurol Sci* 2020; 412: 116824. DOI: 10.1016/j.jns.2020.116824. PMID: 32299010.
22. Wu Y., Xu X., Chen Z. et al. Nervous system involvement after infection with COVID-19 and other coronaviruses. *Brain Behav Immun* 2020. DOI: 10.1016/j.bbi.2020.03.031. PMID: 32240762.
23. Zhou L., Zhang M., Wang J., Gao J. Sars-Cov-2: underestimated damage to nervous system. *Travel Med Infect Dis* 2020: 101642. DOI: 10.1016/j.tmaid.2020.101642. PMID: 32220634.
24. Poyiadji N., Shahin G., Noujaim D. et al. COVID-19-associated acute hemorrhagic necrotizing encephalopathy: CT and MRI features. *Radiology* 2020: 201187. DOI: 10.1148/radiol.2020201187. PMID: 32228363.
25. Kim J.E., Heo J.H., Kim H.O. et al. Neurological complications during treatment of Middle East Respiratory Syndrome. *J Clin Neurol* 2017; 13: 227–233. DOI: 10.3988/jcn.2017.13.3.227. PMID: 28748673.
26. Camdessanche J. P., Morel J., Pozzetto B. et al. COVID-19 may induce Guillain–Barré syndrome. *Rev Neurol (Paris)* 2020. DOI: 10.1016/j.neurol.2020.04.003. PMID: 32334841.

Информация об авторах

Танашян Маринэ Мовсесовна — д.м.н., проф., член-корреспондент РАН, зав. 1-м неврологическим отделением, зам. директора ФГБНУ НЦН по научной работе, Москва, Россия. ORCID ID: 0000-0002-5883-8119.
Кузнецова Полина Игоревна — к.м.н., врач-невролог, н.с. 1-го неврологического отделения ФГБНУ НЦН, Москва, Россия. ORCID ID: 0000-0002-4626-6520.
Раскуражев Антон Алексеевич – к.м.н., врач-невролог, н.с. 1-го неврологического отделения, зам. рук. Отдела организации и управления медицинской помощью ФГБНУ НЦН, Москва, Россия. ORCID ID: 0000-0003-0522-767X.

Information about the authors

Marine M. Tanashyan, Dr. Sci. (Med.), Prof., Corr. Member of the Russian Academy of Sciences, Deputy director of science, Head, 1st Neurology Department, Research Center of Neurology, Moscow, Russia. ORCID ID: 0000-0002-5883-8119.
Polina I. Kuznetsova, PhD (Med.), neurologist, researcher, 1st Neurology department, Research Center of Neurology, Moscow, Russia. ORCID ID: 0000-0002-4626-6520.
Anton A. Raskurazhev, PhD (Med.), neurologist, researcher, 1st Neurology department, Deputy head, Department of organization and management of medical care, Research Center of Neurology, Moscow, Russia. ORCID ID: 0000-0003-0522-767X.

Том 14 № 2 2020
www.annaly-nevrologii.com

© Коллектив авторов, 2020

Юридические аспекты оказания медицинской помощи при внутригоспитальном ишемическом инсульте

И.А. Вознюк[1,2], Е.Н. Никитин[3], С.В. Коломенцев[2]

[1]ГБУ «Санкт-Петербургский научно-исследовательский институт скорой помощи имени И.И. Джанелидзе», Санкт-Петербург, Россия;
[2]ФГБУ ВПО «Военно-медицинская академия им. С.М. Кирова», Санкт-Петербург, Россия;
[3]Санкт-Петербургское ГКУЗ «Центр восстановительного лечения «Детская психиатрия» им. С.С. Мнухина», Санкт-Петербург, Россия

Основные патогенетические механизмы развития внутригоспитального ишемического инсульта (ВГИИ) в целом не отличаются от классических, за исключением случаев ятрогенного происхождения. В ряде случаев развитие ВГИИ может явиться результатом недостаточной профилактики сосудистого риска или осложнением медицинского вмешательства. Особенностью оказания медицинской помощи на современном этапе развития здравоохранения является повышенная юридическая ответственность врачей в связи с широкими правовыми возможностями пациента по защите своих прав и законных интересов при получении медицинской помощи. Сам факт развития инсульта — заболевания с высокой частотой неблагоприятных исходов — противоречит сложившемуся в обществе мнению о гарантированной «защищенности» находящегося в стационаре пациента от возможного развития другого, особенно более тяжелого заболевания, и может послужить поводом для судебных разбирательств. В настоящее время при лечении пациентов с ВГИИ возникает множество сложностей, в основе которых лежат отсутствие единого подхода в системе организации оказании помощи при данной патологии, в том числе на законодательном уровне. Данные мировой литературы, собственных исследований свидетельствуют о задержках при выполнении диагностических мероприятий при инсульте у стационарных пациентов и более низких показателях качества оказания медицинской помощи. При этом роль человеческого фактора является весьма существенной и влияет на оперативность лечебно-диагностических мероприятий при ВГИИ. Правильная организация оказания медицинской помощи при ВГИИ является необходимым условием, гарантирующим пациентам получение своевременной помощи в соответствии со стандартами лечения, а медицинским работникам всех уровней — юридическую защищенность.

Ключевые слова: *внутригоспитальный ишемический инсульт; организация медицинской помощи; качество медицинской помощи; юридическая ответственность медицинских работников.*

Источник финансирования. Авторы заявляют об отсутствии финансирования при проведении исследования.
Конфликт интересов. Авторы декларируют отсутствие явных и потенциальных конфликтов интересов, связанных с публикацией настоящей статьи.
Адрес для корреспонденции: 192242, Россия, Санкт-Петербург, ул. Будапештская д. 3. ГБУ «Санкт-Петербургский НИИ скорой помощи им. И.И. Джанелидзе». E-mail: voznjouk@yandex.ru. Вознюк И.А.

Для цитирования: Вознюк И.А., Никитин Е.Н., Коломенцев С.В. Юридические аспекты оказания медицинской помощи при внутригоспитальном ишемическом инсульте. *Анналы клинической и экспериментальной неврологии* 2020; 14(2): 70–75.

DOI: 10.25692/ACEN.2020.2.9

Поступила 29.01.2019 / Принята в печать 17.02.2020

Legal Aspects of Medical Care in Hospital-acquired Ischaemic Stroke

Igor A. Voznyuk[1,2], Yevgeny N. Nikitin[3], Sergey V. Kolomentsev[2]

[1]Saint-Petersburg I.I. Dzhanelidze Research Institute of Emergency Medicine, Saint-Petersburg, Russia;
[2]S.M. Kirov Military Medical Academy Ministry, Saint-Petersburg, Russia;
[3]S.S. Mnukhin Children's Psychiatry Center for Rehabilitation Treatment, Saint-Petersburg, Russia

Generally, the main pathogenetic mechanisms of hospital-acquired ischaemic stroke (HAIS) do not differ from classical ones, except in cases of iatrogenic origin. In certain cases, HAIS may be caused by insufficient vascular risk prevention or develop as a complication of medical intervention. At the current stage of the healthcare development, there is an increased legal responsibility of doctors, associated with the broad legal capabilities of a patient to protect their rights and legitimate interests when obtaining medical care. The very fact of a stroke — a disease with a high rate of adverse outcomes — contradicts the prevailing opinion

in the society that a patient in a hospital is guaranteed 'protection' from the possibility of developing another, especially a more serious illness, and this may give rise to judicial proceedings. Currently, many difficulties arise in the treatment of patients with HAIS, based on the lack of a unified approach to providing medical care for this pathology, including at the legislative level. Data from the world literature and our own studies demonstrate delays in performing diagnostic measures in cases of inpatient stroke and lower indicators of the quality of medical care. At the same time, the human factor is critical and affects the promptness of HAIS diagnosis and treatment. Proper organization of medical care for HAIS is a prerequisite for ensuring that patients receive timely care in accordance with the standards of treatment, and that medical employees of all levels receive legal protection.

Keywords: *hospital-acquired ischaemic stroke; organization of medical care; quality of medical care; legal responsibility of medical workers.*

Acknowledgments. The study had no sponsorship.
Conflict of interest. The authors declare no apparent or potential conflicts of interest related to the publication of this article.
For correspondence: 192242, Russia, Saint-Petersburg, Budapeshtskaya, 3. Saint-Petersburg I.I. Dzhanelidze Research Institute of Emergency Medicine. E-mail: HYPERLINK "mailto:voznjouk@yandex.ru" voznjouk@yandex.ru. Voznyuk I.A.

For citation: Voznyuk I.A., Nikitin Ye.N., Kolomentsev S.V. [Legal aspects of medical care in hospital-acquired ischaemic stroke]. *Annals of clinical and experimental neurology* 2020; 14(2): 70–75. (In Russ.)

DOI: 10.25692/ACEN.2020.2.9

Received 29.01.2019 / Accepted 17.02.2020

Введение

Внутригоспитальный ишемический инсульт (ВГИИ) — это острое нарушение мозгового кровообращения (ОНМК) по ишемическому типу, развивающееся у пациентов во время госпитализации в стационар по поводу острого или хронического заболевания либо для выполнения лечебно-диагностической процедуры. По данным зарубежных источников, на долю ВГИИ в структуре всех ОНМК приходится 4–17% [1]. По результатам собственных исследований за период с 01.04.2016 г. по 31.12.2018 г. доля ВГИИ в стационарах Санкт-Петербурга составляла 4,3% случаев ишемических инсультов. В настоящее время оказание помощи при ВГИИ в России представляет собой не до конца решенную проблему, комплексно затрагивающую многие аспекты рутинной работы стационара. ВГИИ является неотложным состоянием, оказание помощи при котором требует организованной работы врачей различных специальностей, рационального медицинского обеспечения, и, таким образом, представляет собой индикатор организации лечебного процесса в медицинском учреждении. Известно, что для лечения ВГИИ характерны задержки на всех этапах оказания помощи в сравнении с пациентами, госпитализированными в стационар с диагнозом «мозговой инсульт» экстренно через приемное отделение. Упущенное время, в дополнение к имеющимся противопоказаниям для проведения системной тромболитической терапии (сТЛТ), является основной причиной низкой доли пациентов, получивших реперфузионное лечение в подобных ситуациях. Эндоваскулярные вмешательства при ВГИИ зачастую носят вынужденный характер и, как следствие, лечение таких пациентов требует больших экономических затрат, даже в случае отказа от последних [2].

Проблема ВГИИ является комплексной и, помимо медицинской составляющей, включающей вопросы эпидемиологии, патогенеза, выбора врачебной стратегии, первичной и вторичной профилактики инсульта, затрагивает аспекты, на первый взгляд, не входящие в сферу ответственности лечащего врача. Являясь маркером эффективной работы стационара, вопрос ВГИИ отражает организацию неотложной помощи, работы и взаимодействия дежурной службы, внутригоспитальной логистики, медицинского снабжения, а также ответственности врача и лечебного учреждения перед пациентом и медицинскими страховыми организациями. В условиях возрастающих требований к медицинским работникам в вопросах оказания гарантированной медицинской помощи населению в соответствии с действующими порядками и стандартами, нарушение правил оказания медицинской помощи при ВГИИ может явиться причиной для административной и даже уголовной ответственности.

В общественном сознании существует устоявшееся понятие о невозможности во время стационарного лечения по поводу одного заболевания заболеть другим, к тому же более тяжелым, способным привести к инвалидизации и даже летальному исходу. Несомненно, существуют прогнозируемые, связанные с течением определенных заболеваний или выполняемых манипуляций и вмешательств допустимые риски и осложнения. ВГИИ относится к подобным известным осложнения «большой» сердечно-сосудистой хирургии (клапанная хирургия, операции на открытом сердце в условиях искусственного кровообращения), вмешательствах на проксимальных сосудах, например, при стентировании или эндартериоэктомии внутренней сонной артерии. Так, периоперационный мозговой инсульт (инсульт во время или спустя 30 сут после проведения оперативного вмешательства), симптоматический делирий раннего послеоперационного периода, отсроченные когнитивные нарушения являются основными клиническими типами послеоперационной мозговой дисфункции [3], в кардиохирургии их частота составляет 1–3, 7–10 и 10–80% соответственно [4–6]. При этом по сравнению с другими клиническими типами послеоперационной мозговой дисфункции ВГИИ стоит на последнем месте по частоте, но при этом отличается бóльшей тяжестью и стойкостью неврологических нарушений вследствие крупноочагового повреждения нервной ткани.

В прочих ситуациях, когда ВГИИ развивается в непрофильном отделении, в современных реалиях сам факт развития ВГИИ может быть воспринят как недопустимое событие, сравнимое, например, с получением травмы стационарным пациентом вследствие несчастного случая. И это несмотря на известный факт, что госпитализированные пациенты подвержены более высокому риску инсульта, чем в общем население в популяции [7]. Общественное мнение в таких ситуациях в абсолютном большинстве случаев выступает на стороне пациента, а виноватыми *a priori* оказываются медицинские работники и должностные лица,

якобы ненадлежащим образом выполнявшие свои обязанности, иногда даже не относящиеся к непосредственному лечению пациента.

Как и любой несчастный случай в стационаре, повлекший вред здоровью пациента, может быть поводом для судебного разбирательства, так и развитие ВГИИ в ряде случаев может привести к подобным юридическим последствиям. Заинтересованную сторону в качестве повода для судебного разбирательства могут интересовать ряд вопросов: какие меры были приняты для профилактики развития ВГИИ, соответствовали ли современным стандартам оказания помощи своевременность, объем и качество проведенных лечебно-диагностических мероприятий. Учитывая высокий риск неблагоприятного исхода ВГИИ и инвалидизации, актуальным представляется рассмотрение через призму юридической ответственности действий медицинского персонала по оказанию медицинской помощи пациенту с ВГИИ, их соответствие действующим порядкам и стандартам.

Законодательная база

Основополагающим документом, регламентирующим отношения, возникающие в сфере охраны здоровья граждан в России, является Федеральный закон от 21.11.2011 № 323-ФЗ «Об основах охраны здоровья граждан в Российской Федерации». В нем определены права и обязанности пациента в сфере охраны здоровья и гарантии реализации этих прав, а также обязанности медицинских организаций при осуществлении деятельности в сфере охраны здоровья.

Применительно к пациенту с ВГИИ особую актуальность приобретают требования ст. 4 («Основные принципы охраны здоровья») настоящего закона, отраженные, в частности, в нижеперечисленных пунктах:
- п. 1 — соблюдение прав граждан в сфере охраны здоровья и обеспечение связанных с этими правами государственных гарантий;
- п. 2 — приоритет интересов пациента при оказании медицинской помощи;
- п. 5 — ответственность органов государственной власти и органов местного самоуправления, должностных лиц организаций за обеспечение прав граждан в сфере охраны здоровья;
- п. 6 — доступность и качество медицинской помощи;
- п. 7 — недопустимость отказа в оказании медицинской помощи.

Таким образом, нахождение в стационаре должно гарантировать пациенту с ВГИИ получение своевременной всеобъемлющей помощи в строгом соответствии с принятыми стандартами лечения и протоколами оказания помощи при ОНМК.

Нормативными документами, регламентирующими оказание медицинской помощи при ОНМК, в России являются:
- приказ МЗ РФ от 15.11.2012 г. № 926н «Об утверждении порядка оказания медицинской помощи взрослому населению при заболеваниях нервной системы»;
- приказ МЗ РФ от 15.11.2012 г. № 928н «Об утверждении Порядка оказания медицинской помощи больным с острыми нарушениями мозгового кровообращения»;
- приказ МЗ РФ от 20.12.2012 г. № 1282н «Об утверждении стандарта скорой медицинской помощи при инсульте»;
- приказ МЗ РФ от 29.12.2012 № 1740 «Об утверждении стандарта специализированной помощи при инфаркте мозга».

Лечение ВГИИ должно осуществляться с учетом принятых клинических рекомендаций и руководств, разработанных в России для лечения острого ишемического инсульта (особенно с учетом динамично меняющихся показаний к реперфузионному лечению [8, 9]), и хотя с юридической точки зрения они являются подзаконными актами (как и порядки оказания медицинской помощи), они могут использоваться для подтверждения правильности деятельности медицинского работника во время судебных разбирательств[1]. Оценку правильности и обоснованности применения порядков, стандартов и клинических рекомендаций при оказании медицинской помощи в каждом конкретном случае будет давать судебно-медицинский эксперт (экспертиза).

При изучении приказа МЗ РФ № 928н применительно к ВГИИ обращает на себя внимание содержание п. 16: «Оказание специализированной, в том числе высокотехнологичной, медицинской помощи в медицинской организации, в которой создано Отделение (прим.: отделение для пациентов с ОНМК, в настоящее время — первичное сосудистое отделение (ПСО)), осуществляется по медицинским показаниям:
- при самостоятельном обращении больного с признаками ОНМК в медицинскую организацию, в которой создано Отделение;
- при доставлении больного с признаками ОНМК бригадой скорой медицинской помощи».

То есть, в настоящее время сам факт возможности развития ОНМК в стационаре не учтен в основном нормативном документе, определяющем порядок оказания медицинской помощи при данном заболевании. Эта юридическая неточность оставляет открытым ряд вопросов, связанных с оказанием медицинской помощи при ВГИИ.

В соответствии с требованиями приказа МЗ РФ № 928н в части, касающейся оказания первичной специализированной медико-санитарной помощи больным с ОНМК в медицинских организациях, в которых создано специализированное неврологическое отделение (в настоящее время ПСО), регламентированы временнЫе показатели по обследованию пациента от момента его поступления в приемное отделение стационара (забор крови для общего и биохимического анализа, коагулограммы; выполнение компьютерной томографии, перевод в профильное отделение, выполнение дуплексного сканирования брахиоцефальных артерий и т.д.). Поэтому основополагающим и одним из самым принципиальных с юридической точки зрения является вопрос времени начала вышеперечисленных диагностических мероприятий у пациента с ВГИИ. Целью выполнения протокола обследования при ОНМК является селекция пациентов для проведения реперфузионного лечения.

В отношении ВГИИ вопрос, какое из событий будет выступать точкой отчета выполнения указанного стандарта оказания помощи, остается открытым:
- непосредственно время развития ВГИИ;
- время, когда было заподозрено развитие ВГИИ любым

[1] Пункт 3 ч. 1 ст. 37 Федерального закона от 21.11.2011 № 323-ФЗ «Об основах охраны здоровья граждан в Российской Федерации» (вступает в силу с 01.01.2022).

медицинским работником (например, при обнаружении признаков инсульта у пациента после сна);
- время осмотра пациента с симптомами ВГИИ неврологами;
- установление предварительного (клинического) диагноза.

Также этот вопрос является важным при решении спорных ситуаций, возникающих при проверке историй болезни представителями страховых компаний на предмет правильности выставленных лечебными учреждениями счетов за оплату лечения.

Вторым нерешенным вопросом является порядок оказания медицинской помощи пациентам в стационаре (например, специализированном) в котором нет ПСО, общего неврологического отделения либо невролога вообще. В таком случае приоритетным решением представляется эвакуация пациента в ближайший региональный сосудистый центр, при невозможности — в стационар с ПСО. Однако и для медицинской организации, имеющей ПСО, вопрос перевода пациента с ВГИИ «от себя» является также не менее актуальным, особенно в свете изменившейся парадигмы о нетранспортабельности пациентов в течение 24 ч после сТЛТ. В настоящее время все большее распространение при лечении острого инсульта находит подход “drip, ship and retrieve”: перевод пациентов из одного стационара в другой после и даже во время сТЛТ для проведения последующей эндоваскулярной реканализации. Данный подход широко применяется за рубежом и зарекомендовал себя безопасным и эффективным. Так, при оценке оказания помощи при инсульте 44 667 пациентам 1440 клиник в США в период с 2003 г. по октябрь 2010 г. выявлено, что данный подход в лечении острого ишемического инсульта был применен в 23,5% случаях (n = 10 475) [10].

При необходимости перевода пациента с ВГИИ в региональный сосудистый центр также возникает ряд организационных вопросов:
- требуется ли перед переводом в специализированный стационар выполнять частичное обследование пациента (например, нейровизуализацию, исследование крови в стационаре, где развился ВГИИ), чтобы ускорить протокол обследования в региональном сосудистом центре;
- каким медицинским транспортом и в чьём сопровождении организовывать эвакуацию пациента с ВГИИ.

Юридическая ответственность

В условиях, когда регламентация порядка оказания медицинской помощи имеет пробелы и возникает ситуация с принятием врачом решения в отношении лечения пациента, всегда встает вопрос о пределах юридической ответственности в случае наступления неблагоприятных последствий.

На медицинских работников распространяются следующие виды юридической ответственности [11]:
- дисциплинарная;
- административная;
- гражданско-правовая;
- уголовная.

Рассматривая юридическую ответственность врача, мы говорим о ней, с одной стороны, как о разновидности социальной ответственности, а с другой стороны — как о профессиональной ответственности, включающей в себя моральную ответственность, основанную на клятве врача, которую в соответствии со ст. 71 ФЗ № 323 дают выпускники медицинских вузов, получая диплом врача. Это налагает на врача пожизненную обязанность соблюдения данных в клятве обещаний, иными словами, стандартов и правил профессионального поведения. В том числе на врача налагается обязанность соблюдать требования, предусмотренные ст. 73 ФЗ № 323. Указанная статья предписывает, что медицинские работники обязаны осуществлять свою деятельность в соответствии с законодательством Российской Федерации, руководствуясь принципами медицинской этики и деонтологии, в том числе оказывать медицинскую помощь в соответствии со своей квалификацией, должностными инструкциями, служебными и должностными обязанностями.

За последнее время количество обращений в правоохранительные органы по фактам оказания медицинской помощи ненадлежащего качества, повлекшей неблагоприятные последствия, увеличилось. Наиболее часто дела возбуждаются по ч. 2 ст. 109 Уголовного кодекса (УК) РФ в связи с причинением смерти по неосторожности вследствие ненадлежащего исполнения лицом своих профессиональных обязанностей; по ч. 2 ст. 238 УК РФ в связи с оказанием услуг, не отвечающих требованиям безопасности жизни или здоровья потребителей. За 2012–2017 гг. количество уголовных дел против врачей выросло в России в 5 раз (по подсчетам Следственного комитета, в 2012 г. к ним поступило 2100 обращений о некачественном оказании медпомощи, а в 2017 г. — уже 6050)[2]. В целом таких происшествий немного, и в большинстве из них следователями по итогам процессуальных проверок выносятся постановления об отказе в возбуждении уголовных дел. Например, в январе–сентябре 2018 г. в следственные органы поступило 4868 сообщений о преступлениях, по результатам их рассмотрения возбуждено 1557 уголовных дел, а направлено в суд всего 176 уголовных дел[3].

В настоящее время действия медицинских работников, влекущие смерть или вред здоровью пациента, квалифицируются по ст. 109 УК РФ (причинение смерти по неосторожности), ст. 118 УК РФ (причинение тяжкого вреда здоровью по неосторожности), ст. 238 УК РФ (производство, хранение, перевозка либо сбыт товаров и продукции, выполнение работ или оказание услуг, не отвечающих требованиям безопасности) и ст. 293 УК РФ (халатность).

Периодически в прессе публикуются законопроекты Следственного комитета РФ о внесении поправок в УК РФ. В 2017 г. глава Следственного комитета А.И. Бастрыкин выступил с предложением ввести в УК РФ специальную статью о врачебных ошибках[4]. По мнению ведомства, это «позволит объективно оценивать динамику преступлений, совершенных медицинскими работниками, выяснять обстоятельства совершения таких преступлений не только по конкретному уголовному делу, но и в региональном масштабе, снимет возникающие на практике спорные вопросы квалификации». В июне 2019 г. в УК РФ предлагалось включить в кодекс две новые статьи. Одна из них — об оказании ненадлежащей медицинской помощи вследствие нарушения своих профессиональных обязанностей,

[2] Право на ошибку: как судят врачей в России. URL: https://vrachirf.ru/concilium/47949.html
[3] Состоялась встреча Александра Бастрыкина и Леонида Рошаля. URL: https: //sledcom.ru/news/item/1283900
[4] Следственный комитет России подготовил проект поправок в УК РФ по «медицинским» статьям. URL: https://www.kommersant.ru/doc/4005878

которые по неосторожности повлекли тяжкий вред здоровью или смерть одного или нескольких пациентов. За летальный исход максимально врача могли лишить свободы на срок до 6 лет. Вторая статья — о попытках сокрытия случаев ненадлежащей медицинской помощи, если они повлекли тяжкий вред здоровью пациента или его смерть. Речь шла о помощи допустившему такую ошибку со стороны коллег или руководства медицинского учреждения, например, с помощью подмены биологических материалов или внесения недостоверных данных в документацию. За такие действия предлагалось наказывать вплоть до лишения свободы на 4 года. Кроме того, следователи предложили изменить редакцию ст. 235 УК РФ «Незаконное осуществление медицинской и (или) фармацевтической деятельности». Если в прежней редакции этой статьи шла речь о медиках и фармацевтах, работающих без соответствующей лицензии, то теперь в нее предлагали включить медработников, работающих по заведомо поддельным дипломам или другим фальшивым документам. В новой редакции за такие деяния могло грозить лишение свободы на 4–7 лет[5].

Также в Следственном комитете РФ и его подразделениях создаются специализированные подразделения по раскрытию преступлений в медицинской сфере. Однако, как отметил руководитель Следственного комитета РФ А.И. Бастрыкин, «создание подразделений не направлено на усиление ответственности медиков, а, наоборот, нацелено на объективную профессиональную оценку конкретного случая для исключения необоснованного обвинения. Поэтому такое решение поможет улучшить эффективность работы следственных подразделений, и самое главное — не допускать необоснованного нарушения прав как пациентов, так и врачей. Надеюсь, что мы придем к согласию с Национальной медицинской палатой и по вопросам использования термина «ятрогения», и по редакции предлагаемой ст. 124.1 УК РФ, для того, чтобы исключить возможность квалифицировать врачебные дела по ст. 238 УК РФ»[6].

Заключение

Особенностью современного здравоохранения является повышенная юридическая ответственность врачей в связи с наделением пациента широкими правовыми возможностями по защите своих прав и законных интересов при получении медицинской помощи. Правильная организация оказания медицинской помощи при ВГИИ, включающая в себя все аспекты жизнедеятельности стационара (работа дежурной смены, квалификация и кадровый состав медицинского персонала, исправность медицинского оборудования, запас расходного имущества и т.д.), представляется в современных реалиях необходимым требованием, гарантирующим пациентам получение соответствующей помощи, а медицинским работникам всех уровней — юридическую защищенность.

Список литературы

1. Коломенцев С.В., Одинак М.М., Вознюк И.А. и др. Ишемический инсульт у стационарного пациента. Современный взгляд на состояние проблемы. *Вестник Российской военно-медицинской академии* 2017; (2): 206–212.
2. Коломенцев С.В., Вознюк И.А., Одинак М.М. и др. Актуальные вопросы клинической диагностики внутригоспитального ишемического инсульта. *Вестник Российской военно-медицинской академии* 2017; (3): 98–104.
3. Adams H.P.Jr. Ischemic cerebrovascular complications of cardiac procedures. *Circulation* 2010; 121: 846–847. DOI: 10.1161/CIR.0b013e3181d4c53b. PMID: 20142451.
4. Домнин В.В., Иванов В.А., Жбанов И.В. Результаты хирургического лечения сочетанной патологии клапанного аппарата сердца и коронарного русла и перспективы их улучшения. *Кардиология и сердечно-сосудистая хирургия* 2011; 4(3): 43–48.
5. Цыган Н.В. Андреев Р.В., Пелешок А.С. и др. Послеоперационная мозговая дисфункция при хирургических операциях на клапанах сердца в условиях искусственного кровообращения. *Вестник Российской военно-медицинской академии* 2015; (2): 198–203.
6. Nkomo V.T., Gardin J.M., Skelton T.N. et al. Burden of valvular heart diseases: a population based study. *Lancet* 2006; 368: 1005–1011. DOI: 10.1016/S0140-6736(06)69208-8. PMID: 16980116.
7. Saltman A.P., Silver F.L., Fang J. et al. Care and outcomes of patients with in-hospital stroke. *J Am Med Assoc* 2015; 72: 749–755. DOI: 10.1001/jamaneurol.2015.0284. PMID: 25938195.
8. Реперфузионная терапия ишемического инсульта. Клинический протокол. М., 2019. 80 с.
9. Савелло А.В., Вознюк И.А., Свистов Д.В. Внутрисосудистое лечение ишемического инсульта в острейшем периоде: клинические рекомендации. СПб., 2015. 36 с.
10. Sheth K.N., Smith E.E., Grau-Sepulveda M.V. et al. Drip and ship thrombolytic therapy for acute ischemic stroke: use, temporal trends, and outcomes. *Stroke* 2015; 46: 732–739. DOI: 10.1161/STROKEAHA.114.007506. PMID: 25672784.
11. Акопов В.И. Медицинское право: учебник и практикум для вузов. М., 2017. 287 с.

References

1. Kolomentsev S.V., Odinak M.M., Voznyuk I.A. et al. [Ischemic stroke in an inpatient patient. Modern view on the state of the problem]. *Vestnik Rossiyskoy voenno-meditsinskoy akademii* 2017; 2; 206–212. (In Russ.)
2. Kolomentsev S.V., Odinak M.M., Voznyuk I.A. et al. [Actual issues of clinical diagnosis of in-hospital ischemic stroke]. *Vestnik rossiyskoy Voenno-medicinskoy akademii* 2017; 3 (59); 98-104. (In Russ.)
3. Adams H.P.Jr. Ischemic cerebrovascular complications of cardiac procedures. *Circulation* 2010; 121: 846–847. DOI: 10.1161/CIR.0b013e3181d4c53b. PMID: 20142451.
4. Domnin V.V., Ivanov V.A., Zhbanov I.V. et al. [Results of surgical treatment of combined pathology of the valvular apparatus of the heart and coronary bed and prospects for their improvement]. *Kardiologia i serdechno-sosudistaya khirurgia* 2011; 4(3): 43–48. (In Russ.)
5. Tsygan N.V., Andreev R.B., Peleshok A.C. et al. [Postoperative brain dysfunction in surgical operations on heart valves in conditions of artificial blood circulation]. *Vestnik Rossiyskoy voenno-medicinskoy akademii* 2015; 2; 198–203. (In Russ.)
6. Nkomo V.T., Gardin J.M., Skelton T.N. et al. Burden of valvular heart diseases: a population based study. *Lancet* 2006; 368: 1005–1011. DOI: 10.1016/S0140-6736(06)69208-8. PMID: 16980116.
7. Saltman A.P., Silver F.L., Fang J. et al. Care and outcomes of patients with in-hospital stroke. *J Am Med Assoc* 2015; 72: 749–755. DOI: 10.1001/jamaneurol.2015.0284. PMID: 25938195.
8. [Reperfusion therapy for ischemic stroke. Clinical protocol]. 2019; 80 p. (In Russ.)
9. Savello A.V., Voznyuk I.A., Svistov D.V. [Intravascular treatment of ischemic stroke in the acute period: clinical recommendations]. Saint Petersburg, 2015; 36 p. (In Russ.)
10. Sheth K.N., Smith E.E., Grau-Sepulveda M.V. et al. Drip and ship thrombolytic therapy for acute ischemic stroke: use, temporal trends, and outcomes. *Stroke* 2015; 46: 732–739. DOI: 10.1161/STROKEAHA.114.007506. PMID: 25672784.
11. Akopov V.I. [Medical law: textbook and practice for universities]. Moscow, 2017. 287 p. (In Russ.)

[5] Следователи допустили «врачебную ошибку». URL: https://vrachirf.ru/concilium/61058.html?from_page=Main

[6] Состоялась встреча Александра Бастрыкина и Леонида Рошаля. URL: https: //sledcom.ru/news/item/1283900

Информация об авторах

Вознюк Игорь Алексеевич — д.м.н., проф., зам. директора по научной работе, ГБУ «Санкт-Петербургский НИИ скорой помощи им. И.И. Джанелидзе», Санкт-Петербург, Россия; профессор кафедры нервных болезней, ФГБУ ВПО «Военно-медицинская академия им. С.М. Кирова», Санкт-Петербург, Россия
Никитин Евгений Николаевич — помощник директора по правовой работе, руководитель юридической службы, Санкт-Петербургское ГКУЗ «Центр восстановительного лечения «Детская психиатрия» им. С.С. Мнухина», Санкт-Петербург, Россия
Коломенцев Сергей Витальевич — к.м.н., начальник неврологического отделения клиники нервных болезней, ФГБУ ВПО «Военно-медицинская академия им. С.М. Кирова», Санкт-Петербург, Россия

Information about the authors

Igor A. Voznyuk, D. Sci. (Med.), Prof., Deputy director for research, Saint-Petersburg I.I. Dzhanelidze Research Institute of Emergency Medicine, Saint-Petersburg, Russia; professor of the Department of nervous diseases, S.M. Kirov Military Medical Academy, Saint-Petersburg, Russia
Yevgeny N. Nikitin, assistant director for legal work-head of the legal service, S.S. Mnukhin Children's Psychiatry Center for Rehabilitation Treatment, Saint-Petersburg, Russia
Sergey V. Kolomentsev, PhD (Med.), Head, Neurological department, Clinic of nervous diseases, S.M. Kirov Military Medical Academy, Saint-Petersburg, Russia

Том 14 № 2 2020
www.annaly-nevrologii.com

© Коллектив авторов, 2020

Нарушения сна и бодрствования при сосудистых когнитивных расстройствах

Т.Б. Меркулова, Г.В. Ковров, Н.Н. Яхно

ФГАОУ ВО «Первый Московский государственный медицинский университет имени И.М. Сеченова» (Сеченовский Университет), Москва, Россия

Деменция — инвалидизирующая патология, которая значительно влияет на качество жизни пациентов и их родственников. Изучение и разработка методов лечения деменции является одним из приоритетных вопросов медицины с учетом темпов роста числа больных. Сосудистая деменция находится на 2-м месте в мире по распространенности после болезни Альцгеймера. Распространенный симптом нейропсихиатрических проявлений деменции — низкое качество сна. Нарушения сна — один из модифицируемых и значимых факторов риска сердечно-сосудистых расстройств, в частности, сосудистых когнитивных нарушений. У пациентов с сосудистой деменцией ряд расстройств сна выражен больше, чем у пациентов с деменцией при болезни Альцгеймера.

В обзоре собраны данные об изменениях цикла сон–бодрствование, которые часто встречаются при сосудистых когнитивных нарушениях. Описаны вероятные механизмы связи нарушений сна и сосудистых когнитивных расстройств. Показана возможность прогнозирования развития сосудистых когнитивных расстройств по выявленным нарушениям сна и отражена перспективность изучения и разработки методов лечения расстройств сна для предупреждения развития сосудистых когнитивных расстройств.

Ключевые слова: *сосудистые когнитивные расстройства; нарушения сна и бодрствования; деменция; болезнь Альцгеймера; апноэ.*

Источник финансирования. Авторы заявляют об отсутствии финансирования при проведении исследования.
Конфликт интересов. Авторы декларируют отсутствие явных и потенциальных конфликтов интересов, связанных с публикацией настоящей статьи.
Адрес для корреспонденции: 119991, Москва, ул. Трубецкая, д. 8. НТПБ Первого МГМУ им. И.М. Сеченова.
E-mail: dily1@yandex.ru. Меркулова Т.Б.

Для цитирования: Меркулова Т.Б., Ковров Г.В., Яхно Н.Н. Нарушения сна и бодрствования при сосудистых когнитивных расстройствах. *Анналы клинической и экспериментальной неврологии* 2020; 14(2): 76–81.

DOI: 10.25692/ACEN.2020.2.10

Поступила 29.10.2019 / Принята в печать 17.02.2020

Sleep and Wakefulness Disorders in Vascular Cognitive Impairment

Tatyana B. Merkulova, Gennadiy V. Kovrov, Nikolay N. Yakhno

I.M. Sechenov First Moscow State Medical University (Sechenov University), Moscow, Russia

Dementia is a pathology that leads to disability and significantly affects the quality of life of patients and their relatives. The study and development of treatment methods for dementia is a priority in medicine, given the rate of growth in the number of patients. Vascular dementia is the second most common type of dementia in the world after Alzheimer disease. Poor sleep quality is a common feature of the neuropsychiatric profile in dementia patients. Sleep disorders are a modifiable and significant risk factor for cardiovascular disorders, in particular, vascular cognitive impairment. Several sleep disorders are more pronounced in patients with vascular dementia than in patients with dementia due to Alzheimer disease.

This review contains data on changes in the sleep-wake cycle, often found in vascular cognitive impairments. The likely mechanisms connecting sleep disorders and vascular cognitive impairments are described. The possibility of predicting the development of vascular cognitive impairment based on identified sleep disorders is shown, as well as the potential for studying and developing methods to treat sleep disturbances to prevent vascular cognitive impairment are presented.

Keywords: *vascular cognitive impairment; sleep-wake disorders; dementia; Alzheimer disease; apnoea.*

Acknowledgments. The study had no sponsorship.
Conflict of interest. The authors declare no apparent or potential conflicts of interest related to the publication of this article.
For correspondence: 119991, Russia, Moscow, Trubetskaya str., 8. I.M. Sechenov First Moscow State Medical University (Sechenov University).
E-mail: dily1@yandex.ru. Merkulova T.B.

For citation: Merkulova T.B., Kovrov G.V., Yakhno N.N. [Sleep and wakefulness disorders in vascular cognitive impairment]. *Annals of clinical and experimental neurology* 2020; 14(2): 76–81. (In Russ.)

DOI: 10.25692/ACEN.2020.2.10
Received 29.10.2019 / Accepted 17.02.2020

Введение

Число больных с деменцией стремительно возрастает, и прогнозируется, что распространенность деменции удвоится в промежутке между 2020 и 2040 гг. К 2015 г. годовые затраты на лечение деменции достигли 818 млрд долл., что составляет 1,1% мирового валового продукта. Сосудистая деменция (СД) находится на 2-м месте по распространенности после болезни Альцгеймера (БА) и составляет 10–20%. Средняя продолжительность жизни пациентов с установленным диагнозом СД равна 3–5 годам, что значительно меньше, чем у пациентов с БА [1, 2].

Нарушения в цикле сон–бодрствование сопутствуют когнитивным расстройствам [3, 4]. Согласно данным опроса людей, которые ухаживали за пациентами, наиболее частый нейропсихиатрический симптом деменции — инсомния [5]. Похожее исследование проведено с участием группы афроамериканцев, в котором прицельно изучалась деменция, ассоциированная с инсультом. Инсомния также оказалась одним из самых распространенных нейропсихиатрических симптомов [6].

В ряде работ отражены большая распространенность и выраженность нарушений сна у пациентов с сосудистыми когнитивными расстройствами (СКР) по сравнению с БА. В исследовании [7], где изучались нейропсихиатрические нарушения при БА, сосудистой мультиинфарктной деменции и сосудистой подкорковой деменции, показано, что только нарушения сна имели статистически значимые различия между этими формами деменции. На 1-м месте по распространенности нарушений сна находилась мультиинфарктная деменция, на 2-м — подкорковая и на 3-м — БА. В исследовании [8] также показано, что инсомния, дневная сонливость (ДС), апноэ сна встречаются в 2,5 раза чаще при СД по сравнению с БА.

Синдром обструктивного апноэ во сне

Ряд исследований показал связь синдрома обструктивного апноэ во сне (СОАС) с сердечно-сосудистыми заболеваниями [9–13]. Прицельно изучалась связь нарушения дыхания во сне с цереброваскулярными заболеваниями и, как следствие, с СКР. Показано, что СОАС связан с нарушением когнитивных функций: внимания, способности к целенаправленной деятельности, скорости мышления, эпизодической памяти и др. [14, 15]. Продемонстрирована связь изменений перивентрикулярного белого вещества с наличием СОАС. У пациентов с апноэ средней и тяжелой степени риск изменений белого вещества был в 2 раза больше [16].

Предполагается, что при СОАС наблюдаются преимущественно когнитивные нарушения подкоркового типа. Предположение основывается на исследовании пациентов с впервые выявленным СОАС, которые сравнивались с пациентами с мультиинфарктной деменцией, БА, тяжелой хронической обструктивной болезнью легких. Группа пациентов с СОАС разделилась на две подгруппы: пациенты с более высокими показателями по нейропсихологическому тестированию и пациенты с низкими показателями. Пациенты с низкими показателями нейропсихологического статуса имели паттерн когнитивных расстройств, который отличался от остальных групп нарушением мышления. Пациенты с СОАС и когнитивными нарушениями и пациенты с мультиинфарктной деменцией имели схожие средние баллы нейропсихологического тестирования [17].

В масштабном обзоре, включившем работы по изучению влияния терапии апноэ сна при помощи CPAP-терапии на когнитивные функции, показано, что некоторые когнитивные домены улучшаются, а другие — нет [18]. В половине проанализированных исследований не выявлено улучшения управляющих функций — одного из нарушений при СКР.

Дневная сонливость

ДС рассматривается как независимый фактор риска развития деменции. Десятилетнее исследование, в которое были включены 1986 мужчин в возрасте 55–69 лет, показало, что ДС и другие нарушения цикла сон–бодрствование могут быть прогностическими маркерами развития СД [19]. Для оценки качества сна использовался Висконсинский опросник сна (Wisconsin Sleep Questionnaire). Исследователи изучили возможность прогнозирования развития СКР по наличию ДС и нарушениям ночного сна (СОАС, синдром беспокойных ног, инсомния). Около трети испытуемых сообщали о нарушениях сна, 55% участников — о ДС. Все нарушения сна показали связь с развитием когнитивных нарушений и деменции именно сосудистой этиологии. Наиболее сильная корреляция определялась между ДС и СКР, также показана вероятная прогностическая роль ДС в их развитии.

Обнаружена связь ДС с событиями, которые являются факторами риска СКР [20]. В исследование вошли более 7000 испытуемых. ДС оценивалась участниками субъективно по четырем степеням выраженности: нет ДС, бывает редко, периодически и часто. Проявления депрессии, когнитивных нарушений, использование снотворных препаратов, храп, инсомния увеличивались по частоте (хотя и статистически незначимо) с ростом показателей ДС. У пациентов с выраженной ДС отмечалось увеличение риска развития инсульта более чем в 2 раза по сравнению с легкой сонливостью.

Продолжительность сна и инсомния

Характерное изменение ночного сна при СКР — изменение его продолжительности. Авторы метаанализа, в который вошли 18 исследований с общим числом пациентов 97 624 человека, изучили вопрос, как нарушения когнитивных функций различного генеза у пожилых людей связаны с продолжительностью сна. За короткий сон принимался сон продолжительностью 5 ч или менее, за продолжительный — более 9 ч. Во всех исследованиях, которые вошли в метаанализ, продолжительность сна оценивалась у пациентов с использованием опросников. Показано, что как избыточная, так и недостаточная продолжительность сна связаны с нарушением когнитивных функций. В одномоментных исследованиях значимая связь обнаружена между изменением продолжительности сна и управляющими

функциями (нарушение которых характерно для СКР), рабочей и вербальной памятью. В проспективных исследованиях обнаружена связь только между общим снижением когнитивных функций и продолжительностью сна [21].

В исследовании [22] сравнивали данные 45 пациентов с умеренными когнитивными нарушениями амнестического или неамнестического типов. Когнитивные функции оценивали по тесту MMSE и клинической рейтинговой шкале деменции. Оценку сна проводили с использованием «Опросника симптомов нарушения сна» (The Sleep Disturbance Symptom Questionnaire SDSQ) и сенсоров движения, расположенных в домах испытуемых, — датчики определяли, встает ли пациент с постели, бодрствует, лежа в постели, или спит. У больных с неамнестическими нарушениями зафиксированы большее количество движений в постели, более частые пробуждения. Однако по данным инструментального наблюдения общее время сна и субъективная оценка сна были одинаковыми в двух группах.

Полисомнографические характеристики сна

В исследовании, проведенном в Китае [23], приняли участие 20 пациентов в возрасте 55–80 лет с додементными СКР. МРТ выявила перенесенный инфаркт головного мозга, преимущественно лакунарного подтипа, у всех испытуемых. В контрольную группу вошли здоровые субъекты того же возраста. Результат полисомнографического исследования показал увеличение времени бодрствования после засыпания, удлинение первой стадии, уменьшение второй и третьей стадий, сокращение стадии быстрого сна. Латентный период стадии быстрого сна значимо не различался в двух группах. Авторы исследования [23] полагают, что такой паттерн сна может быть специфичным и служить маркером сосудистых когнитивных нарушений.

Заслуживает внимания исследование [24], в котором анализировались изменения сна при СКР и БА. Полисомнография проводилась в 3 группах по 12 человек: пациенты с БА, пациенты с СД и контрольная группа. Исследователи анализировали период времени от выключения света до начала второй стадии сна. Обнаружено, что флуктуация положения источника α-ритма вдоль передне-задней оси мозга во время перехода от бодрствования ко сну выражена сильнее при СД, чем при БА. Авторы исследования полагают, что полученный результат поддерживает гипотезу о снижении эффективности механизмов поддержания бодрствования при СД, поскольку флуктуация положения источников ЭЭГ варьирует в зависимости от уровня бодрствования. Разницы в латенции сна между двумя типами деменции не выявлено.

В другом исследовании характеристик сна при СКР, проведенном в Китае [25], приняли участие 56 пациентов с додементными СКР. Развитие когнитивных нарушений после инсульта явилось одним из критериев включения, критерием исключения — наличие БА. Когнитивные функции оценивали при помощи MoCA-теста, сон — при помощи Питтсбургского опросника качества сна и полисомнографии. В исследование вошли две контрольные группы: здоровые испытуемые и испытуемые, перенесшие инсульт, но не имевшие когнитивных нарушений. Пациенты с когнитивными нарушениями имели более высокий балл по Питтсбургскому опроснику, что указывает на большую степень нарушений сна. У пациентов с когнитивными нарушениями и у пациентов, перенесших инсульт, но без когнитивных нарушений, по данным полисомнографии наблюдалось уменьшение продолжительности сна, уменьшение представленности медленноволнового сна и стадии быстрого сна, снижение эффективности сна, а также увеличение времени засыпания, индекса периодических движений конечностей во сне и индекса пробуждений, который высчитывался как количество пробуждений за 1 час сна. Индекс периодических движений конечностей во сне у пациентов с синдромом беспокойных ног был значимо выше в группе с когнитивными нарушениями. Кроме того, показана значимая положительная корреляция между эффективностью сна и баллом MoCA-теста.

Несмотря на то что синдром периодических движений конечностей во сне не относится к типичным изменениям при СКР, показано, что он является риском развития сердечно-сосудистых заболеваний [26–28]. На основании этого проведена работа, которая показала, что высокий индекс периодических движений конечностей во сне связан с большим уровнем гиперинтенсивности белого вещества по данным МРТ [29]. Авторы исследования полагают, что индекс движений во сне может стать маркером развития «болезни мелких сосудов головного мозга».

Вероятные механизмы взаимосвязи нарушений цикла сон–бодрствование и сосудистых когнитивных нарушений

Цикл сон–бодрствование регулируется сложным взаимодействием между супрахиазмальным ядром гипоталамуса, базальными отделами переднего мозга, дорсальным и центральным верхними ядрами шва, ретикулярной формацией моста и продолговатого мозга. Часть звеньев этой системы участвует в регуляции когнитивных функций и памяти. Повреждение этих структур вызывает нарушения как сна, так и когнитивных функций [30].

Механизмы связи сна и когнитивных расстройств наиболее детально рассматриваются на примере БА, в то время как механизмы сна при наличии СКР без признаков БА остаются малоизученными. В некоторых работах рассматриваются зоны, которые могут быть поражены и при сосудистом процессе. Депривация сна вызывает дегенерацию клеток голубого пятна, что негативно влияет на когнитивные функции [31]. Повреждение голубого пятна ускоряет нейродегенерацию у животных с моделями БА и болезни Паркинсона [32]. Авторы полагают, что повторяющаяся нехватка сна (например, у людей, работающих по сменному графику) приводит к постепенному повреждению нейронов голубого пятна и к развитию нейродегенеративных процессов и когнитивных нарушений.

Дегенерация супрахиазмального ядра — главного генератора циркадианных ритмов и холинергических нейронов базального ядра Мейнерта, которая отмечается при БА, может быть причиной развития как расстройств цикла сон–бодрствование, так и когнитивного дефекта [33]. Ацетилхолин — нейромедиатор, который участвует в регуляции цикла сон–бодрствование. Крупный кластер холинергичесих нейронов — педункулопонтинное и дорсолатеральное ядра покрышки моста. Проекции этих клеток идут к холинергическим клеткам таламуса и базальным ядрам переднего мозга. Стимуляция педункулопонтинного ядра приводит к быстрому пробуждению, а на ЭЭГ возникают высокочастотные ритмы, схожие с ритмами бодрствования, низкочастотные ритмы подавляются. Недостаточная активность клеток этого ядра уменьшает представленность стадии быстрого сна.

Влияние холинергических нейронов педункулопонтинного ядра на формирование стадии быстрого сна неоднозначно. Некоторые исследователи показали, что холинергические нейроны участвуют в поддержании стадии БС. Другие обнаружили, что разрушение этих клеток не приводит к существенному изменению сна. В связи с этим выдвинута гипотеза, что холинергические нейроны педункулопонтинного ядра ингибируют медленноволновую активность и инициируют бодрствование и стадию быстрого сна, но не поддерживают их [34]. Исследование, которое показало связь структурных повреждений холинергических нейронов с нарушением циркадианных ритмов и когнитивных функций, проведено на трансгенных мышах TG2576 — модели БА. Циркадианные нарушения были аналогичны таковым у пациентов с БА (увеличение времени циркадианного периода). Авторы объясняют это нарушением экспрессии гена холинергических рецепторов ЦНС и недостаточностью холинергической иннервации супрахиазмального ядра. Введение ингибитора холинэстеразы (донепезила) оказывало меньший пробуждающий эффект у трансгенных мышей по сравнению с интактными животными [35].

Вероятно, связь изменений сна и СКР опосредуется через факторы риска последних (атеросклероз, артериальная гипертония, диабет, ишемическая болезнь сердца и др.). Механизм связи нарушений сна с сердечно-сосудистой патологией до конца не изучен, однако существует несколько объяснений: дизрегуляция гипоталамо-гипофизарной оси, измененная функция автономной нервной системы и избыточная симпатическая активность, повышенный уровень системного воспаления и ускоренный атерогенез. Инсомния связана с увеличением активности симпатической системы и, соответственно, с повышенным уровнем «гормонов бодрствования», таких как кортизол, что предполагает избыточную активность гипоталамо-гипофизарно-надпочечниковой системы. Кроме того, в ряде исследований показано, что у пациентов с инсомнией повышены концентрация норадреналина в плазме крови и моче, а также частота сердечного ритма [36]. Помимо связи инсомнии непосредственно с сердечно-сосудистыми заболеваниями повышенная активность симпатической системы нарушает метаболизм глюкозы и приводит к диабету, что также играет роль в развитии сердечно-сосудистых заболеваний.

Чрезмерная экспрессия ряда цитокинов, фактора некроза опухолей, хемокинов играет роль в развитии атеросклероза [37]. При искусственно вызванной инсомнии (депривации и ограничении времени сна) наблюдается повышенный уровень воспалительных цитокинов, включая те, которые участвуют в атерогенезе, — С-реактивный белок, фактор некроза опухолей-α и интерлейкин [38, 39]. Оксидативный стресс — еще один механизм, который лежит в основе повышенного риска развития сердечно-сосудистых заболеваний при инсомнии. Активные формы кислорода влияют на сократимость миокарда, являются пусковым механизмом аритмий, запускают ремоделирование миокарда. Избыточный уровень активных форм кислорода вызывает оксидативное повреждение сосудов [40]. Показана связь между оксидативным стрессом и расстройствами дыхания во сне у пожилых людей с риском развития деменции [41].

Недавнее открытие глимфатической системы может пролить свет на связь нарушений сна и когнитивных расстройств, т.к. показано, что ее функционирование привязано к циклу сон–бодрствование, а пик активности приходится на сон. Предполагается, что одна из функций глимфатической системы — клиренс различных соединений и избыточной жидкости из ЦНС в цереброспинальную жидкость и далее в лимфатическую систему, а нарушение ее функционирования может приводить к развитию нейродегенеративных и цереброваскулярных заболеваний [42, 43].

Заключение

Проведенные исследования показывают связь между изменениями в цикле сон–бодрствование и развитием СКР. Наиболее изученные и общие формы отклонений в цикле сон–бодрствование при сердечно-сосудистой патологии — изменение продолжительности сна, апноэ, инсомния, ДС, которые выступают факторами риска развития когнитивного дефицита. На формирование хронической ишемии головного мозга и развитие СКР дополнительное негативное влияние могут оказывать синдромы беспокойных ног и периодических движений конечностей. Тем не менее остается ряд нерешенных вопросов и противоречий, которые могут быть связаны с трудностью проведения крупных проспективных исследований с использованием объективных методов оценки сна.

В большинстве работ, которые касаются изучения СКР, авторы не дифференцируют типы когнитивных нарушений [44] либо фокусируются на амнестическом варианте когнитивных расстройств. Отчасти сложившаяся ситуация связана с большой распространенностью деменции смешанного генеза, когда дифференцировать эти состояния затруднительно.

Ограничение большинства работ — недостаточность использования объективных методов исследования сна и, в частности, полисомнографии. Работы, которые основываются на полисомнографическом исследовании, демонстрируют, что нарушения архитектуры сна и его качественных характеристик могут быть дополнительными диагностическими маркерами развития СД.

Выдвинуто много гипотез о связи когнитивных нарушений и расстройств сна, однако большинство из них основывается на модели БА. Связь СКР и сна может быть опосредована через факторы риска сосудистых заболеваний, но данный вопрос изучен не в полной мере.

С учетом распространенности и значимости СД представляется важным изучать изменения сна, используя объективные методы исследования, с целью поиска прогностических маркеров развития этого заболевания.

Список литературы

1. Global action plan on the public health response to dementia 2017–2025. Geneva: World Health Organization; 2017. 52 p
2. Rizzi L., Rosset I., Roriz-Cruz M. Global epidemiology of dementia: Alzheimer's and vascular types. *Biomed Res Int* 2014; 2014:908915. DOI: 10.1155/2014/908915. PMID: 25089278

References

1. Global action plan on the public health response to dementia 2017–2025. Geneva: World Health Organization; 2017. 52 p
2. Rizzi L., Rosset I., Roriz-Cruz M. Global epidemiology of dementia: Alzheimer's and vascular types. *Biomed Res Int* 2014; 2014:908915. DOI: 10.1155/2014/908915. PMID: 25089278

3. Полуэктов М., Преображенская И. Нарушения сна и когнитивных функций, подходы к терапии. *Неврология, нейропсихиатрия, психосоматика* 2014; 6(1): 68–73. DOI: 10.14412/2074-2711-2014-1-68-73.
4. Исаев Р.И., Яхно Н.Н. Нарушения сна при болезни Альцгеймера. *Неврологический журнал* 2017; 22(5): 228–236 DOI: 10.18821/1560-9545-2017-22-5-228-236.
5. do Vale F.A.C., Guarnieri R., Liboni M. et al. Reports by caregivers of behavioral and psychological symptoms of dementia. *Dement Neuropsychol* 2007; 1(1): 97–103. DOI: 10.1590/S1980-57642008DN10100015. PMID: 29213374.
6. Harris Y., Gorelick P.B., Cohen D. et al. Psychiatric symptoms in dementia associated with stroke: a case-control analysis among predominantly African-American patients. *J Natl Med Assoc* 1994; 86: 697–702. PMID: 7966434.
7. Bandyopadhyay T.K., Biswas A., Roy A. et al. Neuropsychiatric profiles in patients with Alzheimer's disease and vascular dementia. *Ann Indian Acad Neurol* 2014; 17: 325–330. DOI: 10.4103/0972-2327.138520. PMID: 25221405.
8. Cipriani G., Lucetti C., Danti S., Nuti A. Sleep disturbances and dementia. *Psychogeriatrics* 2014; 15: 65–74. DOI: 10.1111/psyg.12069. PMID: 25515641.
9. Mooe T., Rabben T., Wiklund U. et al. Sleep-disordered breathing in men with coronary artery disease. *Chest* 1996; 109: 659–663. DOI: 10.1378/chest.109.3.659. PMID: 8617073.
10. Xie C., Zhu R., Tian Y., Wang K. Association of obstructive sleep apnoea with the risk of vascular outcomes and all-cause mortality: a meta-analysis. *BMJ Open* 2017; 7: e013983. DOI: 10.1136/bmjopen-2016-013983. PMID: 29275335.
11. Mohsenin V. Obstructive sleep apnea and hypertension: a critical review. *Curr Hypertens Rep* 2014; 16: 482. DOI: 10.1007/s11906-014-0482-4. PMID: 25139780.
12. Тазартукова А.Д., Стаховская Л.В. Прогнозирование отдаленных исходов мозгового инсульта. *Журнал неврологии и психиатрии им. С.С. Корсакова* 2018; 118(9) Спецвыпуск: 37–41. DOI: 10.17116/jnevro201811809237.
13. Лутохин Г.М., Гераскина А.В., Фонякин М.Ю., Максимова М.Ю. Оптимизация ранней реабилитации больных с ишемическим инсультом и нарушением дыхания во сне. *Анналы клинической и экспериментальной неврологии* 2017; 11(2): 5–13. DOI: 10.18454/ACEN.2017.2.
14. Jackson M.L., Howard M.E., Barnes M. Cognition and daytime functioning in sleep-related breathing disorders. *Prog Brain Res* 2011; 190: 53–68. DOI: 10.1016/b978-0-444-53817-8.00003-7. PMID: 21531244.
15. Bucks R.S., Olaithe M., Eastwood P. Neurocognitive function in obstructive sleep apnoea: A meta-review. *Respirology* 2011; 18: 61–70. DOI: 10.1111/j.1440-1843.2012.02255.x. PMID: 22913604.
16. Kim H., Yun C.-H., Thomas R. J. et al. Obstructive sleep apnea as a risk factor for cerebral white matter change in a middle-aged and older general population. *SLEEP* 2013; 36: 709–715. DOI: 10.5665/sleep.2632. PMID: 23633753.
17. Incalzi R.A., Marra C., Salvigni B.L. et al. Does cognitive dysfunction conform to a distinctive pattern in obstructive sleep apnea syndrome? *J Sleep Res* 2014; 13: 79–86. DOI: 10.1111/j.1365-2869.2004.00389.x. PMID: 14996039.
18. Matthews E.E., Aloia M.S. Cognitive recovery following positive airway pressure (PAP) in sleep apnea. *Prog Brain Res* 2011; 190: 71–88. DOI: 10.1016/B978-0-444-53817-8.00004-9. PMID: 21531245.
19. Elwood P.C., Bayer A.J., Fish M. et al. Sleep disturbance and daytime sleepiness predict vascular dementia. *J Epidemiol Community Health* 2010; 65: 820–824. DOI: 10.1136/jech.2009.100503. PMID: 20675705.
20. Blachier M., Dauvilliers Y., Jaussent et al. Excessive daytime sleepiness and vascular events: the three city study. *Ann Neurol* 2013: 71: 661–667. DOI: 10.1002/ana.22656. PMID: 22271307.
21. Lo J.C., Groeger J.A., Cheng G.H. et al. Self-reported sleep duration and cognitive performance in older adults: a systematic review and meta-analysis. *Sleep Med* 2016; 17: 87–98. DOI: 10.1016/j.sleep.2015.08.021. PMID: 26847980.
22. Hayes T.L., Riley T., Mattek N. et al. Sleep habits in mild cognitive impairment. *Alzheimer Dis Assoc Disord* 2014; 28: 145–150. DOI: 10.1097/wad.0000000000000010. PMID: 24145694.
23. Zhu M.F., Deng L.Y., Gong L.M. et al. Macrostructure of sleep in patients with vascular cognitive impairment-no dementia. *Nan Fang Yi Ke Da Xue Xue Bao* 2011; 31: 295–298. PMID: 21354915.
24. Tsuno N., Shigeta M., Hyoki K. et al. Fluctuations of source locations of EEG activity during transition from alertness to sleep in Alzheimer's disease and vascular dementia. *Neuropsychobiology* 2004; 50: 267–272. DOI: 10.1159/000079982. PMID: 15365227.
25. Jiang B., Ding C., Yao G. et al. Polysomnographic abnormalities in patients with vascular cognitive impairment-no dementia. *Sleep Med* 2013; 14: 1071–1075. DOI: 10.1016/j.sleep.2013.07.003. PMID: 24051120.
26. Walters A.S., Rye D.B. Review of the relationship of restless legs syndrome and periodic limb movements in sleep to hypertension, heart disease, and stroke. *Sleep* 2009; 32: 589–597. DOI: 10.1093/sleep/32.5.589. PMID: 19480225.
27. Bekci T.T., Kayrak M., Kiyici A. et al. The relation between Lp-PLA2 levels with periodic limb movements. *Sleep Breath* 2012; 16: 117–122. DOI: 10.1007/s11325-010-0464-y. PMID: 21221825.
28. Chappell D.C., Varner S.E., Nerem R.M. et al. Oscillatory shear stress stimulates adhesion molecule expression in cultured human endothelium. *Circ Res* 1998; 82: 532–539. DOI: 10.1161/01.res.82.5.532. PMID: 9529157.
29. Boulos M.I., Murray B.J., Muir R.T. et al. Periodic limb movements and white matter hyperintensities in first-ever minor stroke or high-risk transient ischemic attack. *Sleep* 2016; 40: zsw080. DOI: 10.1093/sleep/zsw080. PMID: 28329254.

3. Poluektov M., Preobrazhenskaya I. [Sleep and cognitive dysfunctions. Therapeutic approach]. *Nevrologiya, neyropsikhiatriya, psikhosomatika* 2014; 6(1): 68–73. DOI: 10.14412/2074-2711-2014-1-68-73. (In Russ.)
4. Isaev R.I., Yakhno N.N. [Sleep disorders in Alzheimer's disease]. *Nevrologicheskiy Zhurnal* 2017; 22(5): 228–236. DOI: 10.18821/1560-9545-2017-22-5-228-236. (In Russ.)
5. do Vale F.A.C., Guarnieri R., Liboni M. et al. Reports by caregivers of behavioral and psychological symptoms of dementia. *Dement Neuropsychol* 2007; 1(1): 97–103. DOI: 10.1590/S1980-57642008DN10100015. PMID: 29213374.
6. Harris Y., Gorelick P.B., Cohen D. et al. Psychiatric symptoms in dementia associated with stroke: a case-control analysis among predominantly African-American patients. *J Natl Med Assoc* 1994; 86: 697–702. PMID: 7966434.
7. Bandyopadhyay T.K., Biswas A., Roy A. et al. Neuropsychiatric profiles in patients with Alzheimer's disease and vascular dementia. *Ann Indian Acad Neurol* 2014; 17: 325–330. DOI: 10.4103/0972-2327.138520. PMID: 25221405.
8. Cipriani G., Lucetti C., Danti S., Nuti A. Sleep disturbances and dementia. *Psychogeriatrics* 2014; 15: 65–74. DOI: 10.1111/psyg.12069. PMID: 25515641.
9. Mooe T., Rabben T., Wiklund U. et al. Sleep-disordered breathing in men with coronary artery disease. *Chest* 1996; 109: 659–663. DOI: 10.1378/chest.109.3.659. PMID: 8617073.
10. Xie C., Zhu R., Tian Y., Wang K. Association of obstructive sleep apnoea with the risk of vascular outcomes and all-cause mortality: a meta-analysis. *BMJ Open* 2017; 7: e013983. DOI: 10.1136/bmjopen-2016-013983. PMID: 29275335.
11. Mohsenin V. Obstructive sleep apnea and hypertension: a critical review. *Curr Hypertens Rep* 2014; 16: 482. DOI: 10.1007/s11906-014-0482-4. PMID: 25139780.
12. Tazartukova A.D., Stakhovskaya L.V. [Long-term outcome prediction in patients with stroke]. *Zh Nevrol Psikhiatr Im S S Korsakova* 2018; 118: 37–41. DOI: 10.17116/jnevro201811809237. (In Russ.)
13. Lutokhin G.M., Geraskina L.A., Fonyakin A.V., Maksimova M.Yu. [Optimization of early rehabilitation of patients with ischemic stroke and sleep-disordered breathing]. *Annals of Clinical and Experimental Neurology* 2017; 10(2): 5–13. DOI: 10.18454/ACEN.2017.2. (In Russ.)
14. Jackson M.L., Howard M.E., Barnes M. Cognition and daytime functioning in sleep-related breathing disorders. *Prog Brain Res* 2011; 190: 53–68. DOI: 10.1016/b978-0-444-53817-8.00003-7. PMID: 21531244.
15. Bucks R.S., Olaithe M., Eastwood P. Neurocognitive function in obstructive sleep apnoea: A meta-review. *Respirology* 2011; 18: 61–70. DOI: 10.1111/j.1440-1843.2012.02255.x. PMID: 22913604.
16. Kim H., Yun C.-H., Thomas R. J. et al. Obstructive sleep apnea as a risk factor for cerebral white matter change in a middle-aged and older general population. *SLEEP* 2013; 36: 709–715. DOI: 10.5665/sleep.2632. PMID: 23633753.
17. Incalzi R.A., Marra C., Salvigni B.L. et al. Does cognitive dysfunction conform to a distinctive pattern in obstructive sleep apnea syndrome? *J Sleep Res* 2014; 13: 79–86. DOI: 10.1111/j.1365-2869.2004.00389.x. PMID: 14996039.
18. Matthews E.E., Aloia M.S. Cognitive recovery following positive airway pressure (PAP) in sleep apnea. *Prog Brain Res* 2011; 190: 71–88. DOI: 10.1016/B978-0-444-53817-8.00004-9. PMID: 21531245.
19. Elwood P.C., Bayer A.J., Fish M. et al. Sleep disturbance and daytime sleepiness predict vascular dementia. *J Epidemiol Community Health* 2010; 65: 820–824. DOI: 10.1136/jech.2009.100503. PMID: 20675705.
20. Blachier M., Dauvilliers Y., Jaussent et al. Excessive daytime sleepiness and vascular events: the three city study. *Ann Neurol* 2013: 71: 661–667. DOI: 10.1002/ana.22656. PMID: 22271307.
21. Lo J.C., Groeger J.A., Cheng G.H. et al. Self-reported sleep duration and cognitive performance in older adults: a systematic review and meta-analysis. *Sleep Med* 2016; 17: 87–98. DOI: 10.1016/j.sleep.2015.08.021. PMID: 26847980.
22. Hayes T.L., Riley T., Mattek N. et al. Sleep habits in mild cognitive impairment. *Alzheimer Dis Assoc Disord* 2014; 28: 145–150. DOI: 10.1097/wad.0000000000000010. PMID: 24145694.
23. Zhu M.F., Deng L.Y., Gong L.M. et al. Macrostructure of sleep in patients with vascular cognitive impairment-no dementia. *Nan Fang Yi Ke Da Xue Xue Bao* 2011; 31: 295–298. PMID: 21354915.
24. Tsuno N., Shigeta M., Hyoki K. et al. Fluctuations of source locations of EEG activity during transition from alertness to sleep in Alzheimer's disease and vascular dementia. *Neuropsychobiology* 2004; 50: 267–272. DOI: 10.1159/000079982. PMID: 15365227.
25. Jiang B., Ding C., Yao G. et al. Polysomnographic abnormalities in patients with vascular cognitive impairment-no dementia. *Sleep Med* 2013; 14: 1071–1075. DOI: 10.1016/j.sleep.2013.07.003. PMID: 24051120.
26. Walters A.S., Rye D.B. Review of the relationship of restless legs syndrome and periodic limb movements in sleep to hypertension, heart disease, and stroke. *Sleep* 2009; 32: 589–597. DOI: 10.1093/sleep/32.5.589. PMID: 19480225.
27. Bekci T.T., Kayrak M., Kiyici A. et al. The relation between Lp-PLA2 levels with periodic limb movements. *Sleep Breath* 2012; 16: 117–122. DOI: 10.1007/s11325-010-0464-y. PMID: 21221825.
28. Chappell D.C., Varner S.E., Nerem R.M. et al. Oscillatory shear stress stimulates adhesion molecule expression in cultured human endothelium. *Circ Res* 1998; 82: 532–539. DOI: 10.1161/01.res.82.5.532. PMID: 9529157.
29. Boulos M.I., Murray B.J., Muir R.T. et al. Periodic limb movements and white matter hyperintensities in first-ever minor stroke or high-risk transient ischemic attack. *Sleep* 2016; 40: zsw080. DOI: 10.1093/sleep/zsw080. PMID: 28329254.

30. Zhong G., Naismith S.L., Rogers N.L., Lewis S.J.G. Sleep-wake disturbances in common neurodegenerative diseases: a closer look at selected aspects of the neural circuitry. *J Neurol Sci* 2011; 307: 9–14. DOI: 10.1016/j.jns.2011.04.020. PMID: 21570695.
31. Zhang J., Zhu Y., Zhan G. et al. Extended wakefulness: compromised metabolics in and degeneration of locus ceruleus neurons. *J Neurosci* 2014; 34: 4418–4431. DOI: 10.1523/jneurosci.5025-12.2014. PMID: 24647961.
32. Rey N. L., Jardanhazi-Kurutz D., Terwel D. et al. Locus coeruleus degeneration exacerbates olfactory deficits in APP/PS1 transgenic mice. *Neurobiol Aging* 2012; 33; 426.e1–426.e11. DOI: 10.1016/j.neurobiolaging.2010.10.009. PMID: 21109328.
33. Sterniczuk R., Dyck R.H., LaFerla F.M., Antle M.C. Characterization of the 3xTg-AD mouse model of Alzheimer's disease: Part 1. Circadian changes. *Brain Res* 2010; 1348: 139–148. DOI: 10.1016/j.brainres.2010.05.013. PMID: 20471965.
34. Kroeger D., Ferrari L.L., Petit G. et al. Cholinergic, glutamatergic, and GABAergic neurons of the pedunculopontine tegmental nucleus have distinct effects on sleep/wake behavior in mice. *J Neurosci* 2017; 37: 1352–1366. DOI: 10.1523/jneurosci.1405-16.2016. PMID: 28039375.
35. Wisor J.P., Edgar D.M., Yesavage J. et al. Sleep and circadian abnormalities in a transgenic mouse model of Alzheimer's disease: A role for cholinergic transmission. *Neuroscience* 2005; 131: 375–385. DOI: 10.1016/j.neuroscience.2004.11.018. PMID: 15708480.
36. Javaheri S., Redline S. Insomnia and risk of cardiovascular disease. *Chest* 2017; 152: 435–444. DOI: 10.1016/j.chest.2017.01.026. PMID: 28153671.
37. Libby P. Inflammation and cardiovascular disease mechanisms. *Am J Clin Nutr* 2006; 83: 456S–460S. DOI: 10.1093/ajcn/83.2.456s. PMID: 16470012.
38. Shearer W.T., Reuben J.M., Mullington J.M. et al. Soluble TNF-α receptor 1 and IL-6 plasma levels in humans subjected to the sleep deprivation model of spaceflight. *J Allergy Clin Immunol* 2001; 107: 165–170. DOI: 10.1067/mai.2001.112270. PMID: 11150007.
39. Sauvet F., Drogou C., Bougard C. et al. Vascular response to 1week of sleep restriction in healthy subjects. A metabolic response? *Int J Cardiol 2*015; 190: 246–255. DOI: 10.1016/j.ijcard.2015.04.119. PMID: 25932797.
40. Münzel T., Camici G.G., Maack C. et al. Impact of oxidative stress on the heart and vasculature. *J Am Coll Cardiol* 2017; 70: 212–229. DOI: 10.1016/j.jacc.2017.05.035. PMID: 28683969.
41. Duffy S.L., Lagopoulos J., Terpening Z. et al. Association of anterior cingulate glutathione with sleep apnea in older adults at-risk for dementia. *Sleep* 2016; 39: 899–906. DOI: 10.5665/sleep.5650. PMID: 26856906.
42. Николенко В.Н., Оганесян М.В., Яхно Н.Н. и др. Глимфатическая система головного мозга: функциональная анатомия и клинические перспективы. *Неврология, нейропсихиатрия, психосоматика* 2018; 10(4): 94–100. DOI: 10.14412/2074-2711-2018-4-94-100.
43. Jessen N.A., Munk A.S.F., Lundgaard I., Nedergaard M. The glymphatic system: a beginner's guide. *Neurochem Res* 2015; 40: 2583–2599. DOI: 10.1007/s11064-015-1581-6. PMID: 25947369.
44. Beaulieu-Bonneau S., Hudon C. Sleep disturbances in older adults with mild cognitive impairment. *Int Psychogeriatr* 2009; 21: 654–666. DOI: 10.1017/s1041610209009120. PMID: 19426575.

30. Zhong G., Naismith S.L., Rogers N.L., Lewis S.J.G. Sleep-wake disturbances in common neurodegenerative diseases: a closer look at selected aspects of the neural circuitry. *J Neurol Sci* 2011; 307: 9–14. DOI: 10.1016/j.jns.2011.04.020. PMID: 21570695.
31. Zhang J., Zhu Y., Zhan G. et al. Extended wakefulness: compromised metabolics in and degeneration of locus ceruleus neurons. *J Neurosci* 2014; 34: 4418–4431. DOI: 10.1523/jneurosci.5025-12.2014. PMID: 24647961.
32. Rey N. L., Jardanhazi-Kurutz D., Terwel D. et al. Locus coeruleus degeneration exacerbates olfactory deficits in APP/PS1 transgenic mice. *Neurobiol Aging* 2012; 33; 426.e1–426.e11. DOI: 10.1016/j.neurobiolaging.2010.10.009. PMID: 21109328.
33. Sterniczuk R., Dyck R.H., LaFerla F.M., Antle M.C. Characterization of the 3xTg-AD mouse model of Alzheimer's disease: Part 1. Circadian changes. *Brain Res* 2010; 1348: 139–148. DOI: 10.1016/j.brainres.2010.05.013. PMID: 20471965.
34. Kroeger D., Ferrari L.L., Petit G. et al. Cholinergic, glutamatergic, and GABAergic neurons of the pedunculopontine tegmental nucleus have distinct effects on sleep/wake behavior in mice. *J Neurosci* 2017; 37: 1352–1366. DOI: 10.1523/jneurosci.1405-16.2016. PMID: 28039375.
35. Wisor J.P., Edgar D.M., Yesavage J. et al. Sleep and circadian abnormalities in a transgenic mouse model of Alzheimer's disease: A role for cholinergic transmission. *Neuroscience* 2005; 131: 375–385. DOI: 10.1016/j.neuroscience.2004.11.018. PMID: 15708480.
36. Javaheri S., Redline S. Insomnia and risk of cardiovascular disease. *Chest* 2017; 152: 435–444. DOI: 10.1016/j.chest.2017.01.026. PMID: 28153671.
37. Libby P. Inflammation and cardiovascular disease mechanisms. *Am J Clin Nutr* 2006; 83: 456S–460S. DOI: 10.1093/ajcn/83.2.456s. PMID: 16470012.
38. Shearer W.T., Reuben J.M., Mullington J.M. et al. Soluble TNF-α receptor 1 and IL-6 plasma levels in humans subjected to the sleep deprivation model of spaceflight. *J Allergy Clin Immunol* 2001; 107: 165–170. DOI: 10.1067/mai.2001.112270. PMID: 11150007.
39. Sauvet F., Drogou C., Bougard C. et al. Vascular response to 1week of sleep restriction in healthy subjects. A metabolic response? *Int J Cardiol 2*015; 190: 246–255. DOI: 10.1016/j.ijcard.2015.04.119. PMID: 25932797.
40. Münzel T., Camici G.G., Maack C. et al. Impact of oxidative stress on the heart and vasculature. *J Am Coll Cardiol* 2017; 70: 212–229. DOI: 10.1016/j.jacc.2017.05.035. PMID: 28683969.
41. Duffy S.L., Lagopoulos J., Terpening Z. et al. Association of anterior cingulate glutathione with sleep apnea in older adults at-risk for dementia. *Sleep* 2016; 39: 899–906. DOI: 10.5665/sleep.5650. PMID: 26856906.
42. Nikolenko V.N., Oganesyan M.V., Yakhno N.N. et al. [The brain's glymphatic system: physiological anatomy and clinical perspectives]. *Nevrologiya, neyropsikhiatriya, psikhosomatika* 2018; 10(4): 94–100. DOI: 10.14412/2074-2711-2018-4-94-100. (In Russ.)
43. Jessen N.A., Munk A.S.F., Lundgaard I., Nedergaard M. The glymphatic system: a beginner's guide. *Neurochem Res* 2015; 40: 2583–2599. DOI: 10.1007/s11064-015-1581-6. PMID: 25947369.
44. Beaulieu-Bonneau S., Hudon C. Sleep disturbances in older adults with mild cognitive impairment. *Int Psychogeriatr* 2009; 21: 654–666. DOI: 10.1017/s1041610209009120. PMID: 19426575.

Информация об авторах

Меркулова Татьяна Борисовна — аспирант НИО неврологии Научно-технологического парка биомедицины ФГАОУ ВО Первый МГМУ им. И.М. Сеченова Минздрава России (Сеченовский Университет), Москва, Россия
Ковров Геннадий Васильевич — д.м.н., проф., г.н.с. НИО неврологии Научно-технологического парка биомедицины ФГАОУ ВО Первый МГМУ им. И.М. Сеченова Минздрава России (Сеченовский Университет), Москва, Россия; Президент ассоциации «Национальное сомнологическое общество»
Яхно Николай Николаевич — д.м.н., проф., акад. РАН, зав. НИО неврологии Научно-технологического парка биомедицины ФГАОУ ВО Первый МГМУ им. И.М. Сеченова Минздрава России (Сеченовский Университет), Москва, Россия

Information about the authors

Tatyana B. Merkulova, postgaraduate student, Scientific and research neurological department, Scientific and Research Center, I.M. Sechenov First Moscow State Medical University (Sechenov University), Moscow, Russia
Gennadiy V. Kovrov, D. Sci (Med,), Prof,, main researcher, Scientific and research neurological department, Scientific and Research Center, I.M. Sechenov First Moscow State Medical University (Sechenov University), Moscow, Russia
Nikolay N. Yakhno, D. Sci. (Med.), Prof., Head, Scientific and research neurological department, Scientific and Research Center, I.M. Sechenov First Moscow State Medical University (Sechenov University), Moscow, Russia

© Коллектив авторов, 2020

Шкала оценки тяжести лобно-височной деменции (Frontotemporal dementia rating scale — FTD-FRS): лингвокультурная адаптация в России

Ю.А. Шпилюкова[1], Д.Г. Юсупова[1], Д.Р. Ахмадуллина[1], Н.В. Полехина[2], А.В. Наминов[1], М.Е. Синельников[3], А.Б. Зайцев[3], А.А. Зимин[1], А.В. Белопасова[1], Е.Ю. Федотова[1], Н.А. Супонева[1], С.Н. Иллариошкин[1], М.А. Пирадов[1]

[1]ФГБНУ «Научный центр неврологии», Москва, Россия;
[2]ГБУЗ «Городская клиническая больница № 24 ДЗМ», Москва, Россия;
[3]ФГАОУ ВО «Первый Московский государственный медицинский университет имени И.М. Сеченова Минздрава России» (Сеченовский Университет), Москва, Россия

Введение. *Лобно-височная деменция (ЛВД) — нейродегенеративное заболевание, представляющее вторую по частоте причину деменции с ранним началом (до 65 лет). Количественная оценка тяжести заболевания может служить важным инструментом при определении прогноза и объективной оценке темпа прогрессирования заболевания, что важно не только для клинической практики, но и при проведении научных исследований. Специализированные русскоязычные шкалы для оценки тяжести деменции при ЛВД отсутствуют, а использование с этой целью шкал, разработанных для функциональной оценки пациентов с болезнью Альцгеймера, приводит к ошибочной диагностике и снижает качество проводимых исследований.*
Цель *работы — лингвокультурная адаптация и валидация русскоязычной версии Шкалы оценки тяжести ЛВД (Frontotemporal dementia rating scale — FTD-FRS).*
Материалы и методы. *Проведены прямой и обратный переводы шкалы и материалов к ней, пилотное тестирование, разработка русскоязычного варианта при участии филолога-лингвиста и неврологов, специализирующихся на работе с пациентами с когнитивными нарушениями.*
Результаты. *После окончания процедуры прямого и обратного переводов экспертной комиссией устранены неточности перевода материалов шкалы. Произведено пилотное тестирование на 10 пациентах с ЛВД, трудностей при понимании и интерпретации инструкций у исследователей не возникло. После проведения данного этапа принят финальный вариант русскоязычной версии шкалы. В статье приведены основной текст шкалы и ссылка на полный вариант шкалы с основным текстом и инструкциями.*
Заключение. *Впервые опубликован русскоязычный вариант Шкалы оценки тяжести ЛВД. Выполнен первый этап валидации (лингвокультурная адаптация) на базе Научного центра неврологии. Продолжается работа по оценке психометрических свойств русскоязычной версии.*

Ключевые слова: *лобно-височная деменция; шкала оценки тяжести; валидация; лингвокультурная адаптация.*

Источник финансирования. Работа выполнена при финансовой поддержке Российского фонда фундаментальных исследований (грант № 19-015-00533).
Конфликт интересов. Авторы декларируют отсутствие явных и потенциальных конфликтов интересов, связанных с публикацией настоящей статьи.
Адрес для корреспонденции: 125367, Москва, Волоколамское шоссе, д. 80. ФГБНУ НЦН. E-mail: jshpilyukova@gmail.com. Шпилюкова Ю.А.

Для цитирования: Шпилюкова Ю.А., Юсупова Д.Г., Ахмадуллина Д.Р., Полехина Н.В., Наминов А.В., Синельников М.Е., Зайцев А.Б., Зимин А.А., Белопасова А.В., Федотова Е.Ю., Супонева Н.А., Иллариошкин С.Н., Пирадов М.А. Шкала оценки тяжести лобно-височной деменции (Frontotemporal dementia rating scale — FTD-FRS): лингвокультурная адаптация в России. *Анналы клинической и экспериментальной неврологии* 2020; 14(2): 82–87.

DOI: 10.25692/ACEN.2020.2.11

Поступила 04.02.2020 / Принята в печать 17.02.2020

Frontotemporal Dementia Rating Scale (FTD-FRS): Linguistic and Cultural Adaptation in Russia

Yuliya A. Shpilyukova[1], Djamilya G. Yusupova[1], Diliara R. Akmadullina[1], Natalia V. Polekhina[2], Alexander V. Naminov[1], Mikhail E. Sinelnikov[4], Aleksander B. Zaytsev[4], Aleksey A. Zimin[1], Anastasia V. Belopasova[1], Ekaterina Yu. Fedotova[1], Nataliya A. Suponeva[1], Sergey N. Illarioshkin[1], Mikhail A. Piradov[1]

[1]*Research Center of Neurology, Moscow, Russia;*
[2]*City Clinical Hospital No. 24, Moscow, Russia;*
[3]*I.M. Sechenov First Moscow State Medical University, Moscow, Russia*

Introduction. *Frontotemporal dementia (FTD) is a neurodegenerative disease and is the second most frequent cause of early-onset dementia (before 65 years). Quantitative assessment of disease severity can be an essential tool for predicting and objectively assessing the rate of disease progression, which is vital not only for clinical practice but also for research. There are no specialized Russian language scales for evaluating the severity of dementia in FTD, and the use of functional assessment scales developed for patients with Alzheimer disease for this purpose leads to erroneous diagnosis and reduces the quality of research.*
The aim *of this work was to perform linguistic and cultural adaptation and validation of the Russian version of the Frontotemporal Dementia Rating Scale (FTD-FRS).*
Materials and methods: *Forward and back translations of the scale and its materials, pilot testing, development of the Russian language version with the help of a linguist and neurologists specializing in working with patients with cognitive impairments were performed.*
Results. *After completing the forward and back translations, the expert commission removed inaccuracies in the translation of the scale materials. Pilot testing was carried out on 10 patients with FTD. Researchers did not have any difficulties understanding and interpreting the instructions. After this stage, the final edition of the Russian version of the scale was adopted. The article contains the main text of the scale and a link to the full version of the scale with the main text and instructions.*
Conclusion. *A Russian language version of the Frontotemporal Dementia Rating Scale has been published for the first time. The first stage of validation (linguistic and cultural adaptation) was performed in the Research Center of Neurology. There is ongoing work to evaluate the psychometric properties of the Russian language version.*

Keywords: *frontotemporal dementia; rating scale; validation; linguistic and cultural adaptation.*

Acknowledgments. The work was supported by the Russian Foundation for Basic Research (grant No. 19-015-00533).
Conflict of interest. The authors declare no apparent or potential conflicts of interest related to the publication of this article.
For correspondence: 125367, Russia, Moscow, Volokolamskoye shosse, 80. Research Center of Neurology. E-mail: jshpilyukova@gmail.com. Bakulin I.S.

For citation: Shpilyukova Yu.A., Yusupova D.G., Akmadullina D.R., Polekhina N.V., Naminov A.V., Sinelnikov M.E., Zaytsev A.B., Zimin A.A., Belopasova A.V., Fedotova E.Yu., Suponeva N.A., Illarioshkin S.N., Piradov M.A. [Frontotemporal Dementia Rating Scale (FTD-FRS): linguistic and cultural adaptation in Russia]. *Annals of clinical and experimental neurology* 2020; 14(2): 82–87. (In Russ.)

DOI: 10.25692/ACEN.2020.2.11

Received 04.02.2020 / Accepted 17.02.2020

Введение

Лобно-височная деменция (ЛВД) – нейродегенеративное заболевание, проявляющееся прогрессирующими нарушениями поведения и/или речи, нередко двигательными расстройствами, ассоциированное с гипотрофией лобных и/или височных долей головного мозга. ЛВД считается второй по распространенности причиной деменции в группе пациентов с ранним дебютом (<65 лет) после болезни Альцгеймера [1]. Заболевание является крайне гетерогенным с клинической, генетической и патоморфологической точек зрения. В настоящее время выделяют несколько клинических форм заболевания, основными из которых являются поведенческий вариант ЛВД (пвЛВД), аграмматический (авППА) и семантический (свППА) варианты первичной прогрессирующей афазии [2]. До 40% случаев ЛВД имеют отягощенный семейный анамнез с аутосомно-доминантным типом наследования [3]. В настоящее время описано несколько десятков генов, мутации в которых могут приводить к развитию заболевания [4]. Однако все случаи, ассоциированные с выявленной мутацией в каком-либо известном гене, составляют лишь половину семейных случаев, что говорит о вовлечении в патогенез болезни ряда других механизмов. Учитывая сложность патогенетического процесса и разнообразие фенотипов ЛВД, очень сложно предсказать скорость прогрессирования заболевания в каждом конкретном случае.

В недавних исследованиях показано, что ЛВД значительно влияет на повседневную активность даже при развитии клинических вариантов, изолированно ассоциированных с речевой дисфункцией [5]. И хотя в настоящее время не существует специфического лечения для ЛВД, дальнейшее изучение патогенеза заболевания может привести к разработке и внедрению новых соединений с терапевтическим потенциалом. При этом для проведения клинических исследований требуются специфические шкалы, способные точно оценивать степень тяжести различных вариантов ЛВД и чувствительные к определению темпа прогрессирования заболевания. До недавнего времени не существовало специализированной шкалы, позволяющей оценивать скорость прогрессирования ЛВД с учетом разных фенотипов. Были попытки использования для этой цели шкалы оценки тяжести деменции при болезни Альцгеймера (Clinical dementia rating scale — CDR), а также модифицированного варианта шкалы CDR для ЛВД (FTLD-CDR), которые показали их неспособность выявления различий между клиническими вариантами ЛВД и скорости прогрессирования в каждом конкретном случае [6]. Для этой цели в 2009 г. была разработана специализированная шкала, способная оценить степень тяжести и уровень функционального снижения при ЛВД — Шкала оценки тяжести лобно-височной деменции (Frontotemporal dementia rating scale — FTD-FRS) [7]. Шкала создана коллективом авторов из Великобритании и Австралии и преимущественно используется в оригинальном англоязычном варианте. Согласно доступным данным, адаптация данной шкалы и ее валидация проводились лишь в Бразилии [8] и Испании [9]. На русский язык шкала ранее не переводилась и в русскоязычных научных исследованиях не использовалась.

Целью работы являлась лингвокультурная адаптация шкалы FTD-FRS с последующей оценкой психометрических свойств русскоязычной версии.

Материалы и методы

Лингвокультурная адаптация шкалы и протокол ее валидации были согласованы с профессором, специалистом по клиническим исследованиями Университета Восточной Англии, доктором E. Mioshi, которая является одним из разработчиков оригинальной версии. Лингвокультурная адаптация производилась согласно общепринятым рекомендациям [10, 11].

На первом этапе осуществлен прямой перевод оригинальной версии шкалы и инструкций к ней с английского языка на русский двумя независимыми медицинскими переводчиками (рисунок). На втором этапе произведен обратный перевод общей русской версии на английский язык носителем английского языка, имеющим медицинское образование. После этого разработанная русская версия обсуждена экспертной комиссией под председательством переводчика-эксперта, не принимавшего ранее участие в переводе. В состав комиссии также вошли неврологи, работающие с пациентами с деменцией, и медицинские переводчики.

Схема проведения лингвокультурной адаптации шкалы оценки тяжести лобно-височной деменции (Frontotemporal dementia rating scale — FTD-FRS)

Flowchart of the linguistic and cultural adaptation of the Frontotemporal Dementia Rating Scale (FTD-FRS)

Следующим этапом было проведение пилотного тестирования на 10 пациентах с диагнозом ЛВД, наблюдающихся в отделении нейродегенеративных и наследственных заболеваний нервной системы ФГБНУ «Научный центр неврологии».

Критерии включения в исследование:
- возраст пациентов 35–85 лет;
- соответствие клинически возможному, вероятному и точному диагнозу пвЛВД [12];
- соответствие диагностическим критериям авППА и свППА [11].

Критериям невключения:
- манифестация заболевания ранее 35 лет;
- соответствие диагностическим критериям диагноза логопенического варианта ППА [13];
- выраженные психические или тяжелые соматические расстройства, не позволяющие осуществить продуктивный контакт с пациентом;
- отказ от проведения исследования.

В результате в работу были включены 6 пациентов с пвЛВД и 4 пациента с авППА.

После пилотного тестирования было проведено повторное заседание экспертной комиссии, утверждена финальная русскоязычная версия шкалы.

Исследование было одобрено Локальным этическим комитетом ФГБНУ «Научный центр неврологии». Все испытуемые подписали добровольное информированное согласие на участие в исследовании.

Результаты и обсуждение

Шкала представляет собой опросник из 30 вопросов, посвященных различным аспектам повседневной активности пациента, оценивающих поведение в целом, поведение на улице и в магазине, выполнение работы по дому и способность к телефонным звонкам, способность вести финансовые дела и корреспонденцию, прием лекарств, приготовление и прием пищи, безопасность и мобильность. Предполагается, что вопросы могут быть заданы как непосредственно пациенту, так и ухаживающему за ним лицу (в зависимости от тяжести выраженности когнитивных нарушений). Кроме того, к основному тексту шкалы прилагаются два подробных руководства по проведению опроса и оценке результатов[1]. По результатам проведения опроса по специальной формуле производится оценка сохранности различных аспектов повседневной активности (в процентах) и дальнейший перевод соответствующего процента в логит-показатель, согласно таблице в руководстве. Диапазоны логит-показателей соответствуют различным стадиям деменции; согласно шкале оценки тяжести лобно-височной деменции (Frontotemporal dementia rating scale — FTD-FRS) выделяют шесть таких стадий — от очень легкой до глубокой.

В процессе перевода и разработки финальной русскоязычной версии основные сложности были связаны с адаптацией исходного смысла англоязычного текста для русской речи, чтобы это звучало доступно и понятно. В ходе ра-

[1] Материалы шкалы доступны по ссылке: https://www.neurology.ru/reabilitaciya/centr-validacii-mezhdunarodnyh-shkal-i-oprosnikov

боты комиссии было внесено незначительное количество корректив. Например, в Руководстве по оценке в вопросе 8 при оценке способности пациента к безопасному использованию привычных видов транспорта в пункте ответа «почти всегда» удалена фраза о вождении автомобиля по водительским правам с ограничением использования транспортного средства территориально и по времени («drives with a restricted licence» в исходном тексте), ввиду отсутствия данного вида водительских прав на территории России. Кроме того, в Руководстве по оценке было принято решение о замене последовательности предлагаемых вариантов с «никогда — иногда — почти всегда» на «почти всегда — иногда — никогда», что согласуется с порядком вариантов ответа в основном тексте шкалы и облегчает восприятие информации.

При проведении пилотного тестирования все пациенты были носителями русского языка, их клиническое состояние соответствовало диагностическим критериям пвЛВД [12] и авППА [13]. Во включенной в исследование группе преобладали женщины (7/3). Медиана возраста пациентов составила 66 [квартили: 57; 75] лет, медиана продолжительности заболевания 42 [квартили: 25; 60] мес.

Пилотное тестирование производилось в день планового консультативного приема двумя независимыми неврологами с интервалом оценки 40–50 мин. Сложностей при понимании и интерпретации инструкций у исследователей не возникло. В процессе пилотного тестирования сделан вывод о более предпочитаемом варианте тестирования ухаживающего лица, а не самого пациента. Это связано с тем, что пациент даже с минимальным когнитивным дефицитом может давать ошибочные ответы относительно своего состояния ввиду снижения критики. Различий в стратификации пациентов по стадиям деменции между неврологами, проводившими пилотное тестирование, не выявлено.

По результатам пилотного тестирования проведено второе заседание экспертной комиссии и утвержден окончательный вариант русскоязычной версии (см. Приложение).

Заключение

Таким образом, нами проведен первый этап валидации Шкалы оценки тяжести лобно-височной деменции (FTD-FRS), в котором осуществлены перевод и лингвокультурная адаптация данной шкалы для русскоязычного населения. Шкала является доступной и простой в использовании для специалистов разного профиля, сталкивающихся с пациентами с ЛВД в повседневной практике (неврологи, психологи, психиатры). На момент публикации данной статьи продолжается работа по оценке психометрических свойств шкалы (надежность, чувствительность, валидность).

С русскоязычной версией Шкалы оценки тяжести лобно-височной деменции (Frontotemporal dementia rating scale — FTD-FRS) можно ознакомиться в Приложении и на сайте https://www.neurology.ru/reabilitaciya/centr-validacii-mezhdunarodnyh-shkal-i-oprosnikov

Коллектив авторов выражает благодарность профессору E. Mioshi за помощь в разработке дизайна исследования.

Список литературы

1. Knopman D.S., Roberts R.O. Estimating the number of persons with frontotemporal lobar degeneration in the US population. *J Mol Neurosci* 2011; 45: 330–335. DOI: 10.1007/s12031-011-9538-y PMID: 21584654.
2. Deutschländer A.B., Ross O.A., Dickson D.W., Wszolek Z.K. Atypical parkinsonian syndromes: a general neurologist's perspective. *Eur J Neurol* 2018, 25: 41–58. DOI: 10.1111/ene.13412. PMID: 28803444.
3. Goldman J.S., Farmer J.M., Wood E.M. et al. Comparison of family histories in FTLD subtypes and related tauopathies. *Neurology* 2005, 65: 1817–1819. DOI: 10.1212/01.wnl.0000187068.92184.63. PMID: 16344531.
4. Шпилюкова Ю.А., Федотова Е.Ю., Илларионшкин С.Н. Генетическое разнообразие лобно-височной деменции. *Молекулярная биология* 2020; 54(1): 17–28. DOI: 10.31857/S0026898420010139.
5. Mioshi E., Kipps C.M., Dawson K. et al. Activities of daily living in frontotemporal dementia and Alzheimer disease. *Neurology* 2007; 68: 2077–2084. DOI: 10.1212/01.wnl.0000264897.13722.53 PMID: 17562828.
6. Knopman D.S., Kramer J.H., Boeve B.F. et al. Development of methodology for conducting clinical trials in frontotemporal lobar degeneration. *Brain* 2008; 131(11): 2957–2968. DOI: 10.1093/brain/awn234. PMID: 18829698.
7. Mioshi E., Hsieh S., Savage S. et al. Clinical staging and disease progression in frontotemporal dementia. *Neurology* 2010; 74: 1591–1597. DOI: 10.1212/WNL.0b013e3181e04070. PMID: 20479357.
8. Lima-Silva T.B., Bahia V.S., Carvalho V.A. et al. Tradução, adaptação transcultural e aplicabilidade da Escala de Estadiamento e Progressão da Degeneração Lobar Frontotemporal. *Dement Neuropsychol* 2013, 7: 387–396. DOI: 10.1590/S1980-57642013DN74000006. PMID: 29213863.
9. Turró-Garriga O., Contreras C.H., Cladera J.O. et al. Adaptación y validación de la Frontotemporal Dementia Rating Scale (FTD-FRS) al castellano. *Neurologia* 2017; 32: 290–299. DOI: 10.1016/j.nrl.2015.12.004. .PMID: 26877196.
10. Новик А.А., Ионова Т.И. Языковая и культурная адаптация опросника оценки качества жизни. В кн.: Шевченко Ю.Л. (ред.) Руководство по исследованию качества жизни в медицине. М., 2007: 57–61.

References

1. Knopman D.S., Roberts R.O. Estimating the number of persons with frontotemporal lobar degeneration in the US population. *J Mol Neurosci* 2011; 45: 330–335. DOI: 10.1007/s12031-011-9538-y PMID: 21584654.
2. Deutschländer A.B., Ross O.A., Dickson D.W., Wszolek Z.K. Atypical parkinsonian syndromes: a general neurologist's perspective. *Eur J Neurol* 2018, 25: 41–58. DOI: 10.1111/ene.13412. PMID: 28803444.
3. Goldman J.S., Farmer J.M., Wood E.M. et al. Comparison of family histories in FTLD subtypes and related tauopathies. *Neurology* 2005, 65: 1817–1819. DOI: 10.1212/01.wnl.0000187068.92184.63. PMID: 16344531.
4. Shpilyukova Yu.A., Fedotova E.Yu., Illarioshkin S.N. [Genetic Diversity in Frontotemporal Dementia]. *Molecular Biology* 2020; 54(1): 13–23. DOI: 10.1134/S0026893320010136. (In Russ.)
5. Mioshi E., Kipps C.M., Dawson K. et al. Activities of daily living in frontotemporal dementia and Alzheimer disease. *Neurology* 2007; 68: 2077–2084. DOI: 10.1212/01.wnl.0000264897.13722.53 PMID: 17562828.
6. Knopman D.S., Kramer J.H., Boeve B.F. et al. Development of methodology for conducting clinical trials in frontotemporal lobar degeneration. *Brain* 2008; 131(11): 2957–2968. DOI: 10.1093/brain/awn234. PMID: 18829698.
7. Mioshi E., Hsieh S., Savage S. et al. Clinical staging and disease progression in frontotemporal dementia. *Neurology* 2010; 74: 1591–1597. DOI: 10.1212/WNL.0b013e3181e04070. PMID: 20479357.
8. Lima-Silva T.B., Bahia V.S., Carvalho V.A. et al. Tradução, adaptação transcultural e aplicabilidade da Escala de Estadiamento e Progressão da Degeneração Lobar Frontotemporal. *Dement Neuropsychol* 2013, 7: 387–396. DOI: 10.1590/S1980-57642013DN74000006. PMID: 29213863.
9. Turró-Garriga O., Contreras C.H., Cladera J.O. et al. Adaptación y validación de la Frontotemporal Dementia Rating Scale (FTD-FRS) al castellano. *Neurologia* 2017; 32: 290–299. DOI: 10.1016/j.nrl.2015.12.004. .PMID: 26877196.
10. Novik A.A., Ionova T.I. [Linguistic and cultural adaptation of the quality of life questionnaire]. In.: Shevchenko Yu.L. (ed.) Guide to the study of quality of life in medicine. 2nd ed. Moscow, 2007: 57–61. (In Russ.)

11. Beaton D., Bombardier C., Guillemin, F., Ferraz M. Guidelines for the process of cross-cultural adaptation of self-report measures. *Spine* 1976; 25: 3186–3191. DOI: 10.1097/00007632-200012150-00014. PMID: 11124735.
12. Rascovsky K., Hodges J.R., Knopman D. et al. Sensitivity of revised diagnostic criteria for the behavioural variant of frontotemporal dementia. *Brain* 2011; 134: 2456–2477. DOI: 10.1093/brain/awr179. PMID: 21810890.
13. Gorno-Tempini M.L., Hillis A.E., Weintraub S. et al. Classification of primary progressive aphasia and its variants. *Neurology* 2011; 76: 1006–1014. DOI: 10.1212/WNL.0b013e31821103e6. PMID: 21325651.

11. Beaton D., Bombardier C., Guillemin, F., Ferraz M. Guidelines for the process of cross-cultural adaptation of self-report measures. *Spine* 1976; 25: 3186–3191. DOI: 10.1097/00007632-200012150-00014. PMID: 11124735.
12. Rascovsky K., Hodges J.R., Knopman D. et al. Sensitivity of revised diagnostic criteria for the behavioural variant of frontotemporal dementia. *Brain* 2011; 134: 2456–2477. DOI: 10.1093/brain/awr179. PMID: 21810890.
13. Gorno-Tempini M.L., Hillis A.E., Weintraub S. et al. Classification of primary progressive aphasia and its variants. *Neurology* 2011; 76: 1006–1014. DOI: 10.1212/WNL.0b013e31821103e6. PMID: 21325651.

Информация об авторах

Шпилюкова Юлия Александровна — врач-невролог, аспирант 5-го неврологического отделения ФГБНУ НЦН, Москва, Россия
Юсупова Джамиля Гереевна — врач-невролог, м.н.с. отд. нейрореабилитации и физиотерапии ФГБНУ НЦН, Москва, Россия
Ахмадуллина Диляра Робертовна — врач-невролог, аспирант 5-го неврологического отделения ФГБНУ НЦН, Москва, Россия
Полехина Наталья Вадимовна — врач-невролог, Межокружное отделение рассеянного склероза при ГБУЗ ГКБ № 24 ДЗМ, Россия, Москва
Наминов Александр Владимирович — аспирант 1-го неврологического отделения, ФГБНУ НЦН, Москва, Россия
Синельников Михаил Егорович — м.н.с., Институт регенеративной медицины, Первый МГМУ им. И.М. Сеченова, Москва, Россия
Зайцев Александр Борисович — к.ф.н., доц. Института лингвистики и межкультурной коммуникации, Первый МГМУ им. И.М. Сеченова, Москва, Россия
Зимин Алексей Алексеевич — к.п.н., н.с. отд. нейрореабилитации и физиотерапии ФГБНУ НЦН, Москва, Россия
Белопасова Анастасия Владимировна — к.м.н., н.с. 3-го неврологического отделения ФГБНУ НЦН, Москва, Россия
Федотова Екатерина Юрьевна — д.м.н, рук. 5-го неврологического отделения ФГБНУ НЦН, Москва, Россия
Супонева Наталья Александровна — д.м.н., член-корреспондент РАН, рук. отд. нейрореабилитации и физиотерапии ФГБНУ НЦН, Москва, Россия
Иллариошкин Сергей Николаевич — д.м.н., проф., член-корр. РАН, зам. директора по научной работе, рук. отдела исследований мозга ФГБНУ НЦН, Москва, Россия
Пирадов Михаил Александрович — д.м.н., проф., акад. РАН, директор ФГБНУ НЦН, Москва, Россия

Information about the authors

Yuliya A. Shpilyukova, neurologist, postgraduate student, Department of neurogenetics, Research Center of Neurology, Moscow, Russia
Djamilya G. Yusupova, neurologist, junior researcher, Department of neurorehabilitation and physiotherapy, Research Centre of Neurology, Moscow, Russia
Diliara R. Akmadullina, neurologist, postgraduate student, Department of Neurogenetics, Research Center of Neurology, Moscow, Russia
Natalia V. Polekhina, neurologist, Moscow inter-area division of multiple sclerosis, State Budgetary Healthcare Institution, Moscow City Health Department City Clinical Hospital No. 24, Moscow, Russia
Alexander V. Naminov, postgraduate student, 1st Neurological department, Research Center of Neurology, Moscow, Russia
Mikhail E. Sinelnikov, junior researcher, Institute for Regenerative Medicine, Sechenov Moscow First State Medical University (Sechenov University), Moscow, Russia
Aleksander B. Zaytsev, PhD (Philol.), Assoc. Prof., Institute of Linguistics and Intercultural Communication, Sechenov Moscow First State Medical University (Sechenov University), Moscow, Russia
Aleksey A. Zimin, PhD (Pedagogy), researcher, Department of neurorehabilitation and physiotherapy, Research Centre of Neurology, Moscow, Russia
Anastasia V. Belopasova, PhD (Med.), 3d Neurological department, Research Center of Neurology, Moscow, Russia
Ekaterina Yu. Fedotova, D. Sci. (Med.), Head of the 5th Neurology Department, Research Center of Neurology, Moscow, Russia
Nataliya A. Suponeva, D. Sci. (Med.), Corr. Member of the Russian Academy of Sciences, Head, Department of neurorehabilitation and physiotherapy, Research Centre of Neurology, Moscow, Russia
Sergey N. Illarioshkin, D. Sci. (Med.), Prof., Corr. Member of the Russian Academy of Sciences, Deputy Director, Head of the Department for Brain Research, Research Center of Neurology, Moscow, Russia
Mikhail A. Piradov, D. Sci. (Med.), Academician of the Russian Academy of Sciences, Director, Research Centre of Neurology, Moscow, Russia

Приложение

Шкала оценки тяжести лобно-височной деменции (Frontotemporal dementia rating scale — FTD-FRS)

ФИО пациента: _____ ФИО респондента: _____
Дата заполнения: _____ Степень родства респондента: _____

Прежде чем использовать шкалу, ознакомьтесь с руководствами по проведению опроса и оценке его результатов. Отметьте частоту возникновения проблемы, описанной в каждом из пунктов ниже. Если какой-либо пункт пациенту не подходит (например, если пациент никогда не готовил пищу), обведите вариант «неприменимо».

Поведение	**Частота**		
1. Отмечается уменьшение интереса к определённой деятельности — к собственным хобби, досугу, новым вещам	Почти всегда	Иногда	Никогда
2. Отмечаются снижение привязанности к близким, снижение интереса к их проблемам	Почти всегда	Иногда	Никогда
3. Не откликается на просьбы что-либо сделать; отказывается помогать	Почти всегда	Иногда	Никогда
4. Оказавшись в новой обстановке, смущается или чувствует себя дезориентированным	Почти всегда	Иногда	Никогда
5. Отмечается тревожность	Почти всегда	Иногда	Никогда
6. Имеется склонность к необдуманным импульсивным поступкам; снижено критическое отношение к своему поведению	Почти всегда	Иногда	Никогда
7. Забывает, какой сегодня день	Почти всегда	Иногда	Никогда
Поведение на улице и в магазине			
8. Имеются проблемы с безопасным использованием привычных видов **транспорта** (с вождением автомобиля, ездой на велосипеде или при использовании общественного транспорта)	Почти всегда	Иногда	Никогда
9. Трудно самостоятельно ходить за **покупками** (например, трудно ходить в соседний магазин за повседневными продуктами, такими как хлеб и молоко, если пациент не ездит в гипермаркеты)	Почти всегда/**неприменимо**	Иногда	Никогда
Работа по дому и телефонные звонки			
10. Потеря интереса или мотивации к выполнению работы по дому, которую пациент выполнял ранее	Почти всегда/**неприменимо**	Иногда	Никогда
11. Трудности при **выполнении** работы по дому в прежнем объёме	Почти всегда/**неприменимо**	Иногда	Никогда
12. Трудности при **поиске** телефонного номера и при его правильном наборе	Почти всегда	Иногда	Никогда
Финансы и корреспонденция			
13. Потеря **интереса** к собственным финансовым делам	Почти всегда/**неприменимо**	Иногда	Никогда
14. Проблемы с **организацией** финансов и оплатой счетов, чеков, ведением сберегательного счета	Почти всегда/**неприменимо**	Иногда	Никогда
15. Трудности с **ведением** корреспонденции (с навыками чтения и письма)	Почти всегда/**неприменимо**	Иногда	Никогда
16. Трудности при использовании **наличных денег** в магазинах, на бензозаправках и т.д.	Почти всегда	Иногда	Никогда
Приём лекарств			
17. Имеются проблемы с приёмом лекарств **вовремя** (забывает или отказывается принимать препараты)	Почти всегда/**неприменимо**	Иногда	Никогда
18. Трудности с **приемом** лекарственных препаратов в соответствии с назначениями (в правильной дозе)	Почти всегда/**неприменимо**	Иногда	Никогда
Приготовление и приём пищи			
19. Потеря имевшегося ранее **интереса** или **мотивации** к приготовлению пищи для себя (по сравнению с состоянием до начала заболевания; то же относится к вопросам 20 и 21)	Почти всегда/**неприменимо**	Иногда	Никогда
20. Имеются трудности с **организацией** процесса приготовления пищи (выбором ингредиентов, посуды, последовательности действий)	Почти всегда/**неприменимо**	Иногда	Никогда
21. Трудности при **самостоятельном** приготовлении пищи (требуется посторонняя помощь на кухне)	Почти всегда/**неприменимо**	Иногда	Никогда
22. Не проявляет **инициативу** к приёму пищи (при отсутствии напоминания может пропустить все приёмы пищи)	Почти всегда	Иногда	Никогда
23. Имеются трудности при выборе столовых приборов и специй во время приема пищи	Почти всегда	Иногда	Никогда
24. Имеются трудности с соблюдением скорости **приема пищи** и правил поведения за столом	Почти всегда	Иногда	Никогда
25. Постоянно хочет есть **одно и то же**	Почти всегда	Иногда	Никогда
26. Предпочитает **сладкое** больше, чем раньше	Почти всегда	Иногда	Никогда
Самообслуживание и мобильность			
27. Имеются трудности при **выборе** подходящей одежды (соответствующей сезону, погоде или цветовой гамме)	Почти всегда/**неприменимо**	Иногда	Никогда
28. Страдает **недержанием**	Почти всегда	Иногда	Никогда
29. Не может быть **оставлен** дома без присмотра на весь день (из соображений безопасности)	Почти всегда	Иногда	Никогда
30. Прикован к **постели**	Почти всегда	Иногда	Никогда

Комментарии:

© Коллектив авторов, 2020

Два клинических случая глутаровой ацидурии I типа в Республике Башкортостан

Е.В. Сайфуллина[1,2], Р.В. Магжанов[1], А.И. Давлетова[3], А.К. Марданова[1,2], Е.А. Тимофеева[2], М.В. Куркина[4], Е.Ю. Захарова[4]

[1]ФГБОУ ВО «Башкирский государственный медицинский университет», Уфа, Россия;
[2]ГБУЗ «Республиканский медико-генетический центр», Уфа, Россия;
[3]ГБУЗ «Республиканская клиническая больница им. Г.Г. Куватова», Уфа, Россия;
[4]ФГБНУ «Медико-генетический научный центр имени академика Н.П. Бочкова», Москва, Россия

Глутаровая ацидурия I типа — аутосомно-рецессивное заболевание, обусловленное мутациями в гене GCDH, кодирующем фермент глутарил-КоА-дегидрогеназу. Дефицит данного фермента приводит к накоплению в биологических жидкостях и тканях глутаровой и 3-ОН-глутаровой (3-гидроксиглутаровой) кислот, оказывающих нейротоксическое действие преимущественно на подкорковые структуры головного мозга. В статье приведено описание 2 клинических случаев глутаровой ацидурии I типа у детей, диагностированных после манифестации неврологической симптоматики. У одного пациента заболевание развилось остро, в виде энцефалитоподобного эпизода, что характерно для большинства клинических случаев болезни. У другого больного симптоматика развивалась подостро. Ведущим проявлением болезни у обоих пациентов являлся генерализованный дистонический гиперкинез. Данные анамнеза и клиники заболевания, наряду с результатами нейровизуализационного исследования, позволили врачам предположить правильный диагноз и подтвердить его с помощью биохимического, а затем и молекулярно-генетического анализа. В обоих случаях, несмотря на диетотерапию с использованием специализированного лечебного продукта, у больных сохранялись двигательные нарушения.

Ключевые слова: *глутаровая ацидурия I типа; двигательные нарушения; диагностика; диетотерапия.*

Источник финансирования. Авторы заявляют об отсутствии финансирования при проведении исследования.
Конфликт интересов. Авторы декларируют отсутствие явных и потенциальных конфликтов интересов, связанных с публикацией настоящей статьи.
Адрес для корреспонденции: 450008, Уфа, ул. Ленина, д. 3. Башкирский государственный медицинский университет. E-mail: riledin@mail.ru. Сайфуллина Е.В.

Для цитирования: Сайфуллина Е.В., Магжанов Р.В., Давлетова А.И., Марданова А.К., Тимофеева Е.А., Куркина М.В., Захарова Е.Ю. Два клинических случая глутаровой ацидурии I типа в Республике Башкортостан. *Анналы клинической и экспериментальной неврологии* 2020; 14(2): 88–92.

DOI: 10.25692/ACEN.2020.2.12

Поступила 29.03.2019 / Принята в печать 17.02.2020

Two clinical cases of glutaric aciduria type I in the Republic of Bashkortostan

Elena V. Saifullina[1,2], Rim V. Magzhanov[1], Anzhelika I. Davletova[3], Al'bina K. Mardanova[1,2], Ekaterina A. Timofeyeva[2], Marina V. Kurkina[4], Ekaterina Yu. Zakharova[4]

[1]Bashkir State Medical University, Ufa, Russia;
[2]Republican Medical Genetic Center, Ufa, Russia;
[3]Republican Clinical Hospital named after G.G. Kuvatov, Ufa, Russia;
[4]Research Centre for Medical Genetics, Moscow, Russia

Glutaric aciduria type I is an autosomal recessive disease caused by mutations in the GCDH gene, which encodes the glutaryl-CoA-dehydrogenase enzyme. A lack of this enzyme leads to the accumulation of glutaric and 3-OH-glutaric (3-hydroxyglutaric) acids in biological fluids and tissues, which have a neurotoxic effect primarily on subcortical brain structures. We present two clinical cases of glutaric aciduria type I in children diagnosed after developing neurological symptoms. One patient had acute disease onset in the form of an encephalopathic crisis, which is typical for most clinical cases of the disease. The other patient developed subacute symptoms. Generalized dystonic hyperkinesia was a key sign of the disease in both patients. Information from the medical history and clinical presentation, together with the neuroimaging results, enabled us to suspect the right diagnosis and to confirm it using biochemical and then molecular genetic tests. In both cases, despite diet therapy using a specialized medicinal product, the patients continued to have motor disturbances.

Keywords: *glutaric aciduria type I; motor disorders; diagnostics; diet therapy.*

Acknowledgments. The study had no sponsorship.
Conflict of interest. The authors declare no apparent or potential conflicts of interest related to the publication of this article.
For correspondence: 450008, Russia, Ufa, Lenina str., 3. Bashkir State Medical University. E-mail: riledin@mail.ru. Saifullina E.V.

For citation: Saifullina E.V., Magzhanov R.V., Davletova A.I., Mardanova A.K., Timofeyeva E.A., Kurkina M.V., Zakharova E.Yu. [Two clinical cases of glutaric aciduria type I in the Republic of Bashkortostan]. *Annals of clinical and experimental neurology* 2020; 14(2): 88–92. (In Russ.)

DOI: 10.25692/ACEN.2020.2.12

Received 29.03.2019 / Accepted 17.02.2020

Введение

Глутаровая ацидурия I типа (ГАI) — аутосомно-рецессивное заболевание (OMIM #231670, МКБ X — E72.3), обусловленное мутациями в гене, кодирующем фермент глутарил-КоА-дегидрогеназу (GCDH). ГАI относится к редким болезням, частота этой патологии составляет в среднем 1 : 100 000 новорожденных [1]. Ген *GCDH* локализован на 19 хромосоме (19p13.13) [2], в нем описано более 200 мутаций [3, 4]. Фермент GCDH участвует в метаболизме аминокислот лизина и триптофана. При блокировании ферментативной реакции из-за дефекта GCDH происходит накопление глутаровой и 3-гидроксиглутаровой кислот в биологических жидкостях организма, которое можно определить с помощью газовой хроматографии или тандемной масс-спектрометрии (ТМС) [5]. Повышение концентрации этих кислот приводит к повреждению клеток мозга посредством активации NMDA-рецепторов, развития дисбаланса между глутаматергической и ГАМКергической системами головного мозга [6].

Дебют ГАI приходится на ранний детский возраст (3–36 мес), при этом у большинства заболевших детей с рождения отмечается макрокрания. В 90% случаев заболевание манифестирует по типу энцефалитоподобного криза после воздействия провоцирующего фактора: вакцинации, хирургического вмешательства, интеркуррентного заболевания с лихорадкой.

У 10% пациентов заболевание имеет подострое развитие. В случае развития криза у ребенка наблюдаются гипертермия, многократная рвота, эпилептические приступы, нарушение сознания и очаговая симптоматика в виде экстрапирамидных нарушений, таких как дистония и хореоатетоз. В случае подострого развития заболевания пациенты в течение 1-го года жизни наблюдаются по поводу задержки психомоторного развития, к которой в последующем присоединяются гиперкинезы [7, 8].

Характерным нейрорадиологическим симптомом ГАI является симметричное расширение сильвиевых щелей с формированием «эффекта надкушенного яблока» или «крыльев летучей мыши». Кроме этого симптома у пациентов могут наблюдаться вентрикуломегалия, субдуральные гематомы, арахноидальные кисты, задержка миелинизации/демиелинизация и некроз базальных ганглиев [9, 10].

Метаболическая коррекция заболевания представляет собой диетотерапию с ограничением белка, добавкой карнитина, использованием специализированных смесей без лизина и триптофана [11]. В настоящее время болезнь включена в перечень жизнеугрожающих и хронических прогрессирующих редких (орфанных) заболеваний[1], включенные в Регистр пациенты обеспечиваются специализированной смесью.

Эффективность лечения определяется сроком начала терапии. Если терапия начинается после развития серьезного неврологического дефицита, то регресса симптоматики, как правило, не происходит [7, 8]. В ряде стран ГАI включена в программы неонатального скрининга: для этого определяют содержание глутарилкарнитина (C5DC) в пятне высушенной крови методом ТМС. В России неонатальный скрининг на данное заболевание проводится только в двух регионах: с 2017 г. — в Москве, с 2018 г. — во Владивостоке.

В статье приведено описание двух клинических случаев ГАI, диагностированных после манифестации неврологической симптоматики.

Клинический случай 1

Пациент М., 3 года, наблюдается в медико-генетической консультации с 13 мес. При обращении родители предъявляли жалобы на наличие у сына непроизвольных движений в руках, ногах, туловище, задержку моторного и психоречевого развития.

Ребенок родился от 4-й беременности, 1-х родов на сроке 38–39 нед. Беременность протекала на фоне фетоплацентарной недостаточности, роды были осложнены преждевременным излитием околоплодных вод и первичной слабостью родовой деятельности. Вес ребенка при рождении 3240 г, рост 52 см, окружность головы 34 см. Оценка по шкале Апгар 8/9 баллов. При рождении у мальчика выявлены кефалогематома и внутрижелудочковое кровоизлияние II степени. Ребенок выписан на 10-е сутки домой под наблюдение и лечение у невролога и педиатра по месту жительства.

Дальнейшее развитие мальчика происходило с темповой задержкой: голову держал с 3 мес, переворачивался с 5 мес, начал сидеть с 7 мес. Непроизвольные движения появились постепенно с 8,5 мес в виде вытягивания рук и заведения их за спину. К 11 мес непроизвольные движения наблюдались в мышцах шеи и туловища (вытягивание и запрокидывание головы назад), в ногах (вытягивание и формирование «перекрещенной» позы). Моторное развитие ребенка стало отставать. Предположен диагноз детского церебрального

[1] Постановление Правительства РФ от 26.04.2012 № 403 «О порядке ведения Федерального регистра лиц, страдающих жизнеугрожающими и хроническими прогрессирующими редкими (орфанными) заболеваниями, приводящими к сокращению продолжительности жизни граждан или их инвалидности, и его регионального сегмента».

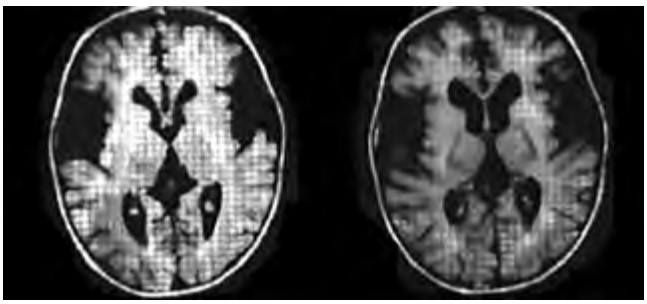

Рис. 1. МРТ пациента М. «Эффект надкушенного яблока»

Fig. 1. MRI of patient M. "Bitten apple effect"

паралича (спастико-гиперкинетическая форма). В возрасте 13 мес состояние мальчика резко ухудшилось, повысилась температура до фебрильных цифр, он стал вялым, сонливым, был экстренно госпитализирован с подозрением на нейроинфекционное заболевание. После указанного эпизода ребенок утратил все приобретенные ранее навыки: перестал сидеть, переворачиваться, держать голову, гиперкинезы усилились. После выписки из стационара пациент был направлен в медико-генетическую консультацию.

При объективном осмотре у мальчика выявлялась макрокрания: окружность головы 51 см. Взгляд на предмете фиксировал, но слежение взглядом было недостаточным. Голову удерживал слабо, не переворачивался, не сидел, опоры на ноги не было. Мышечный тонус был переменчивым из-за дистонического гиперкинеза, в который вовлекались мышцы лица, туловища, конечностей с формированием патологических поз. Глубокие сухожильные рефлексы были повышенными, фиксировались патологические стопные знаки с обеих сторон. Познавательно-ориентировочные реакции были снижены.

Из результатов проведенных ранее исследований необходимо отметить данные магнитно-резонансной томографии (МРТ) головного мозга, которая выполнялась ребенку трижды. На МРТ пациента в возрасте 1 мес были выявлены признаки кровоизлияния в область левого бокового желудочка, умеренное локальное расширение субарахноидальных пространств. В 10-месячном возрасте обнаружены субдуральная гигрома правой лобной области, нарушение миелинизации головного мозга, расширение сильвиевых щелей, симметричное поражение базальных ганглиев (рис. 1). После криза в возрасте 13 мес на МРТ регистрировалось регистрировались нарастание увеличения субарахноидальных пространств, особенно сильвиевых щелей, вентрикуломегалия, нарушение миелинизации головного мозга, симметричное поражение базальных ганглиев.

С учетом данных анамнеза, клиники и нейровизуализационной картины было предположено наличие нейрометаболического заболевания и назначено дообследование: ТМС, по результатам которой выявлены повышение концентрации производного карнитина — C5DC — и, соответственно, изменение соотношения содержания его и других производных карнитина: C5DC/C6OH = 1 мкМ (норма до 0,350 мкМ); C5DC/C6OH/C8 = 34,2 (норма 9,99), вторичная недостаточность свободного карнитина: C0 = 2,65 мкМ (норма 10,0–90,0). Повышение концентрации глутаровой кислоты до 5286,54 мМ/М (норма до 2,0) в моче зафиксировано с помощью метода газовой хроматографии. По результатам ДНК-диагностики в 10-м экзоне гена *GCDH* обнаружена частая мутация c.1204 G>T (p.Arg402Trp) в гетерозиготном состоянии. Вторая патогенная мутация секвенированием по Сенгеру не выявлена. Нужно отметить, что в силу ограничения секвенирования по Сенгеру крупные перестройки в гене (инсерции, делеции, дупликации), регуляторные замены, расположенные глубоко в интронах, могут не отмечаться.

У пациента подтвержден диагноз ГАI, назначена низкобелковая диета (1,5–2,0 г/кг белка в день) с использованием специализированной смеси с низким содержанием триптофана и лизина (80–100 мг/кг в день) и добавки L-карнитина (100 мг/кг в день), а также симптоматическая терапия двигательных нарушений. На фоне проводимого лечения отмечалась положительная биохимическая динамика в виде уменьшения содержания глутаровой кислоты в моче до 1036,2 мМ/М, по данным ТМС сохранялся повышенный уровень C5DC. В клинической картине наблюдалась положительная динамика в виде улучшения познавательных функций, но гиперкинетический синдром сохранялся.

Клинический случай 2

Пациентка Ю. наблюдается генетиком с 16-месячного возраста. Родители девочки жаловались на непроизвольные движения рук, ног, туловища у ребенка, потерю ранее приобретенных навыков (перестала ходить, стоять, садиться), а также на беспокойное поведение и плаксивость. Девочка родилась от 6-й беременности, 3-х родов, на сроке 38–39 нед. Родители девочки состоят в эндогамном браке, ее два старших сибса здоровы. Беременность пробандом протекала на фоне угрозы прерывания. Вес девочки при рождении 3240 г, окружность головы 34 см, оценка по шкале Апгар 7/8 баллов. Из роддома ребенок выписан в удовлетворительном состоянии на 4-е сутки. Дальнейшее психомоторное развитие девочки соответствовало возрастным нормативам до манифестации болезни, которая произошла остро в 14-месячном возрасте. Вечером девочка была помыта в бане, а ночью у нее появились повторные эпизоды рвоты, она стала вялой, заторможенной. Пациентка экстренно госпитализирована в реанимационное отделение по месту жительства с предполагаемым нейроинфекционным заболеванием. Ее состояние продолжало ухудшаться, появились повторные генерализованные эпилептические приступы, непроизвольные движения в конечностях, стала утрачивать приобретенные двигательные навыки (перестала стоять, сидеть, поворачиваться и удерживать голову).

По результатам исследования ликвора, крови нейроинфекционное заболевание было исключено. По данным нейрорадиологического исследования выявлено расширение субарахноидальных пространств головного мозга, особенно сильвиевой щели, очаговое поражение базальных ядер и мозжечка, истончение заднего отдела ствола мозолистого тела (рис. 2).

В течение месяца девочка без особого эффекта лечилась в детских стационарах. При объективном осмотре в возрасте 16 мес у ребенка генетиком выявлено: нормоцефалия (46 см), сходящийся страбизм, взглядом за предметами прослеживает, но к ним не тянется; глотание и фонация не нарушены; сухожильные рефлексы высокие, отмечены двусторонние стопные знаки, генерализованный дистонический гиперкинез с хореическим компонентом, вовлека-

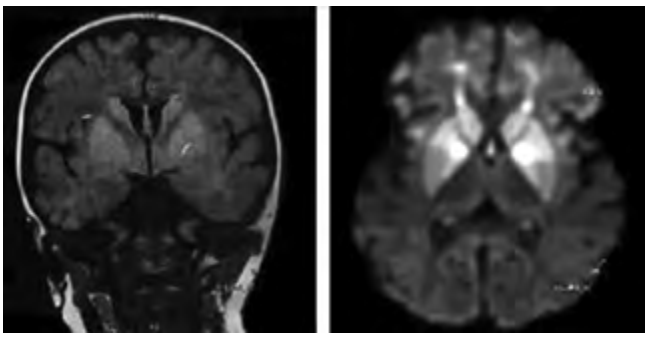

A B

Рис. 2. МРТ пациентки Ю.
А — атрофия коры, расширение сильвиевых щелей, повышение интенсивности сигнала от базальных ганглиев;
В — «эффект надкушенного яблока», повышение интенсивности сигнала от базальных ганглиев

Fig. 2. MRI of patient Yu.
A — cortical atrophy, widening of the Sylvian fissures, increased signal intensity from basal ganglia;
B — "bitten apple effect", increased signal intensity from basal ganglia

ющий мышцы туловища и конечностей. Девочка голову не удерживала, не переворачивалась, не сидела и не стояла. Познавательно-ориентировочные реакции были снижены, отмечались беспокойство и плаксивость.

По данным ТМС у девочки выявлено повышение уровня C5DC: C5DC/C6OH = 5,16 мкМ (норма до 0,350 мкМ), C5DC/C6OH/C8 = 34,4 (норма 9,99). По данным газовой хроматографии обнаружено повышение содержания глутаровой кислоты в моче до 3347,64 мМ/М (норма до 2,0). По результатам ДНК-диагностики мутация в гене *GCDH* c.1204 G>T (p.Arg402Trp) у девочки выявлена в гомозиготном состоянии.

Пациентка переведена на низкобелковую диету со специализированной смесью с низким содержанием триптофана и лизина, добавкой карнитина, назначено симптоматическое лечение двигательных нарушений. По результатам ТМС отмечена положительная динамика: снижение содержания C5DC: C5DC/C6OH = 1,57 мкМ, C5DC/C6OH/C8 = 13,4; содержание глутаровой кислоты в моче снизилось до 2083,97 мМ/М. Положительная динамика в клинической картине связана с небольшим уменьшением степени гиперкинеза и улучшением познавательных функций: девочка стала брать в руки игрушки, голову удерживает слабо, самостоятельно сидеть не может.

Обсуждение

Диагноз ГАI является высоковероятным при наличии острой энцефалопатии с прогрессирующими экстрапирамидными нарушениями и характерной нейрорадиологической картиной, включающей лобно-височную атрофию головного мозга и симметричные некрозы базальных ганглиев [7].

Одним из ранних клинических признаков у большинства детей с ГАI является макрокрания, которая может отмечаться уже при рождении или появиться в первые месяцы жизни [12]. У обоих наблюдаемых нами пациентов размер головы при рождении был в пределах нормы, у мальчика макрокрания появилась в первые месяцы жизни.

В обоих описанных нами случаях манифестация болезни произошла в срок до 36 мес. В первом случае развитие заболевания у пациента характеризовалось подострым течением с медленным нарастанием экстрапирамидной симптоматики, такое развитие заболевания также встречается у пациентов с ГАI. По данным литературы, как и в нашем случае, ребенок с ГАI может наблюдаться у невролога со спастико-гиперкинетической формой детского церебрального паралича [7, 8]. После наступления метаболической декомпенсации («энцефалитоподобный» эпизод) состояние пациента значительно ухудшилось: усилился гиперкинез, были утрачены моторные навыки. Во втором случае заболевание развилось остро, как у большинства описанных ранее пациентов с ГАI, при этом наиболее вероятным провоцирующим фактором было перегревание. В обоих случаях при развитии «энцефалитоподобного» эпизода предполагался диагноз нейроинфекции, которая была исключена после дообследования.

В обоих случаях результаты нейровизуализационного исследования представляли характерную нейрорадиологическую картину ГАI , включающую расширение субарахноидальных пространств лобных и височных долей («эффект надкушенного яблока»). Во втором случае МРТ головного мозга была проведена после эпизода метаболической декомпенсации, и регистрировалось поражение базальных ганглиев. Особенностью нейрорадиологической картины в первом случае явилось наличие гигромы. Гигромы, а также гематомы, нередко возникают у пациентов с ГАI в любом возрасте, но чаще в позднем инфантильном, когда формируется макрокрания [13–15]. У пациентов с ГАI часто имеется нарушение/задержка миелинизации, которая наблюдалась у первого пациента.

Таким образом, в описанных нами клинических случаях представлены два типа течения ГАI. Начатое после манифестации неврологических симптомов лечение не привело к регрессу симптомов заболевания в сравнении с пациентами, у которых диетотерапия начиналась на пресимптоматической стадии [7, 12, 16, 17]. Приведенные клинические случаи убедительно доказывают, что для предотвращения развития метаболической декомпенсации с тяжелыми неврологическими последствиями крайне важны ранняя диагностика и специфическая диетотерапия заболевания.

Список литературы/References

1. Lindner M., Kölker S., Schulze A. et al. Neonatal screening for glutaryl-CoA dehydrogenase deficiency. *J Inherit Metab Dis* 2004; 27(6): 851–859. DOI:10.1023/B:BOLI.0000045769.96657.af . PMID: 15505392.
2. Goodman S.I., Kratz L.E., DiGiulio K.A. et al. Cloning of glutaryl-CoA dehydrogenase cDNA, and expression of wild type and mutant enzymes in Escherichia coli. *Hum Molec Genet* 1995; 4: 1493–1498. PMID: 8541831.
3. Goodman S.I., Stein D.E., Schlesinger S. et al.Glutaryl-CoA dehydrogenase mutations in glutaric acidemia (type I): review and report of thirty-novel mutations. *Hum Mutat* 1998; 12: 141–144. DOI: 10.1002/(SICI)1098-1004(1998)12:3<141::AID-HUMU1>3.0.CO;2-K. PMID:9711871.
4. Zschocke J., Quak E., Guldberg P., Hoffmann G.F. Mutation analysis in glutaricaciduria type I. *J Med Genet* 2000; 37: 177–181. PMID: 10699052.
5. Baric I., Wagner L., Feyh P., Liesert M. Sensitivity and specificity of free and total glutaric acid and 3-hydroxyglutaric acidmeasurements by stable-isotope dilution assays for the diagnosis of glutaric aciduria type I. *J Inherit Metab Dis* 1999; 22: 867–881. PMID: 10604139.

6. Kölker S., Koeller D.M., Okun J.G., Hoffmann G.F. Pathomechanisms of neurodegeneration in glutaryl-CoA dehydrogenase deficiency. *Ann Neurol* 2004; 55: 7–12. DOI: 10.1002/ana.10784. PMID: 14705106.
7. Hoffmann G.F., Athanassopoulos S., Burlina A.B. et al. Clinical course, early diagnosis, treatment, and prevention of disease in glutaryl-CoA dehydrogenase deficiency. *Neuropediatrics* 1996; 27: 115–123. DOI:10.1055/s-2007-973761. PMID:8837070.
8. Kölker S., Garbade S.F., Greenberg C.R., Leonard J.V. Natural history, outcome, and treatment efficacy in children and adults with glutaryl-CoA dehydrogenase deficiency. *Pediatr Res* 2006; 59: 840–847. DOI: 10.1203/01.pdr.0000219387.79887.86. PMID: 16641220.
9. Desai N.K., Runge V.M., Crisp D.E. et al. Magnetic resonance imaging of the brain in glutaric acidemia type I:a review of the literature and a report of four new cases with attention to the basal ganglia and imaging technique. *Invest Radiol* 2003; 38: 489–496. DOI: 10.1097/01.rli.0000080405.62988.f6. PMID: 12874515.
10. Twomey E.L., Naughten E.R., Donoghue V.B., Ryan S. Neuroimaging findings in glutaricaciduria type I. *Pediatr Radiol* 2003; 33: 823–830. DOI: 10.1007/s00247-003-0956-z. PMID: 14534757.
11. Kölker S., Christensen E., Leonard J.V. et al. Diagnosis and management of glutaricaciduria type I — revised recommendations. *J Inherit Metab Dis* 2011; 34: 677–694. DOI 10.1007/s10545-011-9289-5. PMID: 21431622.
12. Bjugstad K.B., Goodman S.I., Freed C.R. Age at symptom onset predicts severity of motor impairment and clinical onset of glutaricaciduria type I. *J Pediatr* 2000; 137: 681–686. DOI: 10.1067/mpd.2000.108954. PMID:11060535.
13. Brismar J., Ozand P.T. CT and MR of the brain in glutaricaciemia type I: a review of 59 published cases and a report of 5 new patients. *Am J Neuroradiol* 1995; 16: 675–683. PMID: 7611022.
14. Köhler M., Hoffmann G.F. Subdural haematoma in a child with glutaricaciduria type I. *Pediatr Radiol* 1998; 28: 582. DOI: 10.1007/s002470050420. PMID: 9716626.
15. Woelfle J., Kreft B., Emons D., Haverkamp F. Subdural hemorrhage as an initial sign of glutaricaciduria type 1: a diagnostic pitfall. *Pediatr Radiol* 1996; 26: 779–781. DOI: 10.1007/BF01396200. PMID: 8929376.
16. Busquets C., Merinero B., Christensen E. et al. Glutaryl-CoA dehydrogenase deficiency in Spain: evidence of two groups of patients, genetically and biochemically distinct. *Pediatr Res* 2000; 48: 315–322. DOI: 10.1203/00006450-200009000-00009. PMID: 10960496.
17. Kyllerman M., Skjeldal O., Christensen E. et al. Long-term follow-up, neurological outcome and survival rate in 28 Nordic patients with glutaricaciduria type 1. *Eur J Paediatr Neurol* 2004; 8: 121–129. DOI: 10.1016/j.ejpn.2003.12.007. PMID: 15120683.

Информация об авторах

Сайфуллина Елена Владимировна — к.м.н., доц. каф. неврологии, ФГБОУ ВО «Башкирский государственный медицинский университет», Уфа, Россия; врач-невролог, генетик отделения медико-генетической консультации, ГБУЗ «Республиканский медико-генетический центр», Уфа, Россия
Магжанов Рим Валеевич — д.м.н., проф. каф. неврологии, ФГБОУ ВО «Башкирский государственный медицинский университет», Уфа, Россия
Давлетова Анжелика Илдаровна — врач-невролог отд. неврологии с функцией Регионального сосудистого центра ГБУЗ «Республиканская клиническая больница им. Г.Г. Куватова», Уфа, Россия
Марданова Альбина Кадимовна — к.м.н., врач-генетик отд. медико-генетической консультации ГБУЗ «Республиканский медико-генетический центр», Уфа, Россия; доц. каф. медицинской генетики и фундаментальной медицины ФГБОУ ВО «Башкирский государственный медицинский университет», Уфа, Россия
Тимофеева Екатерина Александровна — биолог лаборатории массового и селективного скрининга ГБУЗ «Республиканский медико-генетический центр», Уфа, Россия
Куркина Марина Владимировна — н.с. лаб. наследственных болезней обмена веществ, ФГБНУ «Медико-генетический научный центр имени академика Н.П. Бочкова», г. Москва, Россия
Захарова Екатерина Юрьевна — д.м.н., зав. лаб. наследственных болезней обмена веществ, ФГБНУ «Медико-генетический научный центр имени академика Н.П. Бочкова», г. Москва, Россия

Information about the authors

Elena V. Saifullina, PhD (Med.), Assoc. Prof., Department of neurology, Bashkir State Medical University, Ufa, Russia; neurologist, geneticist, Department of medical genetic consultation, Republican Medical Genetic Center, Ufa, Russia
Rim V. Magzhanov, D. Sci. (Med.), Prof., Department of neurology, Bashkir State Medical University, Ufa, Russia
Anzhelika I. Davletova, neurologist, Department of neurology with the function of the Regional Vascular Center, Republican Clinical Hospital named after G.G. Kuvatov, Ufa, Russia
Al'bina K. Mardanova, PhD (Med.), geneticist, Medical Genetic Consultation, Republican Medical Genetic Center, Ufa, Russia; Assoc. Prof., Department of medical genetics and fundamental medicine, Bashkir State Medical University, Ufa, Russia
Ekaterina A. Timofeyeva, biologist, Laboratoty of mass and selective screening, Republican Medical Genetic Center, Ufa, Russia
Marina V. Kurkina, researcher, Laboratory of hereditary metabolic diseases, Research Centre for Medical Genetics, Moscow, Russia
Ekaterina Yu. Zakharova, D. Sci. (Med.), Head, Laboratory of hereditary metabolic diseases, Research Centre for Medical Genetics, Moscow, Russia

© Казанцев А.Ю., Матвеева Т.В., 2020

Лейкоэнцефалопатия с преимущественным поражением ствола мозга и спинного мозга и повышенным лактатом при магнитно-резонансной спектроскопии (LBSL): клиническое наблюдение

А.Ю. Казанцев, Т.В. Матвеева

ФГБОУ ВО «Казанский государственный медицинский университет», Казань, Россия

Лейкоэнцефалопатия с преимущественным поражением ствола мозга и спинного мозга и повышенным лактатом при магнитно-резонансной спектроскопии (LBSL) — редкая и малоизвестная форма наследственной лейкоэнцефалопатии, существенная часть которой, вероятно, скрывается под масками первично-прогрессирующих форм рассеянного склероза. В статье представлен клинический случай взрослой формы LBSL и обзор литературы по данному заболеванию, обсуждаются особенности поражения пирамидного синдрома при LBSL и рассеянном склерозе, представлены МРТ-критерии LBSL. Подчеркивается трудность дифференциальной диагностики с болезнью Краббе. Клиническое наблюдение подтверждает трудность диагноза LBSL и недостаточную осведомленность врачей о данном заболевании.

Ключевые слова: *лейкоэнцефалопатия; наследственная лейкоэнцефалопатия; LBSL; DARS2; нижний спастический парапарез.*

Источник финансирования. Авторы заявляют об отсутствии финансирования при проведении исследования.
Конфликт интересов. Авторы декларируют отсутствие явных и потенциальных конфликтов интересов, связанных с публикацией настоящей статьи.
Адрес для корреспонденции: 420101, Россия, Казань, ул. Мавлютова, д. 2. ФГБОУ КГМУ. E-mail: engine90@bk.ru. Казанцев А.Ю.

Для цитирования: Казанцев А.Ю., Матвеева Т.В. Лейкоэнцефалопатия с преимущественным поражением ствола мозга и спинного мозга и повышенным лактатом при магнитно-резонансной спектроскопии (LBSL): клиническое наблюдение. *Анналы клинической и экспериментальной неврологии* 2020; 14(2): 14(2): 93–98.

DOI: 10.25692/ACEN.2020.2.13

Поступила 13.06.2019 / Принята в печать 17.02.2020

Leukoencephalopathy with Brainstem and Spinal Cord Involvement and Lactate Elevation (LBSL) on Magnetic Resonance Spectroscopy: A Clinical Observation

Alexander Yu. Kazantsev, Tatiana V. Matveeva

Kazan State Medical University, Kazan, Russia

Leukoencephalopathy with brainstem and spinal cord involvement and lactate elevation (LBSL) on magnetic resonance spectroscopy is a rare and little-known form of hereditary leukoencephalopathy, a significant portion of which is probably obscured by the label of primary progressive multiple sclerosis. The article presents a clinical case of an adult form of LBSL and a review of the literature on this disease, discusses the particular pyramidal syndrome lesions in LBSL and multiple sclerosis, and presents the MRI criteria for LBSL. The difficulty in differential diagnosis with Krabbe disease is highlighted. Clinical observation confirms the difficulty of diagnosing LBSL and the lack of medical awareness about this disease.

Keywords: *leukoencephalopathy; hereditary leukoencephalopathy; LBSL; DARS2; spastic paraplegia of the lower limbs.*

Acknowledgments. The study had no sponsorship.
Conflict of interest. The authors declare no apparent or potential conflicts of interest related to the publication of this article.
For correspondence: 420101, Russia, Kazan, Mavlyutov str., 2. Kazan State Medical University. E-mail: engine90@bk.ru. Kazantsev A.Yu.

For citation: Kazantsev A.Yu., Matveeva T.V. [Leukoencephalopathy with brainstem and spinal cord involvement and lactate elevation (LBSL) on magnetic resonance spectroscopy: a clinical observation]. *Annals of clinical and experimental neurology* 2020; 14(2): 93–98. (In Russ.)

DOI: 10.25692/ACEN.2020.2.13

Received 13.06.2019 / Accepted 17.02.2020

Введение

Лейкоэнцефалопатия (ЛЭП) с преимущественным поражением ствола мозга и спинного мозга и повышенным лактатом при МР-спектроскопии (leukoencephalopathy with brainstem and spinal cord involvement and lactate elevation, LBSL, OMIM #611105)[1] — редкая аутосомно-рецессивная форма наследственных ЛЭП, относящихся к группе митохондриальных заболеваний, обусловленных мутациями ядерного генома. Заболевание было впервые описано в 2002 г. M.S. Van der Knaap и соавт. [1] как мягкая медленно прогрессирующая форма ЛЭП с преимущественным дебютом в ювенильном возрасте, характеризующаяся медленно прогрессирующей атаксией, спастичностью и дегенерацией задних столбов спинного мозга. Генетической основой заболевания является мутация в гене *DARS2*, расположенном в 1 хромосоме, локусе 1q25.1. *DARS2* кодирует фермент митохондриальную аспартил-тРНК-синтетазу, отвечающую за присоединение аспартата — одной из 20 аминокислот организма, к молекуле тРНК в процессе трансляции белка. У больных с LBSL активность митохондриальной аспартил-тРНК-синтетазы по сравнению со здоровыми лицами значительно снижена. Описаны различные типы мутаций гена *DARS2*: чаще всего миссенс-мутации, ведущие к нарушению сплайсинга, реже — нонсенс-мутации и делеции. Почти все пациенты являются компаунд-гетерозиготами (каждая из двух мутантных хромосом содержит разные мутации в *DARS2*) с самой частой мутацией 228-20_−21delTTinsC во 2-м интроне, что ведет к вырезанию 3-го экзона, сдвигу рамки считывания и преждевременной остановке синтеза белка [2–4].

Особенностью LBSL является отсутствие характерной для митохондриальной патологии полисистемности поражения [2]. Это может быть объяснено, во-первых, разной чувствительностью клеток организма к мутации гена *DARS2*. Показано, что к нарушению сплайсинга в 3-м экзоне и синтезу дефектной митохондриальной аспартил-тРНК-синтетазы наиболее чувствительны именно нервные клетки. Во-вторых, данная мутация, как иногда бывает при мутациях сайтов сплайсинга, является «неполной», т.е. происходит определенный объем правильного включения 3-го экзона в мРНК с синтезом полноценного белка. Процент «здорового» белка выше в не «нервных» клеточных культурах. Двумя указанными выше особенностями объясняется чрезвычайная «ранимость» нервной ткани при LBSL, а также отсутствие характерной для митохондриальной патологии полисистемности поражения [2].

В связи с редкостью обсуждаемого заболевания точные данные о его распространенности отсутствуют. Встречаемость LBSL менее, чем 1:1 000 000[2]. В финской популяции мутация гена *DARS2* обнаруживается с частотой 1:95 [5]. В России опубликован обзор детской формы LBSL на основании 31 клинического наблюдения [6] и взрослой формы LBSL на основании 10 наблюдений [7]. Большая частота встречаемости мутация гена *DARS2* в финской популяции позволяет предполагать, что LBSL в большинстве случаев остается недиагностированной и скрывается под маской других нозологий. Согласно отечественным данным, наиболее часто больным с LBSL выставляется диагноз «Рассеянный склероз» (РС) и назначается пульс-терапия кортикостероидами. Один пациент с ошибочным диагнозом РС длительное время получал ПИТРС [7].

Данные о среднем возрасте дебюта заболевания разнятся. Согласно крупнейшей зарубежной выборке ($n = 66$ пациентов), средний возраст начала заболевания составляет 8 лет [7]; в российской выборке из 10 пациентов — 27 лет. Среди них был зафиксирован пациент с началом заболевания в 40 лет [7].

LBSL является мягкой формой ЛЭП — пациенты длительное время сохраняют способность к передвижению и имеют нормальный когнитивный статус. Замечено, что чем позже проявится заболевание, тем более мягко оно протекает [7, 8]. У многих пациентов продолжительность жизни, особенно при появлении первых признаков LBSL у лиц старше 18 лет, не отличается от таковой у представителей данного региона. Однако при дебюте заболевания в младенчестве процесс носит злокачественный характер и быстро приводит к смерти [8].

Клиническая картина LBSL включает пирамидный, мозжечковый, полинейропатический синдромы, когнитивные нарушения [8]. Пирамидный синдром, как правило, представлен нижним спастическим парапарезом. Описаны также эпилептические припадки, прогрессирующее снижение остроты зрения. Характерно поражение спинного мозга с преимущественной дегенерацией задних столбов и сенситивной атаксией.

Чаще всего болезнь дебютирует с мозжечковой атаксии. Диагноз LBSL устанавливается на основании клинической картины, данных МРТ-исследования и МР-спектроскопии [8]. Повышение уровня лактата, обнаруженное при МР-спектроскопии, является характерным, но не облигатным симптомом. Описаны случаи LBSL без повышения лактата [9]. Лактат может повышаться и при других митохондриальных заболеваниях, что снижает специфичность данного критерия.

МРТ-картина играет важнейшую роль в диагностике LBSL. Подобно некоторым ЛЭП, данное заболевание имеет

[1] В русскоязычной литературе также встречаются аббревиатуры ЛССЛ и ЛЭ-ССЛ, авторы данной статьи используют далее англоязычное название заболевания.

[2] Leukoencephalopathy with brain stem and spinal cord involvement-high lactate syndrome. URL: https://www.orpha.net

характерную именно для данной патологии нейровизуализационную картину:

1) *большие МРТ-критерии LBSL* — наличие измененного сигнала от:
- белого вещества больших полушарий (лейкоареоз) с относительно сохранным субкортикальным белым веществом;
- задних столбов и/или латеральных кортикоспинальных трактов в спинном мозге;
- пирамид и/или перекреста пирамид в продолговатом мозге [10].

2) *поддерживающие МРТ-критерии LBSL* — наличие измененного сигнала от:
- валика мозолистого тела;
- задней ножки внутренней капсулы;
- верхней ножки мозжечка;
- нижней ножки мозжечка;
- интрапаренхимальной части тройничного нерва;
- мезенцефальной части тригеминального тракта;
- переднего спиноцеребеллярного тракта в продолговатом мозге;
- белого вещества мозжечка.

Для постановки диагноза требуются все 3 больших и, как минимум, 1 поддерживающий МРТ-критерий.

Несмотря на МРТ-критерии, диагностика LBSL трудна, и диагноз нередко устанавливается только при проведении полноэкзомного секвенирования [11].

Клинический случай

Пациентка А., 19 лет, обратилась с жалобами на «судороги» в ногах, которые сопровождаются сгибанием ног в коленных суставах, иногда падением, продолжаются 1–2 мин, затем пациентка встает и продолжает ходьбу. Проходит необходимые расстояния, но после того как пройдет 300–500 м, требуется непродолжительный отдых.

Родилась в срок от неблизкородственного брака с нормальным течением беременности и родов. Однако с 5-летнего возраста наблюдалась у детских неврологов с диагнозом «Перинатальное поражение ЦНС в форме двусторонней пирамидной недостаточности». Никакого дискомфорта до 12 лет пациентка не ощущала, в физическом развитии от сверстников не отставала, хорошо переносила физические нагрузки, успешно училась в общеобразовательной школе (а затем в институте), даже занималась танцами. От физкультуры в школе не освобождалась, но нормативы сдавала с трудом, результаты всегда были хуже по сравнению с результатами сверстников. С 12 лет стали беспокоить «судороги» в ногах, которые ничем не лимитировали больную. Появились неустойчивость и затруднения в движениях, связанных с необходимостью сохранять равновесие, в 13 лет заметила изменение походки. Ортопедом выявлено укорочение левой ноги на 1,5 см, чем в то время и объяснялась неустойчивость и неудачи при выполнении упражнений на занятиях физкультурой. В последующем стала испытывать затруднения при спуске с лестницы, появилась потребность в отдыхе при передвижениях на небольшие дистанции. С 17–18 лет пациентка стала отмечать легкую шаткость при ходьбе. В связи с наличием у пациентки деформации стоп по типу «фридрейховской стопы» была заподозрена атаксия Фридрейха, но поиск частых мутаций в гене *FXN* не обнаружил отклонений. Очаги у больной в белом веществе больших полушарий, стволе мозга и мозжечке на МРТ головного мозга послужили основанием для диагностики РС, с чем больная и была направлена к нам.

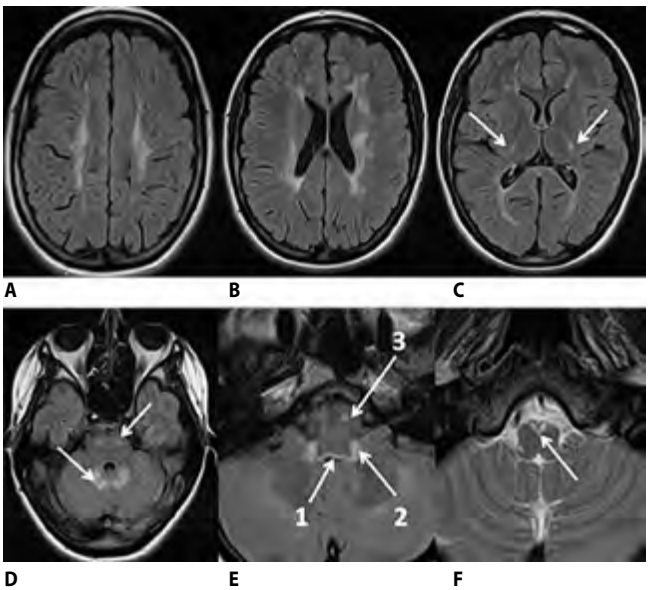

Рис. 1. МРТ головного мозга пациентки А. (2018 г.).
А, В — преимущественно симметричный лейкоареоз; С — измененный сигнал от задних бедер внутренней капсулы; D — измененный сигнал от ствола мозга и верхних ножек мозжечка; Е — измененный сигнал от медиальной петли (1), интрапаренхимальной части тройничного нерва (2), пирамид моста мозга (3); F — измененный сигнал от пирамид продолговатого мозга

Fig. 1. Brain MRI of patient A. (2018).
A, B — predominantly symmetrical leukoaraiosis; C — abnormal signal from the posterior limbs of the internal capsule; D — abnormal signal from the brainstem and the superior cerebellar peduncles; E — abnormal signal from the medial loop (1), intraparenchymal part of the trigeminal nerve (2) and the pyramids of the cerebral pons (3); F — abnormal signal from the pyramids of the medulla oblongata

Пациентка редко болела ОРВИ, какими-либо хроническими заболеваниями не страдала. Пациентка и ее родители отрицали наличие генетических заболеваний в семье. Матери и отцу в момент осмотра было 45 и 48 лет соответственно, и они считали себя здоровыми.

Неврологический статус 2018 г.: высокий мандибулярный рефлекс, неубедительная гиперестезия с двух сторон по полиневритическому типу от коленных суставов. Мышечно-суставное чувство не нарушено. Объем движений в руках полный, темп выполнения обычный, сила в руках 5 баллов по всем мышечным группам. Объем движений в ногах: правую ногу поднимает над уровнем постели на 60°, левую — на 50°. Темп движений замедлен. Ретракция ахилловых сухожилий. Сила мышц по мышечным группам в ногах равномерно снижена и колеблется от 4,0 до 4,5 балла. Исключение составляют сгибатели голеней справа и слева, сила которых 3 балла. Рефлексы с рук высокие, без четкой разницы сторон. Коленные — с поликинетическим оттенком, D=S. Ахилловы рефлексы с клонусом, D=S. Двусторонний рефлекс Бабинского. Походка спастико-паретическая. Неустойчива. При спуске с лестницы испытывает затруднения из-за невозможности разогнуть ногу, неустойчивость при этом усиливается, вынуждена придерживаться за перила. Тонус в руках слегка снижен. Тонус в разгибателях ног и приводящих мышцах повышен по пирамидному типу. Легкий интенционный тремор при выполнении пальце-носовой пробы S>D. Неубедительный дисдиадохокинез слева. Другие мозжеч-

ковые пробы (асинергия Бабинского, имитационные пробы, проба Шильдера, Стюарта–Холмса и др. — отрицательны). В позе Ромберга устойчива. Высокий свод стоп. Когнитивных нарушений у пациентки не отмечалось (успешно учится в высшем учебном заведении). МОСА-тест — 30 баллов.

На МРТ головного мозга (рис. 1) выявлен диффузный лейкоареоз, измененный сигнал от задних ножек внутренних капсул, пирамид продолговатого мозга, очаги в мозжечке. Все изменения имеют симметричный характер (рис. 1) и контраст не накапливают. По данным МРТ спинного мозга были выявлены признаки атрофии спинного мозга без очагового поражения (не представлено на рис. 1).

По результатам игольчатой миографии во всех исследованных мышцах нижних конечностей (передние большеберцовые мышцы, четырехглавая мышца бедра справа, икроножная мышца слева) потенциалы двигательных единиц изменены по нейрогенному типу. При стимуляционной миографии выявляются признаки аксонального изолированного поражения моторных волокон нижних конечностей без вовлечения сенсорных.

Таким образом, дебют заболевания у пациентки относится к подростковому возрасту; заболевание имеет медленно прогрессирующее течение; ядро клинической картины составляет нижний спастический парапарез; имеет место сочетание пирамидной, мозжечковой и полиневритической симптоматики. Мозжечковая симптоматика выражена минимально, полиневритическая становится доказанной только при миографии.

Пирамидный синдром в нашем наблюдении необычен. В руках он представлен только повышением глубоких рефлексов без признаков нарушения двигательной функции; в ногах же она нарушена, и степень выраженности пирамидных знаков более яркая. Мышечная сила при проверке ее по мышечным группам в верхних и нижних конечностях значительно не различается. Исключением является сила в сгибателях голени, где с обеих сторон она равняется 3 баллам. Не определяется разницы в характеристике мышечной силы в правых и левых конечностях. Высокий мандибулярный рефлекс, характеристика мышечной силы в верхних и нижних конечностях, особенности двигательных нарушений, отсутствие нарушений функции тазовых органов свидетельствуют о системном, но не многоочаговом поражении пирамидного пути.

Незначительная разница в мышечной силе в верхних и нижних конечностях имеет двоякое объяснение:
1) неравномерное распределение тонуса — он преобладает у пациентки в нижних конечностях и в сгибателях голени (пациентка ходит на полусогнутых ногах, испытывает затруднения при спуске с лестницы);
2) неравномерное страдание самого пирамидного пути. В пирамидных путях волокна для верхних и нижних конечностей идут раздельно, имеют различную протяженность (проводники для ног более длинные), и по аналогии с особенностью поражения двигательного пути при периферическом поражении проводники для ног могут страдать в большей степени. Избирательное снижение силы в разгибателях голени может быть объяснено преобладанием тонуса в сгибателях голени.

Свои падения больная объясняет «судорогами». При этом во время судорог больная не ощущает боли и напряжения мышц. Они всегда возникают после того, как пациентка пройдет какое-то расстояние, и сопровождаются сгибанием ног в коленных суставах, но не спазмированием мышц, иногда падением. Описанная характеристика «судорог» не позволяет отнести их к крампи. Наличие у больной мозжечковой симптоматики, особенности пирамидного тонуса, для которого типично уменьшение напряжения при повторных ритмичных движениях, позволяют полагать, что «судороги» у больной являются проявлением снижения тонуса в мышцах во время двигательной нагрузки.

Дифференциальный диагноз LBSL сложен. Сочетание у больной нижнего спастического парапареза с мозжечковой симптоматикой и лейкоареозом, прогредиентность течения сделали необходимым исключение осложненных форм наследственных спастических параплегий со схожей клинической картиной: ARSACS (аутосомно-рецессивная спастическая атаксия Шарлевуа–Сагене), ARSAL (аутосомно-рецессивная спастическая атаксия с ЛЭП), AVED (атаксия с дефицитом витамина Е). При всех вышеперечисленных заболеваниях мозжечковая симптоматика преобладает над пирамидной. У нашей пациентки, напротив, на первый план выступало поражение пирамидного пути, мозжечковая же симптоматика была минимальной.

Нейровизуализационная картина заставила провести дифференциальный диагноз с первично-прогрессирующей формой РС, а также с наследственными ЛЭП, в частности взрослой формой болезни Краббе (БК).

В пользу первично-прогрессирующей формы РС могли свидетельствовать такие признаки, как многоочаговый характер поражения нервной системы, наличие синдрома клинических диссоциаций, а также диссеминация очагов демиелинизаци в пространстве по результатам МРТ. Клинически впечатление многоочаговости поражения у больной складывалось из разной степени поражения двигательного пути верхних и нижних конечностей. Казалось бы, высокий мандибулярный рефлекс, повышение рефлексов на руках свидетельствуют о церебральном уровне поражения; спинальный уровень представлен двигательными нарушениями в ногах. Однако приведенный выше анализ двигательных нарушений со всей очевидностью доказывает у больной системность, но не многоочаговость поражения двигательного пути. При многоочаговом поражении у больных РС снижение мышечной силы по мышечным группам отличается асимметричностью и неравномерностью поражения даже в пределах одной конечности: в одной группе мышц, например, в разгибателях голени, сила может быть равной 4 баллам, в сгибателях — 2 [12]. В нашем наблюдении показатели мышечной силы в разных мышечных группах отличаются симметричностью.

Выраженное повышение тонуса по пирамидному типу с формированием контрактур в суставах ног у больных РС обычно сочетается с грубым нижним парапарезом, резким ограничением двигательной функции. У пациентки же имеются признаки развивающейся контрактуры — ей не удается полностью разогнуть ногу в коленном суставе, ходит на полусогнутых ногах. В то же время двигательная функция ног сохранна (проходит с отдыхом любые расстояния).

При нижнем центральном парапарезе у больных РС повышение тонуса, как правило, касается разгибательной группы мышц, равномерно охватывая проксимальные и дистальные

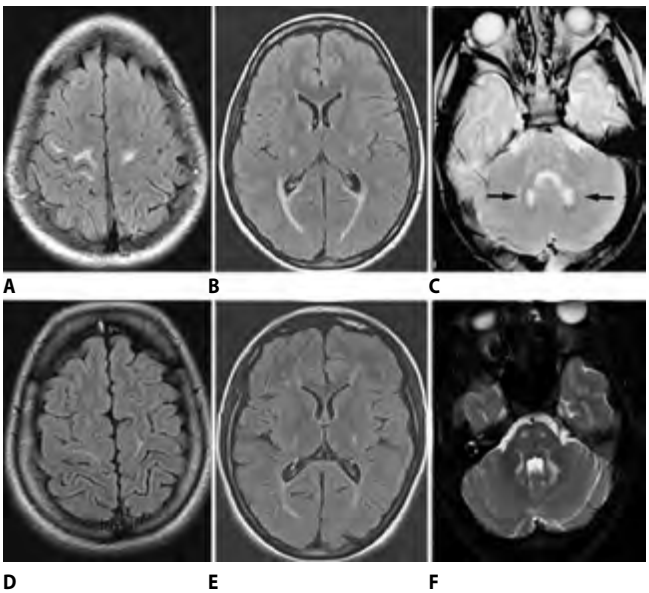

Рис. 2. МРТ при БК и LBSL.
A–C — БК на примере данных литературы [13, 14]; D–F — LBSL пациентки А

Fig. 2. MRI in Krabbe disease and LBSL.
A–C — Krabbe disease based on examples from the literature [14, 15]; D–F — LBSL in patient A

отделы. У нашей пациентки в большей степени страдает приводящая группа мышц и сгибатели голеней.

Результаты МРТ в нашем наблюдении продемонстрировали распространение процесса в пространстве — очаги демиелинизации регистрировались и в больших полушариях, и инфратенториально в мозжечке и стволе. Однако имелись признаки, отличающие МРТ-картину больной от таковой больных РС: наличие измененных сигналов в заднем бедре внутренней капсулы и в стволе, свидетельствующие о поражении кортикоспинального пути; симметричное расположение очагов демиелинизации. Отсутствовало характерное для РС субкортикальное расположение очагов и очаги, накапливающие контраст. Перечисленное отличает МР-картину головного мозга больной от таковой больных РС. Не характерно для РС и вовлечение в процесс периферической нервной системы.

Наиболее сложной, на наш взгляд, является дифференциальная диагностика LBSL и взрослой формы БК (глобоидно-клеточная лейкодистрофия). Первоначально нашей пациентке выставлялся данный диагноз. БК в нашем наблюдении соответствовали как нейровизуализационные данные — симметричное расположение очагов демиелинизации в задних бедрах внутренней капсуле, стволе мозга, мозжечке (рис. 2); так и клинико-анамнестические данные — сочетание нижнего спастического парапареза, мозжечковой симптоматики и полинейропатии [15]. Эти симптомы являются самыми частыми клиническими проявлениями БК. Однако поиск частых мутаций в гене GALC не выявил данной патологии. Помимо этого, в отличие от LBSL, для взрослой формы БК характерна большая полисистемность клинических проявлений — наличие атрофии зрительного нерва, когнитивные и тазовые нарушения, фасцикуляции языка [14, 15]. Перечисленное позволило исключить БК.

Начало заболевания в определенном возрасте, медленно прогрессирующее течение, системность поражения с вовлечением в процесс пирамидного, мозжечкового путей, периферической нервной системы, особенности двигательных нарушений, наличие у больной больших и поддерживающего МРТ-критериев LBSL позволили в нашем наблюдении остановиться на диагнозе LBSL. Диагноз подтвержден результатом генетического исследования — при проведении поиска частых мутаций в гене *DARS2* у пациентки обнаружена описанная ранее в международной базе гетерозиготная мутация в наиболее типичном локусе 228-20_−21delTTinsC.

Заключение

Представлено наблюдение больной с доказанным генетическим исследованием диагнозом LBSL. Трудности диагностики данной нозологии заключаются в редкости заболевания, недостаточной информированности специалистов об его клинических проявлениях. Необходимо накопление клинического опыта, выделение опорных пунктов для диагностики LBSL, определение круга болезней для проведения дифференциальной диагностики. Ориентирами для постановки диагноза LBSL являются дебют заболевания в определенном возрасте, прогредиентность течения с медленным нарастанием неврологического дефекта, ассоциированного с системным поражением пирамидной и мозжечковой структур. При оценке пирамидного синдрома необходимо учитывать большую подверженность к повреждению более длинных проводников пирамидного пути и неодинаковое распределение тонуса в мышечных группах. Именно это определяет более выраженные двигательные нарушения в нижних конечностях и создает впечатление о многоочаговом характере поражения двигательного пути.

На возможность системного поражения структуры может указывать и «необычность проявлений», что представлено в нашем наблюдении при анализе двигательных нарушений. В данном случае постулат «найди и объясни» неотъемлем. Окончательный диагноз LBSL ставится на выявлении мутации в гене *DARS2* с учетом больших и поддерживающих МРТ-критериев LBSL. Круг заболеваний, требующих дифференциального диагноза с LBSL, включает осложненные формы наследственных спастических параплегий, наследственные ЛЭП, в частности взрослую форму БК. В практике невролога наиболее часто возникает необходимость дифференциальной диагностики LBSL и РС.

Список литературы

1. Van der Knaap M.S., van der Voorn P., Barkhof F. et al. A new leukoencephalopathy with brainstem and spinal cord involvement and high lactate. *Ann Neurol* 2002; 53: 252–258. DOI: 10.1002/ana.10456. PMID: 12557294.
2. Laura van Berge L., Dooves S., van Berkel C.G. et al. Leukoencephalopathy with brain stem and spinal cord involvement and lactate elevation is associat-

References

1. Van der Knaap M.S., van der Voorn P., Barkhof F. et al. A new leukoencephalopathy with brainstem and spinal cord involvement and high lactate. *Ann Neurol* 2002; 53: 252–258. DOI: 10.1002/ana.10456. PMID: 12557294.
2. Laura van Berge L., Dooves S., van Berkel C.G. et al. Leukoencephalopathy with brain stem and spinal cord involvement and lactate elevation is associat-

ed with cell-type-dependent splicing of mtAspRS mRNA. *Biochem J* 2012; 441: 955–962. DOI: 10.1042/BJ20110795. PMID: 22023289.
3. Sauter C., Lorber B., Gaudry A. et al. Neurodegenerative disease-associated mutants of a human mitochondrial aminoacyl-tRNA synthetase present individual molecular signatures. *Sci Rep* 2015; 5: 17332. DOI: 10.1038/srep17332. PMID: 26620921.
4. Гузева В.И., Ефет Е.А., Николаева О.М. Лейкоэнцефалопатия с преимущественным поражением ствола мозга, спинного мозга и повышенным лактатом при МР-спектроскопии (клиническое наблюдение). *Нейрохирургия и неврология детского возраста* 2012; 1(13): 16–22.
5. Isohanni P., Linnankivi T., Buzkova J. et al. DARS2 mutations in mitochondrial leukoencephalopathy and multiple sclerosis. *J Med Genet* 2010; 47: 66–70. DOI: 10.1136/jmg.2009.068221. PMID: 19592391.
6. Михайлова С.В., Захарова Е.Ю., Банин А.В. и др. Клинические проявления и молекулярно-генетическая диагностика лейкоэнцефалопатии с преимущественным поражением ствола мозга, спинного мозга и повышенным лактатом у детей. *Клиника нервных и психических заболеваний* 2009; 9: 16–22.
7. Мороз А.А., Нужный Е.П., Селивёрстов Ю.А. и др. Редкая форма лейкоэнцефалопатии, ассоциированная с геном DARS2: российский опыт. *Неврологический журнал* 2018; 23(2): 71–77. DOI: http://dx.doi.org/10.18821/1560-9545-2018-23-2-71-77.
8. van Berge L., Hamilton E.M.C., Linnankivi T. et al. Leukoencephalopathy with brainstem and spinal cord involvement and lactate elevation: clinical and genetic characterization and target for therapy. *Brain* 2014; 137(Pt 4): 1019–1029. DOI: 10.1093/brain/awu026. PMID: 24566671.
9. Petzold G.C., Bohner G., Klingebiel R. et al. Adult onset leucoencephalopathy with brain stem and spinal cord involvement and normal lactate. *J Neurol Neurosurg Psychiatry* 2006; 77: 889–891. DOI: 10.1136/jnnp.2005.079798. PMID: 16788018.
10. Steenweg M.E., van Berge L., van Berkel C.G.M. et al. Early-onset LBSL: how severe does it get? *Neuropediatrics* 2012; 43: 332–338. DOI: 10.1055/s-0032-1329395. PMID: 23065766.
11. Lynch D.S., Rodrigues Brandão de Paiva A., Zhang W.J. et al. Clinical and genetic characterization of leukoencephalopathies in adults. *Brain* 2017; 140: 1204–1211. DOI: 10.1093/brain/awx045. PMID: 28334938.
12. Матвеева Т.В., Ибатуллин М.М., Хафизова И.Ф. Клинико-визуализационные особенности дифференциальной диагностики рассеянного склероза. М., 2013.
13. Lan M.Y., Chang Y.Y., Yeh T.H. et al. Leukoencephalopathy with brainstem and spinal cord involvement and lactate elevation (LBSL) with a novel DARS2 mutation and isolated progressive spastic paraparesis. *J Neurol Sci* 2017; 372: 229–231. DOI: 10.1016/j.jns.2016.11.058. PMID: 28017220.
14. Jones B.V., Barron T.F., Towfighi J. Optic nerve enlargement in Krabbe's disease. *Am J Neuroradiol* 1999; 20:1228–1231. PMID: 10472976.
15. Rabab Debs, Froissart R., Aubourg P. et al. Krabbe disease in adults: phenotypic and genotypic update from a series of 11 cases and a review. *J Inherit Metab Dis* 2013; 36: 859–868. DOI: 10.1007/s10545-012-9560-4. PMID: 23197103.

ed with cell-type-dependent splicing of mtAspRS mRNA. *Biochem J* 2012; 441: 955–962. DOI: 10.1042/BJ20110795. PMID: 22023289.
3. Sauter C., Lorber B., Gaudry A. et al. Neurodegenerative disease-associated mutants of a human mitochondrial aminoacyl-tRNA synthetase present individual molecular signatures. *Sci Rep* 2015; 5: 17332. DOI: 10.1038/srep17332. PMID: 26620921.
4. Guzeva V.I., Efet E.A., Nikolaeva O.M. [Leukoencephalopathy with predominant damage to the brain stem, spinal cord and increased lactate with MR spectroscopy (clinical observation)]. *Neyrokhirurgiya i nevrologiya detskogo vozrasta* 2012; 1(13): 16–22. (In Russ.)
5. Isohanni P., Linnankivi T., Buzkova J. et al. DARS2 mutations in mitochondrial leukoencephalopathy and multiple sclerosis. *J Med Genet* 2010; 47: 66–70. DOI: 10.1136/jmg.2009.068221. PMID: 19592391.
6. Mikhailova S.V., Zakharova E.Yu., Banin A.V. et al. [Clinical manifestations and molecular genetic diagnosis of leukoencephalopathy with predominant damage to the brain stem, spinal cord and increased lactate in children]. *Klinika nervnykh i psikhicheskikh zabolevaniy* 2009; 9: 16–22. (In Russ.)
7. Moroz A.A., Nuzhny E.P., Seliverstov Yu.A. et al. [A rare form of leukoencephalopathy associated with the DARS2 gene: Russian experience]. *Nevrologicheskiy zhurnal* 2018; 23(2): 71–77. DOI: http://dx.doi.org/10.18821/1560-9545-2018-23-2-71-77. (In Russ.)
8. van Berge L., Hamilton E.M.C., Linnankivi T. et al. Leukoencephalopathy with brainstem and spinal cord involvement and lactate elevation: clinical and genetic characterization and target for therapy. *Brain* 2014; 137(Pt 4): 1019–1029. DOI: 10.1093/brain/awu026. PMID: 24566671.
9. Petzold G.C., Bohner G., Klingebiel R. et al. Adult onset leucoencephalopathy with brain stem and spinal cord involvement and normal lactate. *J Neurol Neurosurg Psychiatry* 2006; 77: 889–891. DOI: 10.1136/jnnp.2005.079798. PMID: 16788018.
10. Steenweg M.E., van Berge L., van Berkel C.G.M. et al. Early-onset LBSL: how severe does it get? *Neuropediatrics* 2012; 43: 332–338. DOI: 10.1055/s-0032-1329395. PMID: 23065766.
11. Lynch D.S., Rodrigues Brandão de Paiva A., Zhang W.J. et al. Clinical and genetic characterization of leukoencephalopathies in adults. *Brain* 2017; 140: 1204–1211. DOI: 10.1093/brain/awx045. PMID: 28334938.
12. Matveeva T.V., Ibatullin M.M., Khafizova I.F. [Clinical and visualization features of the differential diagnosis of multiple sclerosis]. Moscow, 2013. (In Russ.)
13. Lan M.Y., Chang Y.Y., Yeh T.H. et al. Leukoencephalopathy with brainstem and spinal cord involvement and lactate elevation (LBSL) with a novel DARS2 mutation and isolated progressive spastic paraparesis. *J Neurol Sci* 2017; 372: 229–231. DOI: 10.1016/j.jns.2016.11.058. PMID: 28017220.
14. Jones B.V., Barron T.F., Towfighi J. Optic nerve enlargement in Krabbe's disease. *Am J Neuroradiol* 1999; 20:1228–1231. PMID: 10472976.
15. Rabab Debs, Froissart R., Aubourg P. et al. Krabbe disease in adults: phenotypic and genotypic update from a series of 11 cases and a review. *J Inherit Metab Dis* 2013; 36: 859–868. DOI: 10.1007/s10545-012-9560-4. PMID: 23197103.

Информация об авторах

Казанцев Александр Юрьевич — ассистент кафедры неврологии, нейрохирургии и медицинской генетики ФГБОУ ВО «Казанский государственный медицинский университет», Казань, Россия
Матвеева Татьяна Всеволодовна — д.м.н., проф. кафедры неврологии, нейрохирургии и медицинской генетики ФГБОУ ВО «Казанский государственный медицинский университет», Казань, Россия

Information about the authors

Alexander Yu. Kazantsev, assistant, Department of neurology, neurosurgery and medical genetics, Kazan State Medical University, Kazan, Russia
Tatyana V. Matveeva, D. Sci. (Med.), prof., Department of neurology, neurosurgery and medical genetics, Kazan State Medical University, Kazan, Russia

Посвящается 170-летию со дня рождения В.Д. Шервинского

XV Национальный конгресс терапевтов

(с международным участием)

Москва, 18–20 ноября 2020 года

МЕЖДУНАРОДНЫЙ
ВЫСТАВОЧНЫЙ
ЦЕНТР
«КРОКУС ЭКСПО»



18+ Реклама

Зарегистрироваться на congress.rnmot.ru

Конгресс-оператор:
KST interforum
ООО «КСТ Интерфорум», Москва, ул. Обручева 30/1, стр. 2
телефон: +7 (495) 518-26-70
электронная почта: therapy@kstinterforum.ru

ТЕРАПЕВТИЧЕСКИЙ ЭКСПРЕСС